https://doi.org/10.34883/PI.2025.13.3.008

Макаревич О.О.[1]✉, Пролесковская И.В. [1], Конопля Н.Е.[2]
[1] Республиканский научно-практический центр детской онкологии, гематологии и иммунологии, Минск, Беларусь
[2] Республиканский научно-практический центр онкологии и медицинской радиологии им. Н.Н. Александрова, Минск, Беларусь

Кавитарная ретинобластома: дифференциальная диагностика и особенности ответа на лечение

Конфликт интересов: не заявлен.
Вклад авторов: Макаревич О.О. – идея, дизайн, сбор клинической информации и литературных данных, подготовка рисунков и текста статьи; Пролесковская И.В. – сбор и анализ клинических данных; Конопля Н.Е. – редактирование текста, оформление статьи.

Подана: 26.05.2025
Принята: 12.08.2025
Контакты: vogika@yandex.ru, proleskai@mail.ru, nkonoplya@mail.ru

Резюме

Кавитарная ретинобластома является редкой злокачественной высокодифференцированной внутриглазной опухолью детского возраста. Представлен случай кавитарной ретинобластомы с целью выделения клинических особенностей данной опухоли, к которым относятся наличие псевдокист в структуре опухоли, возможно наличие участков хориоретинальной атрофии у основания опухоли; кавитарная ретинобластома растет медленно, при магнитно-резонансной томографии наблюдается неинтенсивное накопление контрастного вещества. Также проиллюстрированы особенности ответа данного клинического паттерна ретинобластомы на проводимое лечение, учитывая низкую степень злокачественности данной формы опухоли, а именно: низкую чувствительность к миелоаблятивному препарату мелфалану, использованному для проведения интраартериальной химиотерапии, а также значимый эффект от комбинации лазерного воздействия на опухоль и интраартериальной химиотерапии, что позволило достичь четвертого типа опухолевой регрессии в ходе проведенного лечения.
Ключевые слова: кавитарная ретинобластома, псевдокисты, хориоретинальная атрофия, интраартериальная химиотерапия, транспупиллярная термотерапия

Makarevich O.[1]✉, Proleskovskaya I.[1], Konoplya N.[2]
[1] Belarusian Research Center for Pediatric Oncology, Hematology and Immunology, Minsk, Belarus
[2] N.N. Alexandrov National Cancer Centre of Belarus, Minsk, Belarus

Cavitary Retinoblastoma: Differential Diagnosis and Characteristics of Response to Treatment

Conflict of interest: nothing to declare.
Authors' contribution: Makarevich O. – idea, design, collection of clinical information and literature data, preparation of figures, collection and analysis of clinical data; Konoplya N. – text editing, article design and text of the article.

Submitted: 26.05.2025
Accepted: 12.08.2025
Contacts: vogika@yandex.ru, proleskai@mail.ru, nkonoplya@mail.ru

Abstract

Cavitary retinoblastoma is a rare malignant well-differentiated intraocular tumor of childhood. A case of cavitary retinoblastoma is presented to highlight the clinical features of this tumor, which include the presence of pseudocysts in the tumor structure, possible areas of chorioretinal atrophy at the base of the tumor, slow-growing cavitary retinoblastoma, and non-intensive accumulation of contrast agent observed in magnetic resonance imaging. The features of the response of this clinical pattern of retinoblastoma to treatment are also illustrated, given the low degree of malignancy of this tumor form, namely: low sensitivity to the myeloablative drug melphalan used for intra-arterial chemotherapy, as well as a significant effect of a combination of laser exposure to the tumor and intra-arterial chemotherapy, which made it possible to achieve the fourth type of tumor regression during the treatment.
Keywords: cavitary retinoblastoma, pseudocysts, chorioretinal atrophy, intra-arterial chemotherapy, transpupillary thermotherapy

■ ВВЕДЕНИЕ

Кавитарная ретинобластома (от англ. cavitary – полостной) – это редкий вариант эндофитной опухоли низкой степени злокачественности с внутриопухолевыми псевдокистами, которые при офтальмоскопии выглядят как серые прозрачные полости, при флуоресцентной ангиографии – как гипофлуоресцентные полости, а при ультразвуковом исследовании – как пустые пространства [1]. Так как опухоль является высокодифференцированной и способна существовать на протяжении длительного времени, то может иметь признак ретиноцитомы – хориоретинальной атрофии у основания опухоли. Ретинобластома с небольшой полостью была впервые описана в 1952 г. Сэмюэльсом и Фуксом. При кавитарной ретинобластоме обычно наблюдается в среднем 2–3 полости диаметром около 3 мм [2, 3]. Диагноз ставится в среднем в возрасте около 15 месяцев и примерно в 2/3 случаев наблюдается двустороннее поражение [2, 3]. Эти опухоли могут сосуществовать с некавитарными очагами ретинобластомы в том же или другом глазу. Вторичное формирование псевдокист в ходе лечения, по данным швейцарских исследователей, отмечается в 10% (n=2/20)

случаев. Примечательно, что при кавитарной форме ретинобластомы во время лечения могут образовываться новые полости, а вторичные полости могут стать видимыми в изначально некавитарной опухоли после в среднем 2 курсов химиотерапии [2]. Также полости могут появляться в опухолях без псевдокист после лечения в 2,8% случаев (вторичные кавитарные ретинобластомы) [2], что считается рядом авторов признаком стабилизации опухолевого процесса, как и 2-й и 3-й типы опухолевой регрессии, требующие пожизненного наблюдения, так как в ряде случаев у пациентов с данным типом опухолевой регрессии могут быть рецидивы заболевания. С другой стороны, полости могут исчезать в процессе лечения, что наблюдалось в 44% случаев после в среднем 18 месяцев наблюдения, по данным некоторых исследователей [2]. В отличие от некавитарной ретинобластомы, при которой системная или внутриартериальная химиотерапия вызывает среднее уменьшение опухоли примерно на 30–35% в диаметре основания и на 50–56% по высоте [4], кавитарные опухоли обычно уменьшаются в среднем только наполовину [3], а иногда и вовсе не уменьшаются [5]. Кроме того, рецидив кавитарной ретинобластомы, по-видимому, является исключительным явлением, не возникшим ни на одном из 18 глаз после среднего периода наблюдения 40 месяцев, по данным исследователей Великобритании [2], и только на 1 из 26 глаз (4%) в серии из Филадельфии после среднего периода наблюдения в 4 года [3], что отличается от показателя рецидивов в 20–28%, характерного для некавитарной ретинобластомы [4, 6, 7]. В целом, несмотря на кажущуюся устойчивость, кавитарная ретинобластома не требует агрессивного или длительного лечения. Однако, учитывая, что риск рецидива составляет около 4%, как и при ретиноме, рекомендуется наблюдение в течение всей жизни пациента [8–10].

ЦЕЛЬ ИССЛЕДОВАНИЯ

Продемонстрировать случай кавитарной ретинобластомы с акцентом на клинические особенности и подход к лечению данной формы заболевания.

МАТЕРИАЛЫ И МЕТОДЫ

Фоторегистрация глазного дна осуществлялась с помощью немидриатической цифровой портативной фундус-камеры Aurora Optomed и широкоугольной мидриатической системы визуализации 3nethra neo. Эхоскопия В-методом осуществлялась с помощью офтальмологической ультразвуковой диагностической системы ABSOLU компании Quantel Medical. Офтальмоскопия проводилась с использованием бинокулярного налобного офтальмоскопа и асферических бесконтактных линз 20Д, 28Д. МРТ проводилось на высокопольном магнитно-резонансном томографе с мощностью магнитного поля 1,5 Т с парамагнитной контрастной средой гадовист.

КЛИНИЧЕСКИЙ СЛУЧАЙ

Пациентка в возрасте 2 года 3 месяца, обращавшаяся в течение полугода к офтальмологу по месту жительства с жалобами на косоглазие правого глаза, была направлена в ГУ «Республиканский научно-практический центр детской онкологии, гематологии и иммунологии» с подозрением на образование оболочек правого глаза. Семейный онкологический анамнез не отягощен. По органам и системам – без особенностей. Патологических изменений в общеклинических анализах выявлено

не было. При осмотре определялась девиация правого глаза кверху около 5° и к виску около 5° по Гиршбергу. Передние отделы глазных яблок не изменены, реакция зрачков на свет сохранена, справа рефлекс с глазного дна в верхнем сегменте белый, в нижнем – розовый, слева рефлекс с глазного дна розовый. В Центре детской онкологии, гематологии и иммунологии была выполнена офтальмоскопия под наркозом в условиях медикаментозного мидриаза с применением склерокомпрессии для определения образований на крайней периферии, также фоторегистрация глазного дна, эхоскопия В-методом и магнитно-резонансная томография (МРТ) орбит и головного мозга с контрастным усилением. При офтальмоскопии в заднем полюсе было выявлено образование белого цвета с питающими сосудами, у основания образования обнаружены участки хориоретинальной атрофии, свидетельствующие о длительно протекающем процессе, в толще образования визуализировались 2 полупрозрачные псевдокисты, диск зрительного нерва не изменен (рис. 1). По данным эхоскопии, высота образования составляла 2,26 мм, основание – 9,2 мм (рис. 2).

Рис. 1. Глазное дно пациента при поступлении
Fig. 1. Ophthalmoscopic image of the patient at admission

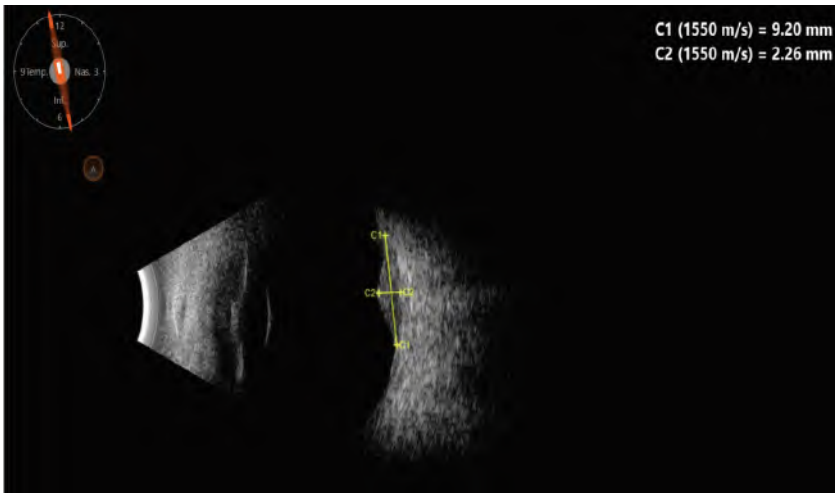

Рис. 2. Данные ультразвукового исследования глаза с образованием сетчатки при поступлении
Fig. 2. Ultrasound data of the eye with retinal lesion upon admission

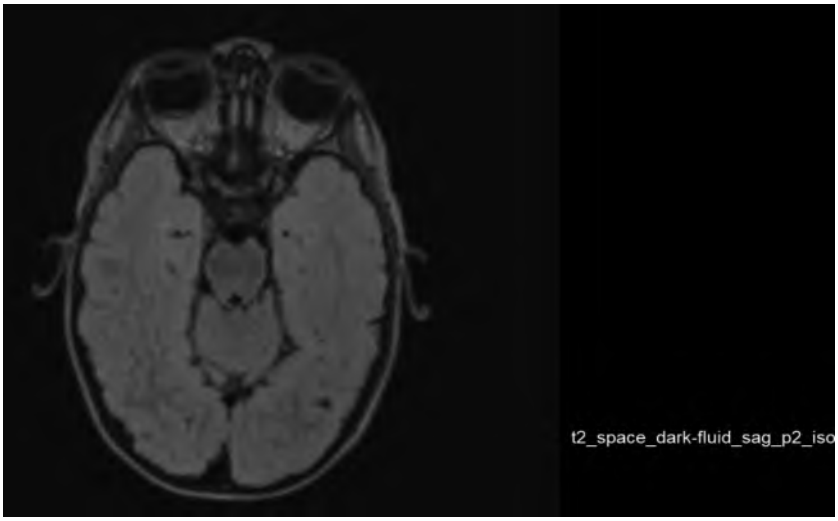

Рис. 3. Магнитно-резонансная томография орбит и головного мозга
Fig. 3. Magnetic resonance imaging of orbits and brain

По данным МРТ, по задней стенке правого глазного яблока, проминируя в стекловидное тело, определялось гипоинтенсивное на Т2-взвешенном изображении (на Т1-нативных не визуализировалось) образование 6×3 мм, после контрастного усиления неинтенсивно накапливающее контрастное вещество. Содержимое стекловидного тела однородное. Распространение процесса за пределы глазного яблока не определялось. Ретроорбитальное пространство свободно. Оптический нерв не утолщен. Мышечный аппарат глаз без особенностей (рис. 3).

На основании анамнеза, клинической картины и данных инструментальных методов исследований был выставлен диагноз «Ретинобластома правого глаза, группа В по Международной классификации интраокулярной ретинобластомы, низкой степени злокачественности».

После проведения консилиума было принято решение о проведении интраартериальной химиотерапии (ИАХТ) препаратом мелфалан в дозе 5 мг. Через 4 недели после проведения ИАХТ оценивали ответ опухоли на лечение. Клинически значимой динамики не отмечалось; по данным эхоскопии, высота опухоли уменьшилась на 0,7 мм, что возможно оценить как погрешность метода исследования. После проведения повторного консилиума было принято решение о проведении повторной ИАХТ препаратом мелфалан в той же дозе. Через 4 недели клинически значимой динамики процесса не отмечалось; по данным эхоскопии, высота образования уменьшилась на 0,6 мм, что расценивалось как погрешность метода исследования. Следующим этапом было принято решение о проведении транспупиллярной термотерапии опухоли лазером с длиной волны 532 нм в непрерывном режиме мощностью 250–300 мВт с последующим проведением ИАХТ мелфаланом на следующий день в дозе 5 мг (фото после проведения лазерного этапа лечения – на рис. 4). Через 4 недели после проведенного этапа лечения отмечалась выраженная положительная динамика в виде резорбции опухоли на 90%

Рис. 4. Глазное дно пациента после проведенного лазерного лечения (TTT)
Fig. 4. Ophthalmoscopic image of the patient after laser treatment (TTT)

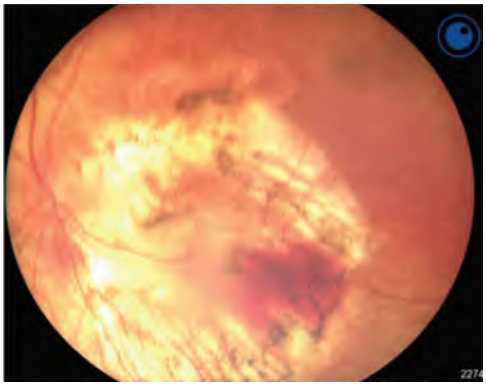

Рис. 5. Глазное дно пациента спустя 3 недели после проведения TTT и 3 курсов ИАХТ
Fig. 5. Ophthalmoscopic image of the patient 3 weeks after TTT and 3 courses of IACT

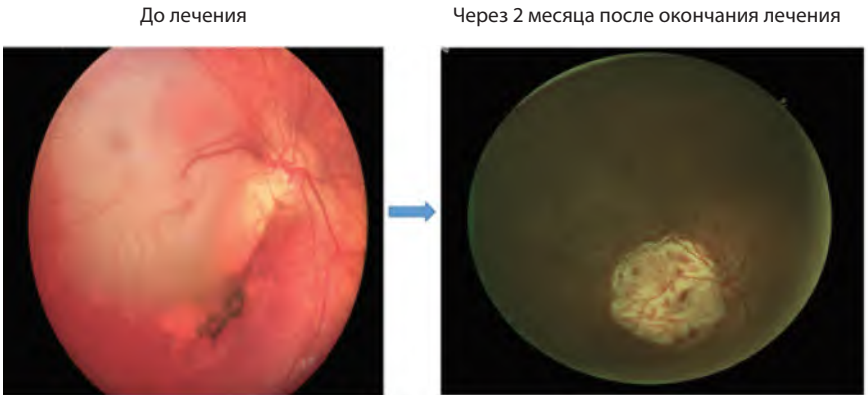

Рис. 6. Глазное дно пациента при поступлении и после проведенного лечения
Fig. 6. Ophthalmoscopic image of the patient at admission and after treatment

с замещением хориоретинальным рубцом с остаточной опухолевой тканью в центральной зоне (рис. 5). Дополнительно провели транспупиллярную термотерапию (ТТТ) с применением диодного лазера с длиной волны 810 нм, длительностью импульса 5000 мс, мощностью 500 мВт в сканирующем режиме. Через 4 недели отмечалась положительная динамика, однако полной резорбции опухолевой ткани в центральной зоне не произошло, и была проведена ТТТ диодным лазером с длиной волны 532 нм в непрерывном режиме мощностью 300 мВт. Каждый этап лазерного лечения прекращался после побеления опухоли. Через 4 недели после проведения последнего сеанса ТТТ была достигнута полная резорбция опухолевой ткани (рис. 6).

■ ОБСУЖДЕНИЕ

Лечение кавитарной ретинобластомы с помощью внутривенной химиотерапии, по данным зарубежных исследователей, не всегда приводит к желаемому результату (сохранению глазного яблока), несмотря на то, что опухоль является высокодифференцированной и рецидивирует только в 4% случаев, как и ретиноцитома. Так, Mashayekhi и соавторы [11] сообщали, что 3 из 16 глаз (19%) потребовали выполнения энуклеации после проведения системной химиотерапии, по данным Rojanaporn и соавторов [3], 3 из 26 глаз с кавитарной ретинобластомой потребовали проведения энуклеации после системной химиотерапии. По данным некоторых зарубежных клиник, интраартериальная химиотерапия является методом выбора при данной форме ретинобластомы [12], позволяющим отказаться от проведения энуклеации, однако отмечается, что некоторые опухоли требуют проведения 7 курсов ИАХТ с применением 3 препаратов для достижения опухолевой регрессии, что, вероятно, также является неоправданным в отношении опухоли с низкой степенью злокачественности. В Республике Беларусь ежегодно выявляется в среднем около 6 случаев заболевания, кавитарная форма ретинобластомы встречается очень редко (по данным зарубежных авторов, от 2,4 до 4% случаев [2, 3]). При проведении ретроспективного анализа медицинских карт стационарных пациентов, наблюдавшихся в Центре детской онкологии с 1997 по 2024 г., не отмечалось наличия псевдокист в структуре выявленных ретинобластом. Описанный клинический случай является уникальным для детской онкоофтальмологии в Республике Беларусь.

Вероятно, не получив достаточного ответа опухоли на проведенную ИАХТ мелфаланом в дозе 5 мг, необходимо было провести ИАХТ с применением лазерного лечения как второй этап терапии, не использовав ИАХТ мелфаланом в дозе 5 мг повторно. Использование на втором этапе комбинированной ИАХТ с применением 2 или 3 препаратов одновременно, возможно, также не дало бы ожидаемого эффекта, так как в зарубежных публикациях отмечаются случаи, при которых применение ИАХТ 3 препаратами проводилось до 7 раз для сохранения органа зрения. Применение брахитерапии, учитывая, что опухоль является высокодифференцированной и оказалась устойчивой к миелоаблативному препарату, использованному при ИАХТ, также является спорным в отношении метода выбора в данном случае. Таким образом, потенцирование эффекта ИАХТ лазерным лечением является действующей моделью лечения кавитарной ретинобластомы.

■ ЗАКЛЮЧЕНИЕ

Кавитарная ретинобластома является высокодифференцированной злокачественной опухолью, поэтому необходимо создание особого подхода к лечению, позволяющему достичь 1-го (полная кальцификация опухоли) или 4-го (хориоретинальная атрофия) типа опухолевой регрессии с применением минимального химиотерапевтического воздействия, учитывая низкий риск развития рецидива заболевания.

■ ЛИТЕРАТУРА/REFERENCES

1. Palamar M., Pirondini C., Shields C.L., Shields J.A. Cavitary retinoblastoma: ultrasonographic and fluorescein angiographic findings in 3 cases. *Arch. Ophthalmol*. 2008;126:1598–1600.
2. Chaudhry S., Onadim Z., Sagoo M.S., Reddy M.A. The recognition of cavitary retinoblastoma tumors. *Retina.* 2017;1. doi: 10.1097/iae.0000000000001597
3. Rojanaporn D, Kaliki S, Bianciotto CG, et al. Intravenous chemoreduction or intra-arterial chemotherapy for cavitary retinoblastoma: long-term results. *Arch Ophthalmol*. 2012;130:585e590.
4. Shields C.L., Bianciotto C.G., Jabbour P., Ramasubramanian A., Lally S.E., Griffin G.C., Rosenwasser R., Shields J.A. Intra-arterial chemotherapy for retinoblastoma: report No. 1, control of retinal tumors, subretinal seeds, and vitreous seeds. *Arch. Ophthalmol*. 2011;129:1399–1406.
5. Francis L. Muniera, Maja Beck-Popovicb, Guillermo L. Chantada. Conservative management of retinoblastoma: Challenging orthodoxy without compromising the state of metastatic grace. Alive, with good vision and no comorbidity.
6. Gombos D.S., Kelly A., Coen P.G., Kingston J.E., Hungerford J.L. Retinoblastoma treated with primary chemotherapy alone: the significance of tumour size, location, and age. *Br. J. Ophthalmol*. 2002;86:80–83.
7. Shields C.L., Mashayekhi A., Cater J., Shelil A., Meadows A.T., Shields J.A. Chemoreduction for retinoblastoma. Analysis of tumor control and risks for recurrence in 457 tumors. *Am. J. Ophthalmol*. 2004;138:329–337.
8. Abouzeid H., Balmer A., Moulin A.P., Mataftsi A., Zografos L., Munier F.L. Phenotypic variability of retinocytomas: preregression and postregression growth patterns. *Br. J. Ophthalmol*. 2012;96:884–889.
9. Balmer A., Munier F., Gailloud C. Retinoma. Case studies. *Ophthalmic Paediatr. Genet*. 1991;12:131–137.
10. Singh A.D., Santos C.M., Shields C.L., Shields J.A., Eagle Jr. R.C. Observations on 17 patients with retinocytoma. *Arch. Ophthalmol*. 2000;118:199–205.
11. Mashayekhi A, Shields CL, Eagle Jr RC, Shields JA. Cavitary changes in retinoblastoma: relationship to chemoresistance. *Ophthalmology*. 2005;112:1145e1150.
12. Zheng Y., Froehler M. T., Friedman D., Daniels A. *Intra-arterial chemotherapy (IAC) as primary treatment for cavitary retinoblastoma: Excellent response in 8 tumors. Ophthalmology Retina.* 2020. doi: 10.1016/j.oret.2020.08.011