https://doi.org/10.34883/PI.2025.13.4.018
УДК 611.69+616-006.6+616-039.5:(612.017.1)

Нарзиева Д.Ф., Давлатов С.С.✉
Бухарский государственный медицинский институт имени Абу Али ибн Сино, Бухара, Узбекистан

# Влияние иммунного микроокружения на молекулярно-биологические подтипы опухоли рака молочной железы

**Конфликт интересов:** не заявлен.
**Вклад авторов:** Нарзиева Д.Ф. – концепция и дизайн исследования, проведение исследования, сбор, участие в анализе материалов и результатов, написание статьи; Давлатов С.С. – анализ материалов и результатов, написание и редактирование статьи.
**Финансирование:** исследование не имеет спонсорской поддержки.

Подана: 09.09.2025
Принята: 10.11.2025
Контакты: sammi-xirurgiya@yandex.com

**Резюме**

**Введение.** Рак молочной железы (РМЖ) представляет собой значительную причину смертности от онкологических заболеваний среди женщин по всему миру. Опухолеинфильтрирующие лимфоциты были продемонстрированы как прогностический и предсказательный маркер отклика на лечение у пациентов с тройным негативным раком молочной железы и HER2-положительным раком молочной железы. В многочисленных неоадъювантных клинических испытаниях ОИЛ были идентифицированы как предиктор полного патологического ответа после химиотерапии.
**Цель.** Изучить взаимосвязь между статусами и инфильтрацией лимфоцитов CD4 и молекулярно-биологическими подтипами опухоли рака молочной железы и проанализировать влияние иммунного микроокружения опухоли и его связь с клиническими исходами.
**Материалы и методы.** Исследование проводилось с участием 102 пациенток с диагнозом «рак молочной железы», которые находились на диспансерном учете и проходили лечение в Ташкентском городском филиале Республиканского специализированного научно-практического медицинского центра онкологии и радиологии в период с 2018 по 2021 г. Пациенты были разделены на 2 прогностические группы на основании клинических исходов. Группа I характеризуется неблагоприятным исходом, включающим развитие метастазов, рецидивов и смертельных исходов в течение 5 лет после лечения. В эту группу вошли 57 пациентов, что составляет 55,9% от общей выборки. Группа II включает пациентов с благоприятным исходом, которые демонстрировали отсутствие метастазов, рецидивов и смертельных исходов в течение 5 лет после лечения. В эту группу вошли 45 пациентов, что составляет 44,1% от общей выборки.
**Результаты**. Наши результаты подтверждают, что иммунный профиль опухоли, включающий статусы и типы инфильтрации CD4-лимфоцитами, может служить важным маркером для прогнозирования исходов заболевания. Активный иммунный ответ,

характеризуемый положительными статусами и инфильтрацией CD4-лимфоцитами, ассоциируется с благоприятным исходом, тогда как низкий уровень положительных статусов и инфильтрации CD4-лимфоцитами – с неблагоприятным исходом.
**Выводы.** Результаты открывают новые перспективы для дальнейших исследований в области онкологии и могут помочь улучшить результаты лечения пациентов со злокачественными новообразованиями.
**Ключевые слова:** рак молочной железы, микроокружение опухоли, ОИЛ, CD4-клетки, прогноз

Narziyeva D., Davlatov S.✉
Bukhara State Medical Institute named after Abu Ali ibn Sino, Bukhara, Uzbekistan

# The Effect of the Immune Microenvironment on the Molecular Biological Subtypes of Breast Cancer Tumors

**Conflict of interest:** nothing to declare.
**Authors' contribution:** Narziyeva D. – research concept and design, conducting research, collecting, participating in the analysis of materials and results, writing an article; Davlatov S. – analysis of materials and results, writing and editing an article.
**Funding:** the study has no sponsorship.

Submitted: 09.09.2025
Accepted: 10.11.2025
Contacts: sammi-xirurgiya@yandex.com

**Abstract**

**Introduction.** Breast cancer (BC) is a significant cause of cancer-related deaths among women worldwide. Tumor-filtering lymphocytes have been demonstrated as a prognostic and predictive marker of treatment response in patients with triple negative breast cancer and HER2-positive breast cancer. In numerous neoadjuvant clinical trials, TILs has been identified as a predictor of a complete pathological response after chemotherapy.
**Purpose.** To study the relationship between CD4 lymphocyte statuses and infiltration and the molecular biological subtypes of breast cancer tumors and to analyze the effect of the tumor's immune microenvironment and its relationship to clinical outcomes.
**Materials and methods.** The study was conducted with the participation of 102 patients diagnosed with breast cancer who were registered at a dispensary and were treated at the Tashkent city branch of the Republican Specialized Scientific and Practical Medical Center for Oncology and Radiology and in the period from 2018 to 2021. The patients were divided into two prognostic groups based on clinical outcomes. Group I is characterized by an unfavorable outcome, including the development of metastases, relapses and deaths within 5 years after treatment. This group included 57 patients, which is 55.9% of the total sample. Group II includes patients with a favorable outcome who demonstrated the absence of metastases, relapses and deaths for 5 years after treatment. This group included 45 patients, which is 44.1% of the total sample.
**Results.** Our results confirm that the immune profile of a tumor, including the statuses and types of CD4 lymphocyte infiltration, can serve as an important marker for predicting disease outcomes. An active immune response characterized by positive statuses

and infiltration by CD4 lymphocytes is associated with a favorable outcome, while a low level of positive statuses by CD4 lymphocytes is associated with an unfavorable outcome. **Conclusions.** The results open up new perspectives for further research in the field of oncology and may help improve treatment outcomes for patients with malignant neoplasms.
**Keywords:** breast cancer, tumor microenvironment, TILs, CD4 cells, prognosis

## ■ ВВЕДЕНИЕ

Рак молочной железы представляет собой значительную причину смертности от онкологических заболеваний среди женщин по всему миру. В 2020 г. это заболевание унесло более половины миллиона жизней, при этом скорректированный по возрасту показатель смертности составил 13,6 на 100 000. Несмотря на то что наибольшая заболеваемость раком молочной железы фиксируется в развитых регионах, на долю стран Азии и Африки приходится более 60% всех летальных исходов. В странах с высоким уровнем дохода большая часть женщин с диагнозом «рак молочной железы» выживает, в то время как в странах с низким и средним уровнем дохода ситуация значительно хуже [1–5].

Согласно исследованию Тилляшайхова М.Н. и соавторов, в 2022 г. в Республике Узбекистан было выявлено 4407 новых случаев рака молочной железы с показателем заболеваемости 12,2 на 100 000 населения и 24,6 на 100 000 женщин. 63% диагнозов ставились на I–II стадиях, 24,1% – на III стадии и 10,3% – на IV стадии. В 2022 г. было зарегистрировано 1796 смертных случаев от рака молочной железы с показателем смертности 5,0 на 100 000 населения. На диспансерном учете к концу 2022 г. оставались 23 651 пациентка, а 5-летняя выживаемость составила 45,1%. Наибольшая заболеваемость отмечалась среди женщин города Ташкента и областей Джизак и Ташкента, а самая низкая – в Сурхандарьинской, Кашкадарьинской и Наманганской областях [6].

Микроокружение опухоли (tumor microenvironment – МО) представляет собой сложную биологическую нишу, играющую важнейшую роль в прогрессии и терапии рака. МО включает различные клетки иммунной системы, такие как опухоль-ассоциированные макрофаги (TAMs) с фенотипом M2, опухоль-ассоциированные нейтрофилы (TANs) с фенотипом N2, миелоидные супрессорные клетки (MDSCs), естественные киллеры (NK-клетки) [7–11].

МО является сложной и гетерогенной структурой, которая динамично модулирует активность опухоли и влияет на эффективность терапевтических агентов. Оно включает различные типы иммунных клеток, стромальные клетки, сосудистую сеть и внеклеточный матрикс (ВКМ). Разные типы клеток (например, дендритные клетки, NK-клетки, Т-клетки, TAM и другие) играют роли в модуляции реакции иммунной системы на опухоль [12–14].

Эти клетки выделяют множество факторов, включая хемокины, цитокины и ферменты, которые могут как способствовать ангиогенезу, так и подавлять противоопухолевый иммунный ответ.

Исследования показали, что сочетание локорегиональной терапии и ICIs может

значительно улучшить противоопухолевый ответ. Например, криоабляция в сочетании с блокадой CTLA-4 увеличивает инфильтрацию CD4+ и CD8+ Т-клеток в опухолях, что увеличивает соотношение Teff/Tregs и предотвращает рост вторичных опухолей. Похожий эффект наблюдается и в комбинации RFA с ингибиторами PD-1, где отмечено усиление активности опухоль-специфических Т-клеток и увеличение соотношения Teff/Tregs в отдаленных опухолях [15–17]. TILs представляют собой белые кровяные клетки, мигрировавшие из кровеносного русла в опухоль. Они включают различные субпопуляции, такие как CD8+ цитотоксические Т-клетки, CD4+ хелперы, В-клетки и NK-клетки. Исследования показывают, что высокая плотность TILs ассоциируется с улучшенными клиническими исходами, особенно в ER-опухолях. Однако влияние TILs на ER+ опухоли остается противоречивым [18, 19].

Опухолеинфильтрирующие лимфоциты были продемонстрированы как прогностический и предсказательный маркер отклика на лечение у пациентов с тройным негативным раком молочной железы и HER2-положительным раком молочной железы. В многочисленных неоадъювантных клинических испытаниях ОИЛ были идентифицированы как предиктор полного патологического ответа после химиотерапии [20, 21]. МО включает в себя множество клеточных и молекулярных элементов, таких как опухолевые клетки, кровеносные сосуды, иммунные клетки и различные сигнальные молекулы. Рассмотрим основные компоненты и их функции.

## ■ ЦЕЛЬ ИССЛЕДОВАНИЯ

Изучить взаимосвязь между статусами и инфильтрацией лимфоцитов CD4 и молекулярно-биологическими подтипами опухоли рака молочной железы и проанализировать влияние иммунного микроокружения опухоли и его связь с клиническими исходами.

## ■ МАТЕРИАЛЫ И МЕТОДЫ

Исследование проводилось с участием 102 пациенток с диагнозом «рак молочной железы» (РМЖ) (рис. 1–3), которые находились на диспансерном учете и проходили лечение в Ташкентском городском филиале Республиканского специализированного научно-практического медицинского центра онкологии и радиологии (ТГФ РСНПМЦОиР) в период с 2018 по 2021 г. Возраст пациентов варьировал от 24 до 79 лет (медиана возраста составила 56,5 года, интерквартильный размах – 45,25–61 год).

В данном исследовании пациенты были разделены на 2 прогностические группы на основании клинических исходов. Группа I характеризуется неблагоприятным исходом, включающим развитие метастазов, рецидивов и смертельных исходов в течение 5 лет после лечения. В эту группу вошли 57 пациентов, что составляет 55,9% от общей выборки.

Группа II включает пациентов с благоприятным исходом, которые демонстрировали отсутствие метастазов, рецидивов и смертельных исходов в течение 5 лет после лечения. В эту группу вошли 45 пациентов, что составляет 44,1% от общей выборки.

Гистологическое исследование является важной частью диагностики рака молочной железы (РМЖ) и включает изучение тканевых образцов с целью определения наличия злокачественных клеток, их типа и стадии заболевания. Этот метод позволяет не только подтвердить диагноз, но и оценить прогноз, а также выбрать оптимальные

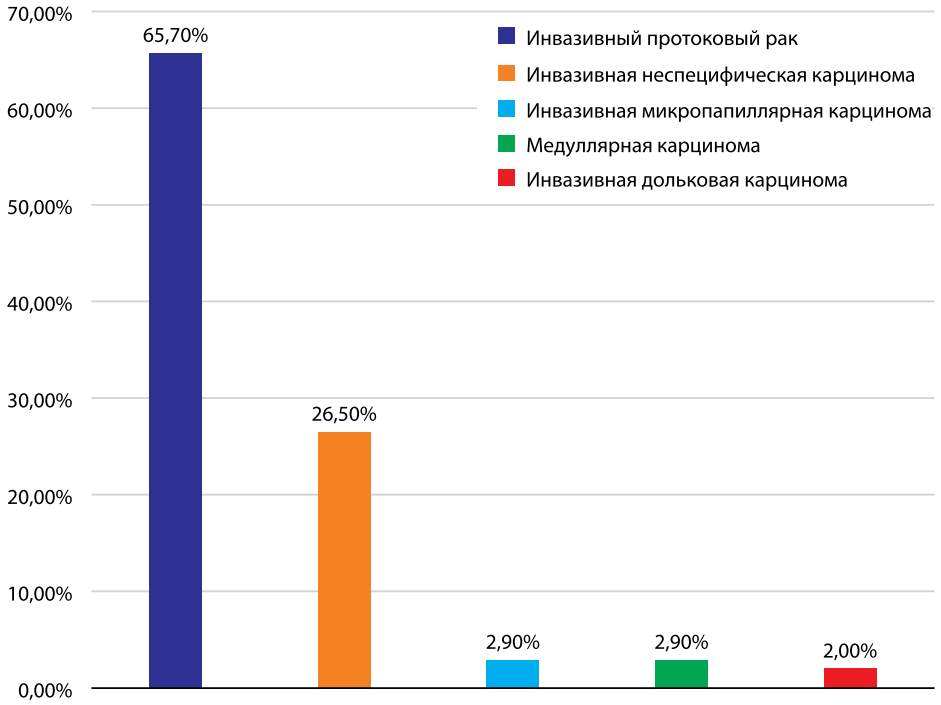


**Рис. 1. Характеристика выборки в зависимости от гистологического типа опухоли**
**Fig. 1. Characteristics of the sample depending on the histological type of the tumor**

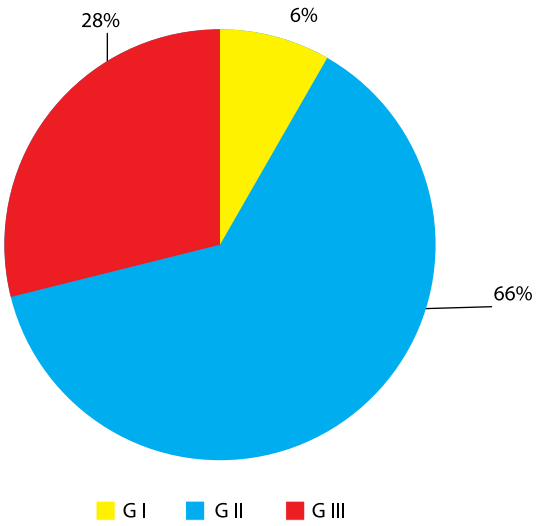


**Рис. 2. Характеристика выборки в зависимости от степени дифференцировки опухоли**
**Fig. 2. Characteristics of the sample depending on the degree of tumor differentiation**

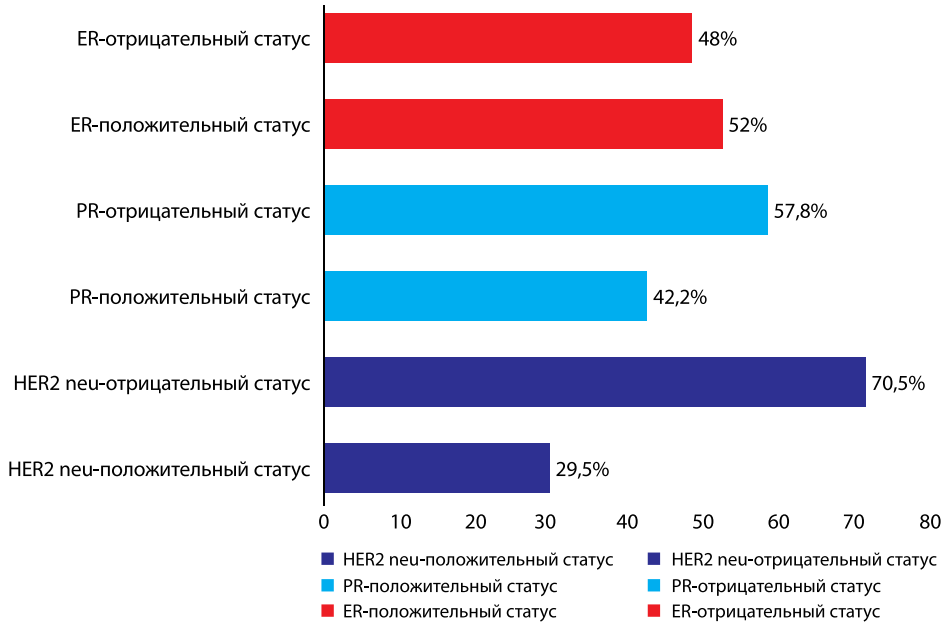


**Рис. 3. Характеристика выборки в зависимости от результатов ИГХ-исследования**
**Fig. 3. Characteristics of the sample depending on the results of the IHC study**

тактики лечения. Иммуногистохимическое окрашивание состояло из нескольких этапов: сначала из тканевой матрицы были изготовлены срезы толщиной 4 микрона, после чего проводились процедуры депарафинизации и регидратации. Далее осуществлялись демаскировка антигена, иммуноокрашивание, дегидратация и стабилизация в среде для заливки, а также последующий анализ и оценка полученных препаратов.

Нами была проведена количественная и качественная оценка ОИЛ. Для первичной оценки инфильтрации лимфоцитов использовалась стандартная окраска гематоксилин-эозином (H&E). Под световым микроскопом описывалась общая морфология опухоли и лимфоцитарная инфильтрация. Для определения субпопуляции ОИЛ применялись первичные антитела (CD4). Инкубация проводилась в соответствии с инструкциями производителя антител.

Далее осуществляли количественную оценку ОИЛ, которая включала:

1. Подсчет ОИЛ: количество ОИЛ подсчитывалось с использованием программного обеспечения Vidar Dicom Viewer для цифрового анализа изображений.
2. Зоны интереса: подсчет проводился как в центральной части опухоли (интратуморальные ОИЛ), так и в строме опухоли (интрастромальные ОИЛ).

Кроме того, осуществлялась качественная оценка ОИЛ:

1. Субтипирование ОИЛ: качественная оценка включала определение состава субпопуляций лимфоцитов (например, CD8+ цитотоксические Т-клетки, CD4+ Т-хелперы, CD20).
2. Степень инфильтрации с учетом плотности и распределения ОИЛ в опухолевой ткани.

Для оценки эффективности неоадьювантной химиотерапии использовались шкала RECIST и оценка степени лечебного патоморфоза по Г.А. Лавниковой.

Шкала RECIST (Response Evaluation Criteria in Solid Tumors) применяется для объективной оценки изменения размеров опухолей у пациентов с раком молочной железы в ответ на проводимое лечение. Эта шкала позволяет стандартизировать методы оценки и улучшить интерпретацию результатов лечения.

Шкала RECIST основывается на измерении изменений размеров опухоли по данным визуализационных методов.

Для оценки патологического ответа опухоли на лечение использовалась классификация лечебного патоморфоза по Лавниковой. Классификация Лавниковой выделяет 4 степени лечебного патоморфоза (ОО), основанные на процентном отношении сохраненной опухолевой паренхимы. Для объективной оценки лечебного патоморфоза по методике Лавниковой был применен количественный критерий – индекс повреждения (ИП), который вычисляется по формуле ИП = (Пк – Пл) / Пк × 100. Этот индекс отражает количественные изменения в жизнеспособной опухолевой паренхиме после лечения и предоставляет возможность объективно сравнивать эффективность различных лечебных режимов. Процедура оценки лечебного патоморфоза заключалась в заборе образцов: опухолевая ткань забиралась после операции.

## ■ РЕЗУЛЬТАТЫ

В нашем исследовании был выполнен анализ иммунного микроокружения опухоли в зависимости от молекулярно-биологического подтипа. Согласно данным, представленным на рис. 4 и 5, при сравнении статуса CD4, типа инфильтрации опухоли лимфоцитами CD4, статуса CD8, типа инфильтрации опухоли лимфоцитами CD8, статуса CD20 и типа инфильтрации опухоли лимфоцитами CD20 в зависимости от молекулярно-биологического подтипа были установлены статистически значимые различия ($p<0,001$ для всех параметров).

Результаты исследования показывают, что статусы ER, PR и HER2 neu значительно влияют на иммунный профиль опухоли, что находит отражение в статистически значимых различиях в статусах CD4, а также в их инфильтрации.

Наличие отрицательных статусов ER и PR связано с интратуморальной инфильтрацией CD4-лимфоцитами, что указывает на сложное взаимодействие между гормональными рецепторами и иммунной реакцией. Данные выводы обладают важным значением для дальнейших исследований и разработки методов лечения, основанных на гормональной и иммунной характеристике опухолей.

Результаты анализа указывают на то, что иммунный профиль опухли, включая статус CD4, а также типы их инфильтрации, значительно различается в зависимости от молекулярно-биологического подтипа. Это может свидетельствовать о том, что разные молекулярно-биологические подтипы опухолей могут вызывать различные иммунные реакции, что имеет важное значение для понимания механизма взаимодействия опухолевых клеток с иммунной системой и разработки таргетной терапии.

В нашем исследовании был проведен анализ иммунного микроокружения опухоли в зависимости от радиологического ответа на химиотерапию по категории RECIST (рис. 6).

Согласно данным, в зависимости от ответа опухоли на химиотерапию мы выявили статистически значимые различия только для типа инфильтрации опухоли

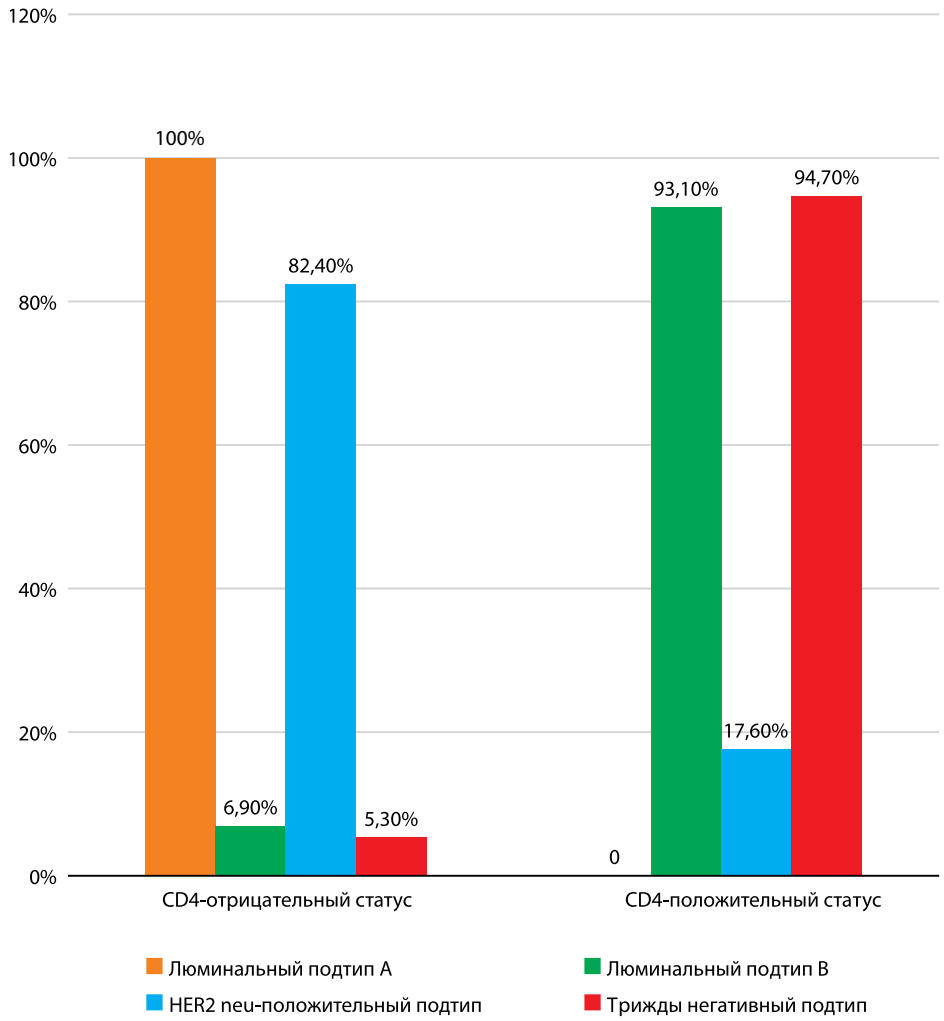


**Рис. 4. Анализ статуса CD4 в зависимости от молекулярно-биологического подтипа**
**Fig. 4. Analysis of CD4 status depending on the molecular biological subtype**

лимфоцитами CD4. Наличие интратуморальной инфильтрации лимфоцитами CD4 может указывать на более активную иммунную реакцию, что потенциально связано с лучшим ответом на лечение, а также более высокий шанс на положительный ответ к химиотерапии.

Дальнейшие исследования могут помочь уточнить механизмы, через которые инфильтрация CD4-лимфоцитами влияет на терапевтический ответ, что откроет новые перспективы для иммунотерапии и комбинированных подходов к лечению.

Мы также провели анализ иммунного микроокружения опухоли в зависимости от степени лечебного патоморфоза (рис. 7).

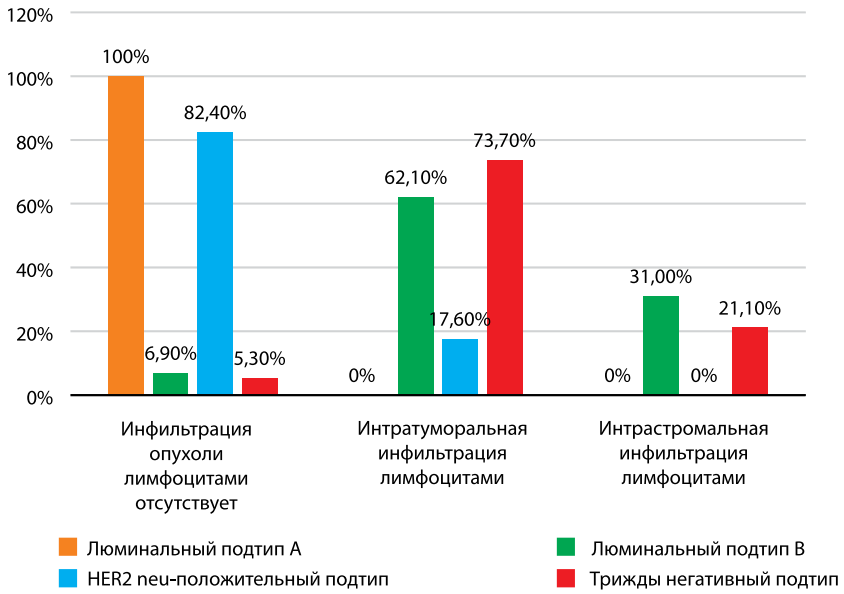


**Рис. 5. Анализ типа инфильтрации CD4-лимфоцитами в зависимости от молекулярно-биологического подтипа**
**Fig. 5. Analysis of the type of CD4 infiltration by lymphocytes depending on the molecular biological subtype**

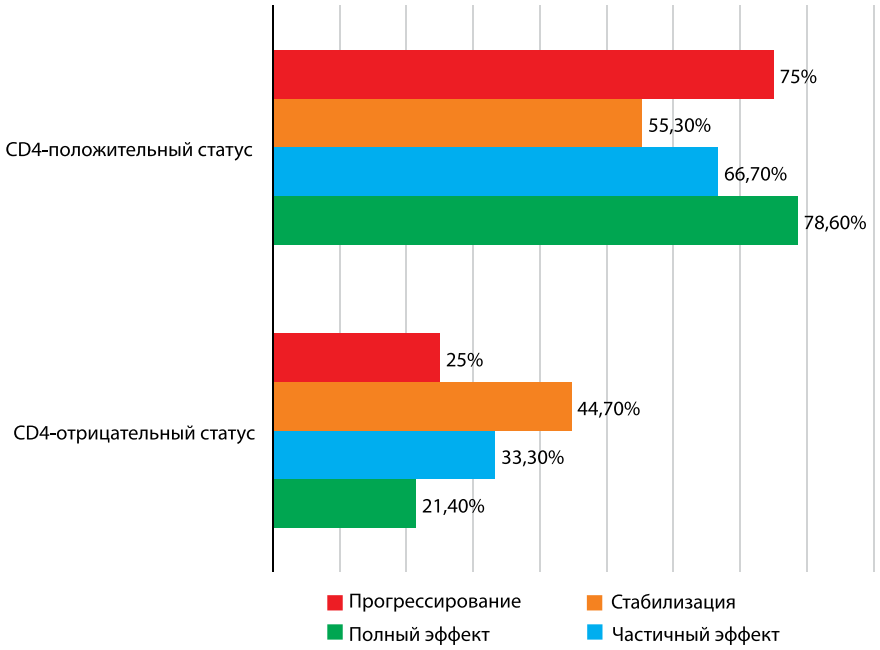


**А**

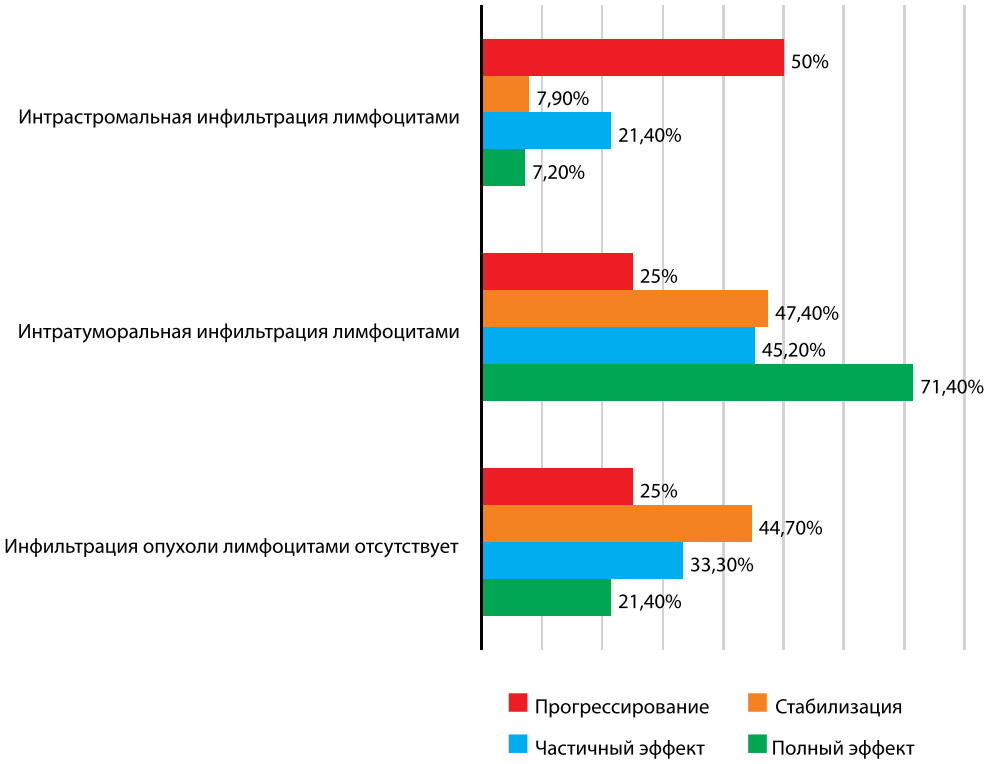


**B**

**Рис. 6. Анализ иммунного микроокружения опухоли в зависимости от радиологического ответа опухоли на химиотерапию согласно категории RECIST: A – CD4-статус; B – тип инфильтрации опухоли CD4-лимфоцитами**
**Fig 6. Analysis of the immune microenvironment of the tumor depending on the radiological response of the tumor to chemotherapy according to the RECIST category: A – CD4 status; B – type of tumor infiltration by CD4-lymphocytes**

Результаты анализа демонстрируют, что показатели иммунного микроокружения, включающие статусы и интратуморальную инфильтрацию CD4-лимфоцитами, имеют значимую связь с III–IV степенью лечебного патоморфоза. Это может означать, что с увеличением степени лечебного патоморфоза наблюдается изменение в иммунной активности, представленное повышением статуса CD4, а также изменениями в инфильтрации лимфоцитами. Таким образом, с увеличением степени лечебного патоморфоза присутствует изменение иммунной активности опухоли.

Анализ безрецидивной общей 5-летней выживаемости показывает существенные различия в иммунном профиле опухоли между группами I и II, где группа II характеризуется благоприятным исходом. В частности, статус CD4, а также типы их инфильтрации в опухолевую ткань различаются в зависимости от прогностической группы (рис. 8–10).

В группе II (группа благоприятного исхода) была обнаружена значительно более высокая частота встречаемости положительных статусов CD4-лимфоцитов, а также

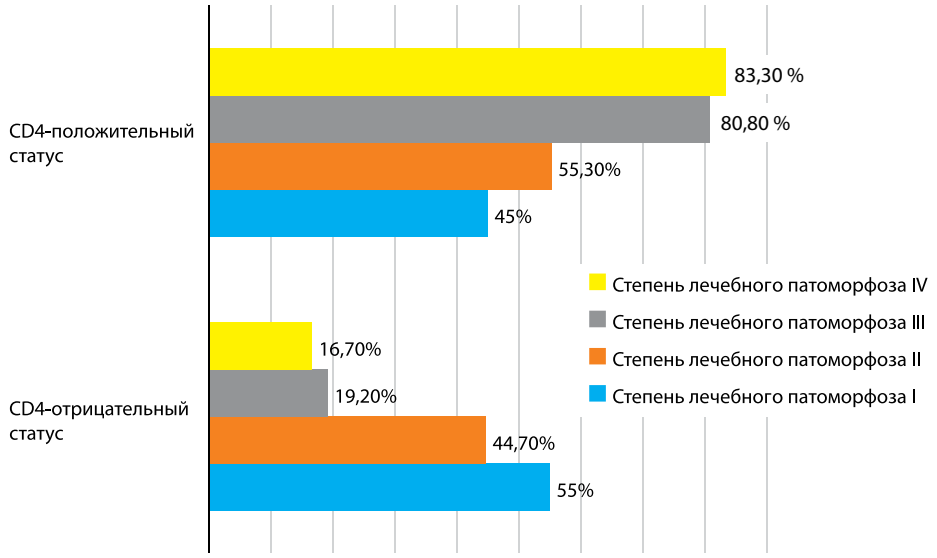


**A**

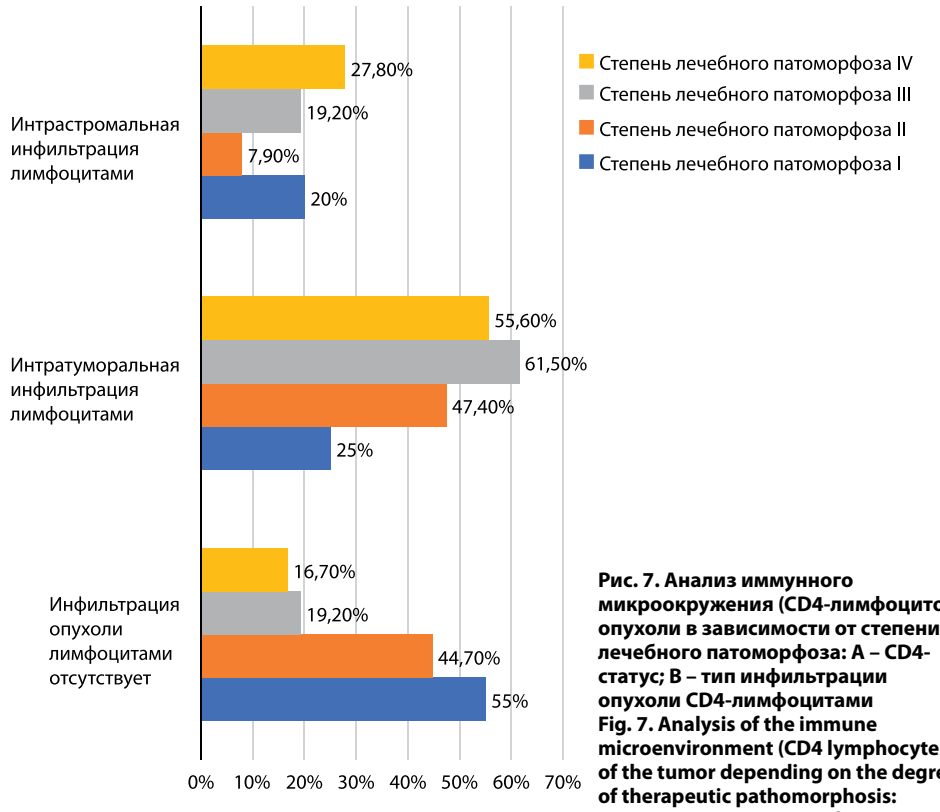


**B**

**Рис. 7. Анализ иммунного микроокружения (CD4-лимфоцитов) опухоли в зависимости от степени лечебного патоморфоза: A – CD4-статус; B – тип инфильтрации опухоли CD4-лимфоцитами**
**Fig. 7. Analysis of the immune microenvironment (CD4 lymphocytes) of the tumor depending on the degree of therapeutic pathomorphosis: A – CD4 status; B – type of tumor infiltration by CD4-lymphocytes**

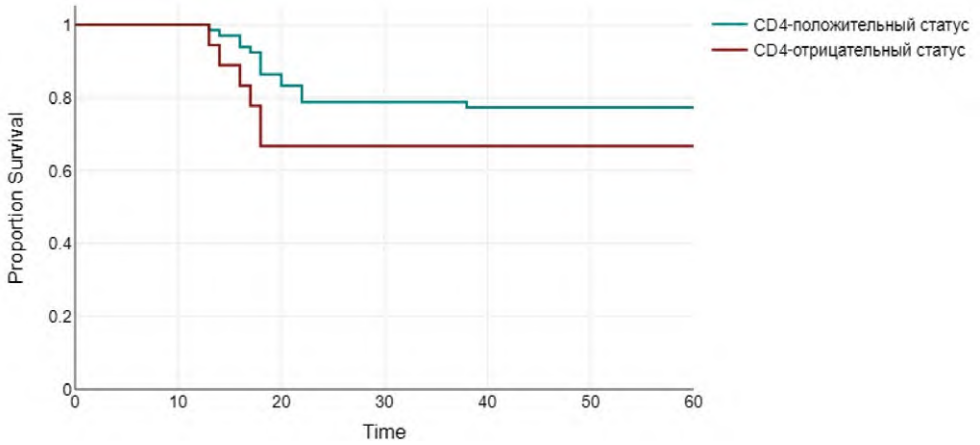


**Рис. 8. Кривая безрецидивной выживаемости в зависимости от статуса CD4**
**Fig. 8. Recurrence-free survival curve depending on CD4 status**

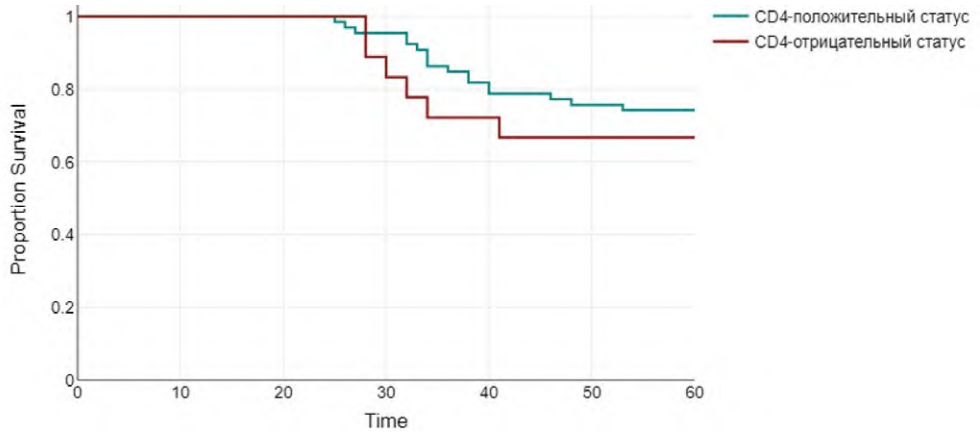


**Рис. 9. Кривая общей выживаемости в зависимости от статуса CD4**
**Fig. 9. The overall survival curve depends on CD4 status**

более выраженная интратуморальная инфильтрация CD4-лимфоцитами. Эти находки указывают на более активный иммунный ответ в данной группе, что может быть связано с лучшим контролем над опухолевым процессом и, как следствие, более благоприятными исходами лечения.

Кроме того, выраженная инфильтрация лимфоцитами в группе II может свидетельствовать о более эффективной иммунологической реакции, что способствует подавлению роста опухоли и предотвращению ее распространения. Эти данные подчеркивают важность иммунного микроокружения в прогнозировании и подтверждают, что активный иммунный ответ является важным фактором благоприятного исхода.

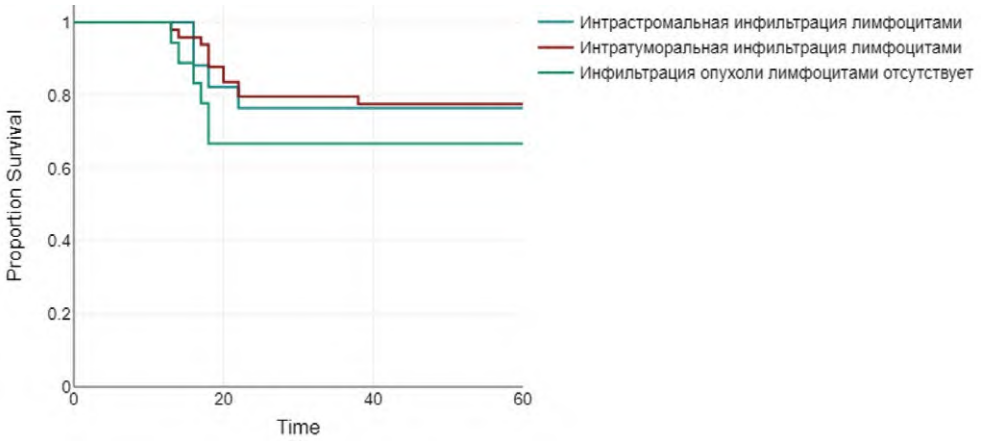


**Рис. 10. Кривая выживаемости в зависимости от инфильтрации CD4**
**Fig. 10. The survival curve depends on CD4 infiltration**

## ■ ОБСУЖДЕНИЕ

В рамках данного исследования был проведен анализ иммунного микроокружения опухоли с целью оценки как радиологического ответа на химиотерапию, так и степени лечебного патоморфоза, который отражает действительный эффект терапии. Полученные результаты продемонстрировали, что радиологический ответ не всегда соответствует лечебному патоморфозу, что вызывает необходимость в более глубоких научных объяснениях и интерпретациях. Радиологический ответ на химиотерапию, основанный на уменьшении размеров опухоли, не всегда точно отражает степень лечебного патоморфоза, который оценивает изменения на клеточном уровне. Это может быть связано с неоднородной природой опухолевой ткани, где активные злокачественные клетки могут сохраняться даже при визуально заметном уменьшении размера опухоли. Такой эффект временного уменьшения опухоли может привести к ложному ощущению успеха лечения, несмотря на возможное сохранение жизнеспособных опухолевых клеток. Кроме того, иммунные реакции, вызванные химиотерапией, могут давать положительный радиологический ответ, но не приводить к значительным изменениям в патоморфозе. Обратная реакция опухоли, когда она временно реагирует на лечение, а затем прогрессирует, также может затруднять интерпретацию радиологических данных.

Таким образом, учитывая все эти факторы, параллельное изучение как радиологического ответа, так и степени лечебного патоморфоза является критически важным для точной оценки эффективности химиотерапии.

Клиническое значение этих находок заключается в том, что увеличение иммунного ответа может быть связано с лучшим лечебным эффектом, что указывает на необходимость дальнейшего изучения связи между иммунным статусом и патоморфозом в процессе терапевтических вмешательств. Эти результаты подчеркивают важность комплексного подхода к анализу иммунного ответа опухоли в контексте терапии и прогноза.

Таким образом, наши результаты подтверждают, что иммунный профиль опухоли, включающий статусы и типы инфильтрации CD4-лимфоцитами, может служить важным маркером для прогнозирования исходов заболевания. Активный иммунный ответ, характеризуемый положительными статусами и инфильтрацией CD4-лимфоцитами, ассоциируется с благоприятным исходом, тогда как низкий уровень положительных статусов и инфильтрации CD4-лимфоцитами – с неблагоприятным исходом. Это может указывать на то, что опухоли в группе II обладают более активным иммунным микроокружением, что может быть связано с лучшим прогнозом или более эффективной реакцией на лечение. Данные результаты подчеркивают важность оценки иммунного профиля опухоли для прогностической стратификации и последующего индивидуализированного подхода к терапии.

## ■ ВЫВОДЫ

1. Таким образом, результаты исследования подчеркивают важность комплексного подхода к анализу иммунного ответа опухоли в сочетании с оценкой эффекта лечения. Параллельный анализ как радиологического ответа, так и степени терапевтического патоморфоза имеет решающее значение для более адекватной оценки эффективности химиотерапии и может иметь значительные клинические последствия для разработки индивидуальных терапевтических подходов. Эти результаты открывают новые перспективы для дальнейших исследований в области онкологии и могут помочь улучшить результаты лечения пациентов со злокачественными новообразованиями.
2. Исследование показало, что иммунный профиль опухоли, в частности статус и инфильтрация CD4-лимфоцитами, значительно варьирует в зависимости от прогностической группы. Группа II, характеризовавшаяся благоприятным исходом, имела значительно более высокую частоту положительных CD4-статусов, что указывает на более активный иммунный ответ и лучший контроль над опухолевым процессом. Кроме того, результаты подчеркивают необходимость комплексного подхода к анализу иммунного ответа опухоли при планировании терапевтических стратегий. Полученные результаты могут быть полезны для будущих исследований, направленных на лучшее понимание взаимодействия между иммунной микросредой и характеристиками опухоли, что может привести к улучшению клинических исходов и качества жизни пациентов с онкологическими заболеваниями.

## ■ ЛИТЕРАТУРА/REFERENCES

1. Aslam I, Salim D., Dilnavoz Y, Elmurod E, Nafisa S, Zilolakhon A, G'olib K, Jamshid K, Gulhayo A, Xursanoy B, Dilfuza N, Doston H. Synergistic Effects of Silica Nanoparticles with Cisplatin in Ovarian Cancer Management: A Review. *Journal of Nanostructures*. 2025 Jan 1;15(1):255–65. doi: 10.22052/JNS.2025.01.025
2. Chekhun V, Martynyuk O, Lukianova Y, Mushii O, Zadvornyi T, Lukianova N. Features of breast cancer in patients of young age: search for diagnosis optimization and personalized treatment. *Experimental Oncology*. 2023 Oct 11;45(2):139–50. doi: 10.15407/exp-oncology.2023.02.139
3. Shabaev R.M., Kolyadina I.V., Blagovestnov D.A., Starokon P.M. Risk factors for breast cancer in patients with benign breast diseases: a 10-year observational study. *Tumors of Female Reproductive System*. 2024;20(1):31–8. doi: 10.17650/1994-4098-2024-20-1-31-38. (in Russian)
4. Pavlova NP, Dyomin SS, Churnosov MI, Ponomarenko IV. Modern understanding of risk factors and mechanisms of breast cancer development. *Advances in Molecular Oncology*. 2023;10(3):15–23. doi: 10.17650 / 2313-805X-2023-10-3-15-23. (in Russian)
5. Zhukova LG, Andreeva IuIu, Zavalishina LE, Zakiriakhodzhaev AD, Koroleva IA, Nazarenko AV, Paltuev RM, Parokon naia AA, Petrovskii AV, Portnoi SM, Semiglazov VF, Semiglazova TIu, Stenina MB, Stepanova AM, Trofimova OP, Tyulyandin SA, Frank GA, Frolova MA, Shatova IuS, Nevol'skikh AA, Ivanov SA, Khailova ZhV, Gevorkian TG. Breast cancer. Clinical recommendations. *Journal of Modern Oncology*. 2021;23(1). doi: 10.26442/18151434.2021.1.200823. (in Russian)

6. Kahharov AJ, Narzieva DF. Features of the immune microenvironment in various molecular biological subtypes of breast cancer. *Austrian Journal of Technical and Natural Sciences*. 2024(7–8):41–5. doi: 10.29013/AJT-24-7.8-41-45
7. Li J, Wu J, Han J. Analysis of tumor microenvironment heterogeneity among breast cancer subtypes to identify subtype-specific signatures. *Genes*. 2022 Dec 23;14(1):44. doi: 10.3390/genes14010044
8. Xu Q, Chen S, Hu Y, Huang W. Landscape of immune microenvironment under immune cell infiltration pattern in breast cancer. *Frontiers in immunology*. 2021 Aug 27;12:711433. doi: 10.3389/fimmu.2021.711433
9. Lim B, Woodward WA, Wang X, Reuben JM, Ueno NT. Inflammatory breast cancer biology: the tumour microenvironment is key. *Nature Reviews Cancer*. 2018 Aug;18(8):485–99. doi: 10.1038/s41568-018-0010-y
10. Harris MA, Savas P, Virassamy B, O'Malley MM, Kay J, Mueller SN, Mackay LK, Salgado R, Loi S. Towards targeting the breast cancer immune microenvironment. *Nature Reviews Cancer*. 2024 Aug;24(8):554–77. doi: 10.1038/s41568-024-00714-6
11. Sadeghalvad M, Mohammadi-Motlagh HR, Rezaei N. Immune microenvironment in different molecular subtypes of ductal breast carcinoma. *Breast cancer research and treatment*. 2021 Jan;185(2):261–79. doi: 10.1007/s10549-020-05954-2
12. Lukianova Y, Mushii O, Krotevych M, Zadvornyi T. PD-L1 Expression in receptor-negative breast cancer tissue. *Experimental Oncology*. 2024 Dec 12;46(4):324–32. doi: 10.15407/exp-oncology.2024.04.324
13. Smolanka II, Bagmut IY, Movchan OV, Sheremet MI, Bilyi OM, Lyashenko AO, Dosenko IV, Loboda AD, Ivankova OM, Kolisnyk IL. Features of VEGF and IL-6 expression in patients with inflammatory breast cancer considering molecular-biological characteristics. *Journal of medicine and life*. 2023 Jan;16(1):153. PMID: 36873124; PMCID: 9979174. doi: 10.25122/jml-2022-0172
14. Autenshlyus A, Davletova K, Varaksin N, Marinkin I, Lyakhovich V. Cytokines in various molecular subtypes of breast cancer. *International journal of immunopathology and pharmacology*. 2021 Aug 10;35:20587384211034089. doi: 10.1177/20587384211034
15. Sidorova EA, Zhernov YV, Antsupova MA, Khadzhieva KR, Izmailova AA, Kraskevich DA, Belova EV, Simanovsky AA, Shcherbakov DV, Zabroda NN, Mitrokhin OV. The role of different types of microRNA in the pathogenesis of breast and prostate cancer. *International Journal of Molecular Sciences*. 2023 Jan 19;24(3):1980. doi: 10.3390/ijms24031980
16. Kashyap D, Bal A, Irinike S, Khare S, Bhattacharya S, Das A, Singh G. Heterogeneity of the tumor microenvironment across molecular subtypes of breast cancer. *Applied immunohistochemistry & molecular morphology*. 2023 Sep 1;31(8):533–43. doi: 10.1097/PAI.0000000000001139
17. Tekpli X, Lien T, Røssevold AH, Nebdal D, Borgen E, Ohnstad HO, Kyte JA, Vallon-Christersson J, Fongaard M, Due EU, Svartdal LG. An independent poor-prognosis subtype of breast cancer defined by a distinct tumor immune microenvironment. *Nature communications*. 2019 Dec 3;10(1):5499. doi: 10.1038/s41467-019-13329-5
18. Gerashchenko T, Frolova A, Patysheva M, Fedorov A, Stakheyeva M, Denisov E, Cherdyntseva N. Breast cancer immune landscape: interplay between systemic and local immunity. *Advanced Biology*. 2024 Jul;8(7):2400140. doi: 10.1002/adbi.202400140
19. Kudelova E, Smolar M, Holubekova V, Hornakova A, Dvorska D, Lucansky V, Koklesova L, Kudela E, Kubatka P. Genetic heterogeneity, tumor microenvironment and immunotherapy in triple-negative breast cancer. *International journal of molecular sciences*. 2022 Nov 29;23(23):14937. doi: 10.3390/ijms232314937
20. Segovia-Mendoza M, Morales-Montor J. Immune tumor microenvironment in breast cancer and the participation of estrogen and its receptors in cancer physiopathology. *Frontiers in immunology*. 2019 Mar 1;10:348. doi: 10.3389/fimmu.2019.00348
21. Glajcar A, Szpor J, Pacek A, Tyrak KE, Chan F, Streb J, Hodorowicz-Zaniewska D, Okoń K. The relationship between breast cancer molecular subtypes and mast cell populations in tumor microenvironment. *Virchows Archiv*. 2017 May;470(5):505–15. doi: 10.1007/s00428-017-2103-5