https://doi.org/10.34883/PI.2025.13.4.023

Комко Я.А.[1]✉, Трухан А.В.[2], Мавричев С.А.[1], Матылевич О.П.[1], Доломанова Е.В.[1], Михайлова Е.М.[1], Тараненко С.В.[1], Шишковская О.А.[1]
[1] Республиканский научно-практический центр онкологии и медицинской радиологии имени Н.Н. Александрова, Минск, Беларусь
[2] Белорусский государственный медицинский университет, Минск, Беларусь

Бремя генетики: клинический случай BRCA1-ассоциированного наследственного синдрома рака молочной железы и яичников

Конфликт интересов: не заявлен.
Вклад авторов: Комко Я.А. – разработка концепции, сбор данных, анализ и интерпретация результатов, обзор литературы, составление черновика рукописи и формирование его окончательного варианта; Трухан А.В. – анализ и интерпретация результатов, критический пересмотр черновика рукописи с внесением ценного замечания интеллектуального содержания; Мавричев С.А. – окончательное одобрение варианта статьи для опубликования; Матылевич О.П. – критический пересмотр черновика рукописи с внесением замечаний, окончательное одобрение варианта статьи для опубликования; Доломанова Е.В. – окончательное одобрение варианта статьи для опубликования; Михайлова Е.М. – сбор данных, анализ результатов; Тараненко С.В. – сбор данных, лечение пациента; Шишковская О.А. – сбор данных, лечение пациента. Все авторы одобрили финальную версию статьи перед публикацией.

Подана: 21.09.2025
Принята: 10.11.2025
Контакты: kazache.yana@gmail.com

Резюме

Введение. В 1990-е гг. было установлено, что развитие рака молочной железы в части случаев носит семейный характер и связано с определенными генами – BRCA1 и BRCA2. Сегодня генетическое тестирование на наличие мутаций в этих генах является стандартом обследования у пациентов с подтвержденным диагнозом рака молочной железы или рака яичников, а также у здоровых родственников пациентов с подтвержденными мутациями. Выявление носительства мутированных генов BRCA1 и 2 позволяет своевременно решить вопрос о выполнении риск-редуцирующих операций на молочных железах и придатках, что значительно снижает заболеваемость раком яичников и молочной железы. Учет BRCA-статуса пациентов является ключевым фактором при выборе оптимальной терапевтической стратегии и способствует повышению эффективности лечения.
Клинический случай. У пациентки К. в возрасте 35 лет был обнаружен рак молочной железы IIIC стадии. Молекулярно-генетическое тестирование выявило наличие мутации в гене BRCA1. Проведено специальное лечение по поводу рака молочной железы, включавшее в себя проведение 6 курсов по схеме циклофосфамид, доксорубицин и фторурацил, хирургическое лечение (двусторонняя подкожная мастэктомия с иссечением сосково-ареолярного комплекса справа, с подмышечной лимфаденэктомией I–III уровней справа с одномоментной маммопластикой местными тканями и воссозданием соска справа), послеоперационную дистанционную лучевую терапию и длительную – в течение 10 лет – эндокринотерапию тамоксифеном. Пациентка дважды отказалась от профилактической операции на яичниках и маточных трубах. Спустя 6 лет в возрасте 42 лет у пациентки развился рак яичников

IIIA1ii стадии. Проведено специальное лечение, включавшее в себя проведение 4 курсов неоадъювантной полихимиотерапии по схеме карбоплатин, паклитаксел, хирургическое лечение (интервальная полная циторедукция), еще 2 курса полихимиотерапии. С августа 2025 г. пациентка получает поддерживающую терапию по поводу рака яичников (препарат олапариб) и эндокринотерапию по поводу рака молочной железы (препарат анастрозол).
Заключение. Своевременное выполнение риск-редуцирующих операций при наличии мутаций в генах BRCA является крайне важным в профилактике злокачественных новообразований. Знание статуса BRCA необходимо для принятия терапевтических решений.
Ключевые слова: BRCA, рак молочной железы, рак яичников, генетический синдром, PARP-ингибиторы, олапариб

Kamko Y.[1]✉, Trukhan H.[2], Mavrichev S.[1], Matylevich O.[1], Dalamanava A.[1], Mikhaylava E.[1], Taranenka S.[1], Shishkouskaya A.[1]
[1] N.N. Alexandrov National Cancer Centre of Belarus, Minsk, Belarus
[2] Belarusian State Medical University, Minsk, Belarus

The Genetic Burden: A Case Report of BRCA1-Associated Hereditary Breast and Ovarian Cancer Syndrome

Conflict of interest: nothing to declare.
Authors' contribution: Kamko Y. – concept development, data collection, analysis and interpretation of results, literature review, drafting and finalizing the manuscript; Trukhan H. – analysis and interpretation of results, critical revision of the manuscript draft with significant intellectual input; Mavrichev S. – final approval of the version to be published; Matylevich O. – critical revision of the manuscript draft with comments, final approval of the version to be published; Dalamanava A. – final approval of the version to be published; Mikhaylava E. – data collection, results analysis; Taranenka S. – data collection, patient treatment; Shishkouskaya A. – data collection, patient treatment.
All authors approved the final version of the article before publication.

Submitted: 21.09.2025
Accepted: 10.11.2025
Contacts: kazache.yana@gmail.com

Abstract

Introduction. In the 1990s, it was established that breast cancer is familial in some cases and linked to specific genes – BRCA1 and BRCA2. Today, genetic testing for mutations in these genes is standard for patients diagnosed with breast or ovarian cancer as well as healthy relatives of mutation carriers. Detecting BRCA1/2 mutations allows timely decisions on risk-reducing surgeries of the breasts and adnexa, significantly lowering the incidence of ovarian and breast cancers. Considering BRCA status is key in choosing the optimal therapeutic strategy and improving treatment effectiveness.
Case report. Patient K., aged 35, was diagnosed with stage IIIC breast cancer. Molecular genetic testing revealed a BRCA1 gene mutation. Targeted breast cancer treatment was administered, including 6 cycles of cyclophosphamide, doxorubicin, and fluorouracil, surgical treatment (bilateral subcutaneous mastectomy with excision of the right

nipple-areola complex, right axillary lymphadenectomy levels I–III with simultaneous breast reconstruction using local tissues and nipple reconstruction on the right side), postoperative external radiation therapy, and long-term endocrine therapy with tamoxifen for 10 years. The patient twice declined prophylactic surgery of the ovaries and fallopian tubes. Six years later, at 42, the patient developed stage IIIA1ii ovarian cancer. Treatment included 4 cycles of neoadjuvant chemotherapy with carboplatin and paclitaxel, surgical treatment (interval complete cytoreduction), and 2 additional chemotherapy cycles. Since August 2025, the patient has been receiving maintenance therapy for ovarian cancer (Olaparib) and endocrine therapy for breast cancer (Anastrozole).

Conclusion. Risk-reducing surgeries in patients with BRCA mutations are crucial for preventing malignancies. Knowledge of BRCA status is vital for making therapeutic decisions.

Keywords: BRCA, breast cancer, ovarian cancer, genetic syndrome, PARP inhibitors, olaparib

■ ВВЕДЕНИЕ

Рак молочной железы и рак яичников остаются одними из самых значимых и тяжелых онкологических заболеваний у женщин во всем мире. История изучения связи между мутациями BRCA и раком молочной железы и яичников началась в конце XX в., когда ученые впервые выявили наследственный характер этих заболеваний и нашли молекулярную основу. В 1990 г. американскими генетиками было установлено, что риск развития рака молочной железы в семьях с историей этого заболевания настолько высок, что он связан с определенным геном, локализующимся на 17-й хромосоме, который позже был идентифицирован как BRCA1 (BReast CAncer – «рак молочной железы») [1]. Ввиду того, что не все случаи рака молочной железы были связаны с наличием мутации в этом гене, исследования продолжались, и в 1994 г. был выявлен аналогичный ген на 13-й хромосоме – BRCA2 [2].

На сегодняшний день сложно переоценить роль гена BRCA в гинекологической онкологии. BRCA-ассоциированные формы рака имеют специфические прогностические и терапевтические особенности, поэтому определение наличия мутации в генах BRCA1 и 2 имеет важные последствия для выбора стратегии ведения пациента. Генетическое тестирование на мутации BRCA является стандартом обследования у пациентов с подтвержденным раком молочной железы или яичников, а также у здоровых родственников пациентов с уже выявленными мутациями для определения рисков и принятия решения о проведении профилактических мероприятий, направленных на снижение риска развития рака.

Согласно консенсусному заявлению ESGO по профилактике, стратегиям снижения риска и ведению женщин с наследственной предрасположенностью к раку яичников, которое было обновлено в 2025 г., носителям патогенных / вероятно патогенных вариантов гена BRCA1 и BRCA2 следует предлагать проведение риск-редуцирующей билатеральной сальпингоофорэктомии в возрасте 35–40 и 40–45 лет соответственно [3]. Аналогичные возрастные периоды указаны и в Руководстве ESMO по снижению риска и скринингу рака при наследственных синдромах рака молочной железы

и яичников [4]. Риск-редуцирующие операции на молочной железе оптимально проводить до 30 лет [4, 5]. После выполнения риск-редуцирующих операций у женщин с мутациями BRCA наблюдается значительное снижение заболеваемости раком яичников и молочной железы. Существуют данные о том, что профилактическая операция на придатках снижает риск возникновения рака яичников на 70% у женщин без предшествующего рака молочной железы и на 85% у женщин с предшествующим раком молочной железы [6]. Риск-редуцирующая операция на молочных железах может снижать риск развития рака молочной железы до 90% [5]. Кроме того, эти операции уменьшают смертность, связанную с этими видами рака [6].

Несмотря на то что наличие мутации BRCA ассоциируется с повышенным риском развития рака молочной железы и яичников, BRCA-ассоциированные злокачественные опухоли демонстрируют более благоприятный биологический профиль. Молекулярные особенности BRCA-ассоциированного рака обусловливают более высокую эффективность целенаправленных терапевтических подходов и долгосрочную выживаемость. Клинические данные свидетельствуют о лучшей чувствительности таких опухолей к платиносодержащей химиотерапии и PARP-ингибиторам, что способствует улучшению прогноза пациентов. Так, рандомизированное исследование III фазы PAOLA-1 показало, что медиана безрецидивной выживаемости пациентов с распространенным раком яичников и наличием мутации BRCA, которые получают поддерживающую терапию олапарибом с бевацизумабом или без него, составляет 37,2 и 21,7 месяца соответственно, а медиана пациентов без мутации BRCA – 18,9 и 16,0 месяца соответственно [7]. В клиническом исследовании, проведенном E.R. Copson и коллегами (2018), было показано, что у пациентов с BRCA-ассоциированным, трижды негативным раком молочной железы показатели общей выживаемости и безрецидивного периода лучше, чем у пациентов без мутаций BRCA [8]. Также метаанализы подтверждают, что пациенты с BRCA-ассоциированным, трижды негативным раком молочной железы имеют лучшую общую выживаемость по сравнению с негативными по BRCA пациентами с таким же фенотипом рака молочной железы.

Анализ клинического случая BRCA-ассоциированного синдрома рака молочной железы и яичников, изложенного в данной статье, служит наглядным подтверждением того, что наличие патогенной мутации в генах BRCA существенно повышает риск развития онкологических заболеваний, что отражается в реализации мультифокусного канцерогенеза. Данный случай подчеркивает необходимость своевременного выявления здоровых носителей мутации с целью выбора целесообразного времени для проведения риск-редуцирующих оперативных вмешательств, снижающих риск развития злокачественных процессов. Кроме того, данный клинический случай подчеркивает необходимость выявления и учета BRCA-статуса пациентов, что является ключевым фактором при выборе оптимальной терапевтической стратегии и способствует повышению эффективности лечения.

■ КЛИНИЧЕСКИЙ СЛУЧАЙ

Пациентка К., 35 лет (беременности – 0, роды – 0). В феврале 2017 г. в связи с жалобами на дергающую боль и пальпируемое образование в правой подмышечной области обратилась в лечебное учреждение по месту жительства, где после дообследования ей была выполнена биопсия образования подмышечной области

справа. Гистологическое исследование обнаружило липому правой подмышечной области (гистологические микропрепараты недоступны из-за давности исследования и доброкачественности процесса). После снятия швов с послеоперационного рубца (10-е сутки) образование в правой подмышечной области снова увеличилось. Было выполнено ультразвуковое исследование подмышечной области справа, которое выявило лимфаденопатию подмышечных лимфоузлов справа. Пациентка была направлена в Республиканский научно-практический центр онкологии и медицинской радиологии им. Н.Н. Александрова (РНПЦ ОМР) для дообследования с подозрением на лимфому с поражением подмышечных лимфоузлов (л/у) справа.

В РНПЦ ОМР выполнено ультразвуковое исследование молочных желез и регионарных л/у, в результате которого было выявлено объемное образование в правой молочной железе BI-RADS-4 и картина злокачественного поражения подключичных л/у справа, подмышечная лимфаденопатия. В марте 2017 г. пациентке проведена инцизионная биопсия подмышечного л/у справа. Гистологическое исследование: ткань лимфоузла замещена метастазом низкодифференцированной карциномы солидно-железистого строения с очагами некроза. Иммуногистохимическое исследование: pCK +++; Vimentin –; mammoglobin –; Ki-67 ≈80%; ER – 90%; PR – 1%; HER2/neu – 1 балл; выражено неспецифическое окрашивание цитоплазмы. Заключительный гистологический диагноз: с учетом гормонопозитивности опухолевых клеток в первую очередь первичный очаг следует искать в молочной железе, затем в гениталиях и т. д.

При системном обследовании было установлено изолированное повышение онкомаркера CA-125 до 51,77 Е/мл, в связи с чем было проведено ультразвуковое исследование органов малого таза и обнаружена простая киста левого яичника (66,0×52,0×59,0 мм). Было рекомендовано повторить определение маркера и выполнить повторное ультразвуковое исследование органов малого таза на 5–7-й день менструального цикла. Через 2 месяца рекомендации были выполнены: уровень онкомаркера CA-125 достиг 66,5 Е/мл, ультразвуковое исследование органов малого таза выявило уменьшение размеров кисты левого яичника (22,3×17,0×21,0 мм).

На рис. 1 представлено изображение магнитно-резонансной томографии молочных желез с контрастным усилением, которое было выполнено пациентке К. В правой молочной железе на границе верхних квадрантов было обнаружено образование 2×1 см с интенсивным накоплением контрастного вещества до 120% и вымыванием до 110%, с ограничением МР-диффузии.

Пациентке также было проведено генетическое тестирование и была выявлена мутация в гене BRCA1 (c.4035delA). Был выставлен клинический диагноз: «C50. Рак верхне-внутреннего квадранта правой молочной железы с метастазами в правых подмышечных и подключичных л/у, cT1 N3c M0, стадия IIIC. Состояние после инцизионной биопсии подмышечного л/у справа 30.03.2017».

У пациентки был собран подробный онкоанамнез. При сборе онкоанамнеза выяснилось, что отец пациентки страдал раком предстательной железы. Родная сестра пациентки также заболела BRCA1-ассоциированным раком молочной железы (двумя годами позднее). В анамнезе у двоюродной сестры пациентки по отцовской линии имел место рак молочной железы. На рис. 2 представлено генеалогическое древо пациентки.

С учетом гистологической структуры опухоли специальное лечение было начато с курсов полихимиотерапии (было проведено 6 курсов по схеме циклофосфамид,

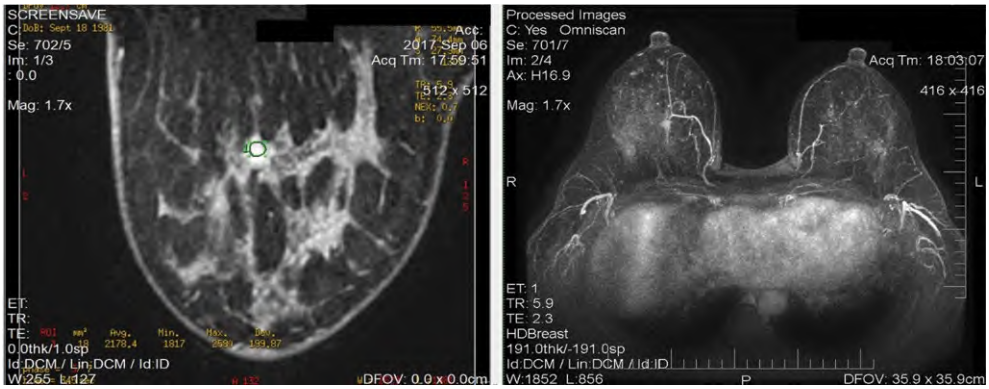

Рис. 1. Магнитно-резонансная томография молочных желез с контрастным усилением
Fig. 1. Magnetic resonance imaging of the mammary glands with contrast enhancement

доксорубицин и фторурацил). После этого была выполнена двусторонняя подкожная мастэктомия с иссечением сосково-ареолярного комплекса справа, с подмышечной лимфаденэктомией I–III уровней справа с одномоментной маммопластикой местными тканями и воссозданием соска справа. Гистологически в правой молочной железе и во всех присланных лимфоузлах элементов злокачественного роста не было выявлено. Пациентке также была проведена послеоперационная дистанционная лучевая терапия в СОД 50 Гр и назначена длительная – в течение 10 лет – эндокринотерапия тамоксифеном, которую пациентка получала с 12.2017.

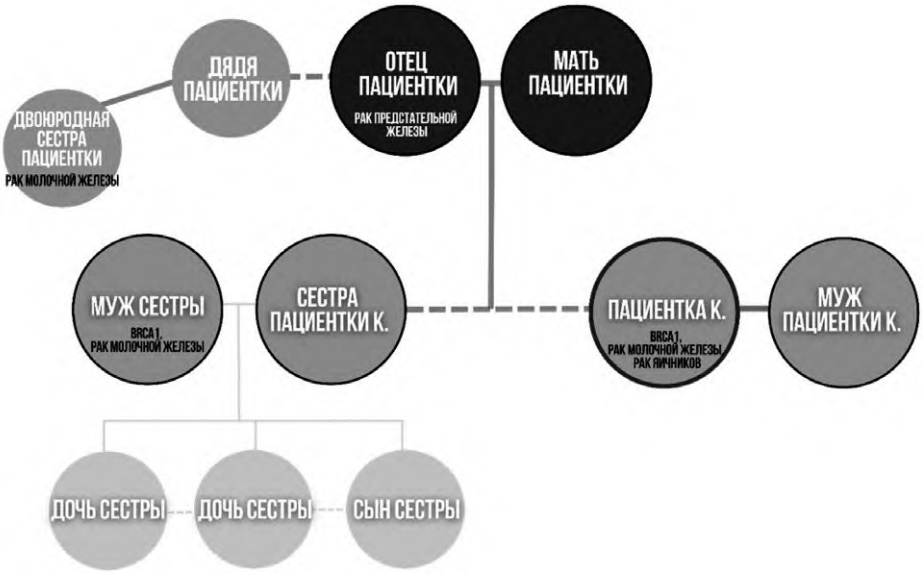

Рис. 2. Генеалогическое древо пациентки К.
Fig. 2. Family tree of patient K.

После хирургического лечения по поводу рака молочной железы пациентке в возрасте 36 лет врачами – онкологами-маммологами было предложено выполнение профилактической двусторонней овариоэктомии, от которой та отказалась. В 2021 г. по достижении возраста 39 лет врачами – онкологами-маммологами пациентке была повторно рекомендована двусторонняя сальпингоофорэктомия в связи с наличием мутации гена BRCA1, стойкой гиперплазии эндометрия на фоне приема тамоксифена (пациентке трижды выполнялось раздельное диагностическое выскабливание за период наблюдения), а также в связи с длительностью приема тамоксифена и возможным переходом на ингибиторы ароматазы. Однако пациентка снова категорически отказалась от выполнения сальпингоофорэктомии и продолжила прежнюю терапию.

С 2021 г. она наблюдалась у онколога по месту жительства и по настоящее время находится в ремиссии по раку молочной железы.

В октябре 2024 г. в возрасте 43 лет пациентка была направлена на консультацию к онкологу-маммологу РНПЦ ОМР с данными ультразвукового исследования органов малого таза и брюшной полости: рост миом матки, появление кист обоих яичников, очаговое образование забрюшинного пространства (участок жировой ткани? парааортальный лимфоузел?). С учетом возраста пациентки, анамнеза (рак правой молочной железы, наличие мутации BRCA), двусторонних кист яичников, длительности эндокринотерапии тамоксифеном онкологами-маммологами пациентке была рекомендована билатеральная сальпингоофорэктомия и консультация онкогинеколога для решения вопроса об операции.

Перед хирургическим вмешательством пациентка была дообследована. Ультразвуковое исследование органов брюшной полости: забрюшинная лимфаденопатия (парааортальная) неуточненного характера, УЗ-картина не позволяет исключить забрюшинную опухоль (на уровне пупка, вблизи аорты и нижней полой вены лоцируется гипоэхогенное овальное неоднородное образование размером 28×17×33 мм без кровотока при доплеровском картировании; вблизи аорты лоцируется подобное по строению образование размером 12×7 мм). Гепатомегалия. Жировая инфильтрация печени. Диффузные изменения поджелудочной железы. Нефроптоз справа. Ультразвуковое исследование органов малого таза: кистозные образования в обоих яичниках O-RADS 3–4 (в правом 17×17 мм, в левом до 70 мм). Миомы матки (по обеим стенкам матки субсерозные узлы от 14×28 мм до 60×61 мм). CA-125 достиг 582,0 Е/мл, HE-4 – 89,77 пмоль/л.

Компьютерная томография органов брюшной полости и малого таза (рис. 3): КТ-картина кистозных образований яичников (матка 90×108 мм, структура неоднородна, кистозное образование в правом яичнике размером 36×30 мм, в левом размером 32,5×67,6 мм), лимфаденопатия забрюшинных (межаортокавальные л/у до 19 мм), подвздошных лимфоузлов (правые общие подвздошные до 16 мм, правые внутренние подвздошные до 13 мм).

На первом этапе было выполнено хирургическое вмешательство в объеме диагностической лапароскопии, гистерэктомии с билатеральной сальпингоофорэктомией, биопсией подвздошных и забрюшинных лимфоузлов. Интраоперационная ревизия: небольшое количество жидкости в малом тазу. Матка значительно увеличена в размерах за счет миоматозных узлов, яичники с обеих сторон увеличены, кистозно-солидного строения. Вдоль правых подвздошных сосудов идентифицировано

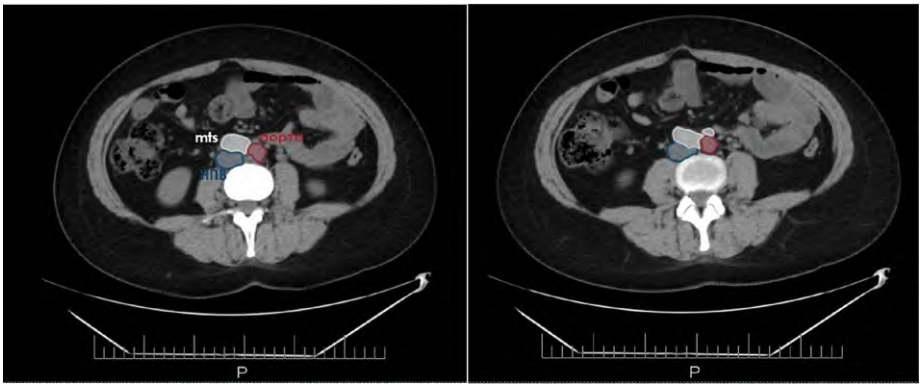

Рис. 3. Компьютерная томография органов брюшной полости пациентки К. (от 10.2024)
Fig. 3. Computed tomography of the abdominal organs of patient K. (10/2024)

два увеличенных (один до 12 мм, второй до 17 мм) внутренних подвздошных лимфоузла. Справа от аорты идентифицирован увеличенный до 35–40 мм межаортокавальный инфрамезентериальный лимфоузел, плотно прилежащий к аорте и нижней полой вене, подозрительный к врастанию в них. Слева от аорты идентифицировано два плотных, увеличенных до 20 мм парааортальных лимфоузла. Оба придатка, подвздошный лимфоузел, фрагмент забрюшинного лимфоузла были отправлены на срочное интраоперационное гистологическое исследование, которое выявило фрагменты ткани лимфоузла с ростом низкодифференцированной карциномы; в придатках – рост низкодифференцированной карциномы. Интраоперационным консилиумом было принято решение ограничиться выполненным объемом оперативного вмешательства, решить вопрос о дальнейшей тактике лечения после получения окончательного гистологического исследования.

Гистологическое исследование: серозная карцинома high-grade придатков № 1 (яичник и маточная труба) с прорастанием капсулы яичника. В яичнике № 2 фиброз, белые тела, кровоизлияние в кисты желтого тела. Маточная труба № 2 без значимых морфологических изменений. Иммуногистохимическое исследование: ER ++ 60%, PR ++ 30%, WT1 +, p53 – mutant-type, PAX8 + (рис. 4). Правый подвздошный лимфоузел, фрагмент забрюшинного лимфоузла – с ростом серозной карциномы придатков матки high-grade. ИГХ: GATA3 –, PAX8 +, WT1 + (очагово), p53 – mutant-type, Pr +++ (5%), Ki-67 до 80% в hot spots, ER ++ (15%). Заключение: иммуноморфологическая картина соответствует серозной карциноме придатков матки high-grade с поражением лимфатических узлов, pT1cN1a, FIGO IIIA1i.

Пациентке К. выставлен клинический диагноз:

«ПММР:

1) C50. Рак правой молочной железы с mts в правых подмышечных и подключичных л/у, cT1 N3c M0/урT0 N0 M0, стадия IIIC. Состояние после эксцизионной биопсии подмышечного л/у справа 30.03.2017. Состояние после 6 курсов наПХТ (CAF) в 05–09.2017. Состояние после хирургического лечения 14.11.2017. Состояние после п/о ДЛТ СОД 50 Гр от 05.2018. Эндокринотерапия тамоксифеном с 12.2017. Ремиссия. Клиническая группа III;

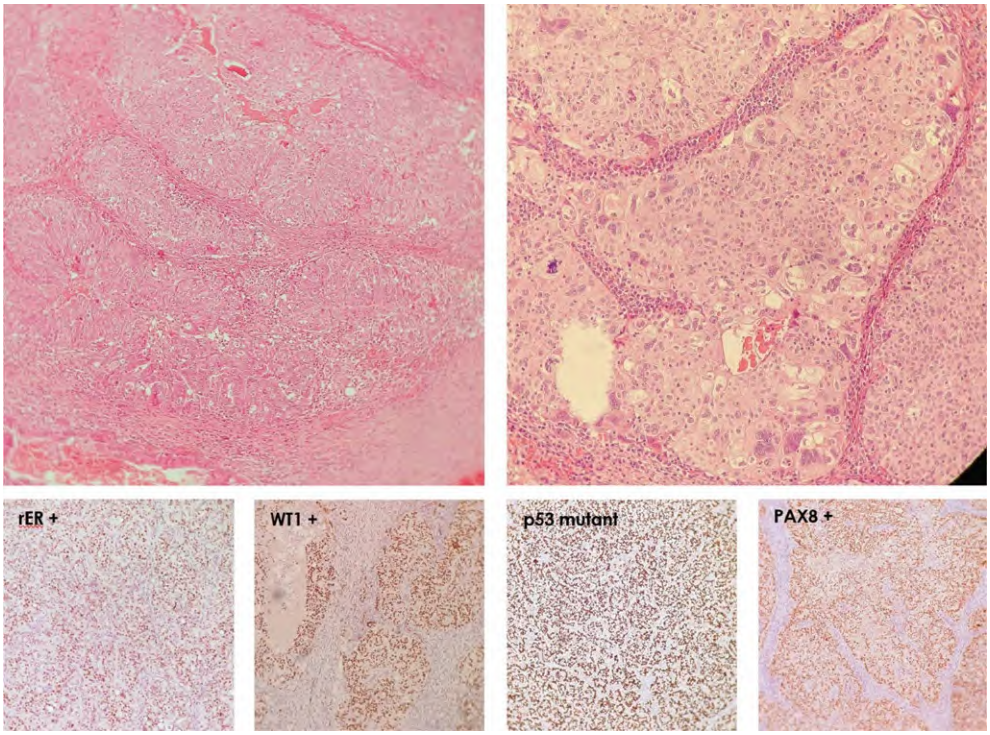

Рис. 4. Патогистологическая и иммуногистохимическая картина серозной high-grade карциномы правого яичника пациентки К.
Fig. 4. Pathohistological and immunohistochemical picture of high-grade serous carcinoma of the right ovary of patient K.

2) C56. Рак яичников с поражением левой маточной трубы, с метастазами в правых подвздошных, забрюшинных л/у, pT1c2 N1b M0, стадия IIIA1ii. Состояние после хирургического вмешательства (диагностическая лапароскопия, гистерэктомия с билатеральной сальпингоофорэктомией, биопсия правых подвздошных, забрюшинных лимфоузлов) 28.11.2024. Клиническая группа Iia;
3) N64.8. Генетическая предрасположенность к наследственному синдрому рака молочной железы и яичников (BRCA1)».

Консилиумом было принято решение, что с учетом объема перенесенного хирургического вмешательства, характера процесса в забрюшинных л/у (л/у, плотно прилежащий, неотделимый от аорты и нижней полой вены, подозрительный к врастанию) пациентке рекомендовано проведение курсов наПХТ с оценкой эффекта и последующим решением вопроса о выполнении интервальной циторедукции. Также была рекомендована смена поддерживающей терапии по поводу рака молочной железы: переход с тамоксифена на анастрозол.

Перед началом курсов ПХТ уровень онкомаркера CA-125 достиг 1004 Е/мл. Было проведено 4 курса полихимиотерапии по схеме карбоплатин + паклитаксел с 12.2024

по 04.2025 с положительным эффектом. Уровень онкомаркера CA-125 снизился до 34 Е/мл. По данным ультразвукового исследования органов брюшной полости, органов малого таза метастазы в забрюшинных л/у визуально не определяются (положительная динамика на фоне проведенного лечения). Компьютерная томография органов грудной клетки, брюшной полости, малого таза подтвердила уменьшение метастазов в забрюшинных, подвздошных л/у (рис. 5).

В апреле 2025 г. пациентке выполнена интервальная полная циторедукция в объеме тазовой перитонэктомии, оментэктомии, тазовой лимфаденэктомии, забрюшинной инфрамезентериальной лимфаденэктомии и проведено два курса адъювантной полихимиотерапии (карбоплатин + паклитаксел).

Гистологическое исследование: в тазовых л/у с обеих сторон, забрюшинных л/у реактивная гиперплазия с формированием фолликулов с герминативными центрами, на этом фоне определяются множественные рассеянные псаммомные тельца, немногочисленные группы клеток инвазивной карциномы максимальным размером 2 мм, морфологическая картина патотерапевтических изменений CRS 3 (рис. 6). Фрагменты тазовой брюшины с участками склерозирования, очаговой микрокальцинацией, перифокальным воспалением и ксантоматозом, очаговой фибробластической пролиферацией (рис. 7). Большой сальник обычного строения. Заключение: серозная карцинома high-grade с патотерапевтическими изменениями (CRS 3).

Через семь недель после завершения лечения были проведены контрольные исследования. На 08.08.2025 был зарегистрирован полный ответ на проведенное лечение. С 08.2025 пациентка получает поддерживающую терапию олапарибом.

На рис. 8 схематично представлена хронология заболеваний пациентки К.

В 2019 г. в возрасте 36 лет родная сестра пациентки была направлена в РНПЦ ОМР по поводу опухолевого образования в левой молочной железе, которое было выявлено на 22–23-й неделе ее 3-й беременности. Опухоль была верифицирована,

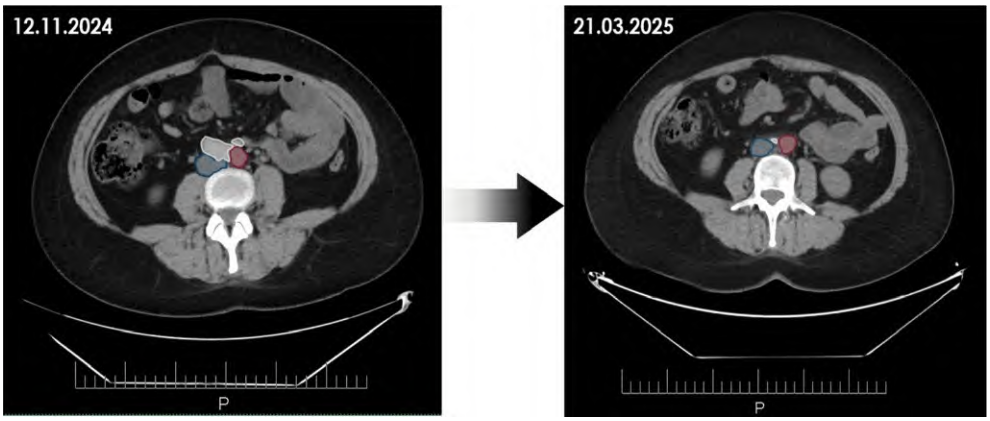

Рис. 5. Сопоставимые сканы компьютерной томографии органов брюшной полости пациентки К. (от 11.2024 и от 03.2025)
Fig. 5. Comparable computed tomography scans of the abdominal organs of patient K. (11/2024 and 03/2025)

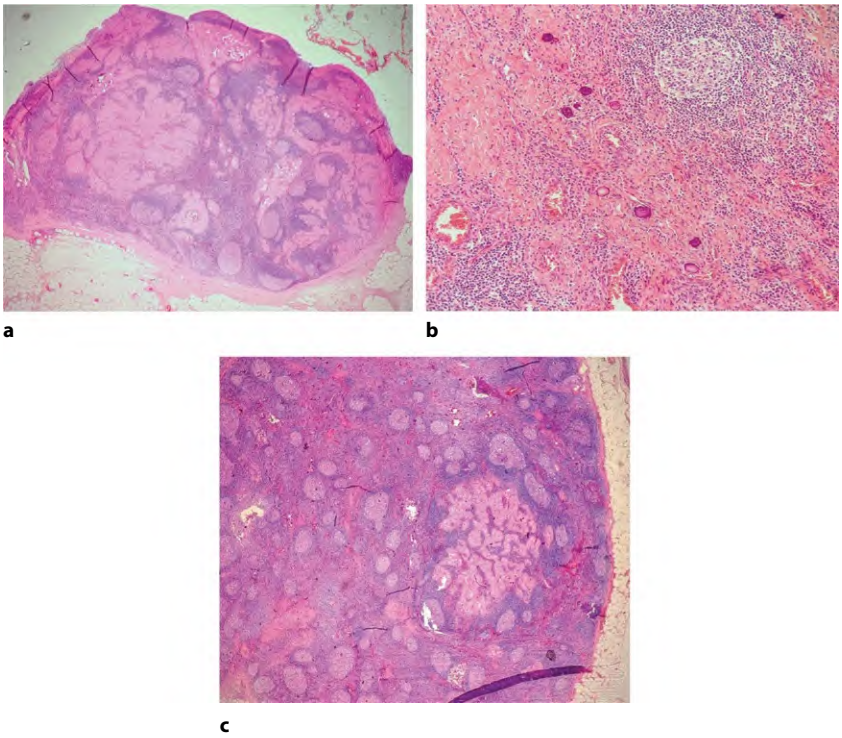

Рис. 6. Морфологическая картина подвздошного лимфоузла: a – до начала полихимиотерапии (взят во время диагностической лапароскопии 11.2024); b – после 4 курсов неоадъювантной полихимиотерапии (взят во время интервальной циторедукции 04.2025); c – лимфоузел с немногочисленными группами клеток инвазивной карциномы максимальным размером 2 мм
Fig. 6. Morphological picture of the iliac lymph node: a – before the start of polychemotherapy (taken during diagnostic laparoscopy in 11/2024); b – after 4 courses of neoadjuvant polychemotherapy (taken during interval cytoreduction in 04/2025); c – lymph node with a few groups of invasive carcinoma cells with a maximum size of 2 mm

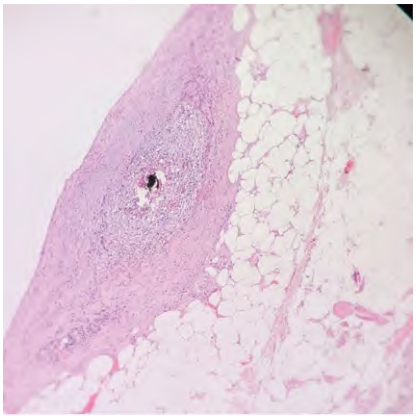

Рис. 7. Фрагмент тазовой брюшины с участками склерозирования и микрокальцинацией
Fig. 7. Fragment of the pelvic peritoneum with areas of sclerosis and microcalcification

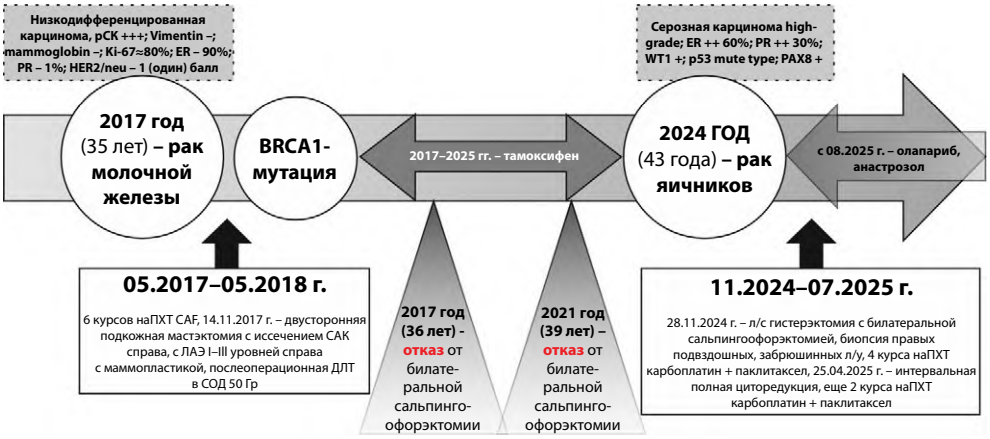

Рис. 8. Хронологическая последовательность событий
Fig. 8. Chronological sequence of events

установлен диагноз «рак левой молочной железы, верхне-внутренний квадрант, узловая форма, cT2 N0 M0, стадия IIA». С учетом распространенности опухолевого процесса, гистологической структуры опухоли, сопутствующей беременности лечение было начато с двух курсов неоадъювантной полихимиотерапии (циклофосфамид + доксорубицин). Родоразрешение было произведено в 32 недели беременности, после чего была выполнена радикальная мастэктомия слева с подмышечной лимфаденэктомией I–III уровней слева. После хирургического лечения было проведено еще 4 курса адъювантной полихимиотерапии (циклофосфамид + доксорубицин + доцетаксел). Также было проведено генетическое тестирование, которое выявило наличие мутации в гене BRCA1 (c.4035delA). В 2022 г. (в возрасте 39 лет) сестра пациентки К. согласилась на выполнение риск-редуцирующих операций на правой молочной железе и придатках. Перенесла без осложнений и на сегодня находится в ремиссии по поводу рака молочной железы.

■ ЗАКЛЮЧЕНИЕ

Данный клинический случай является ярким примером того, что наличие мутации в генах BRCA значительно повышает риск развития онкологических заболеваний, включая рак молочной железы, рак яичников и ряд других злокачественных опухолей. Риск-редуцирующие операции, такие как сальпингоофорэктомия (удаление фаллопиевых труб и яичников) и мастэктомия, эффективно снижают этот риск и могут улучшать общую выживаемость у носителей мутаций BRCA. Выбор времени и возраста для проведения таких операций также является чрезвычайно важным аспектом профилактики онкологических заболеваний и психологического статуса пациенток и здоровых носительниц мутаций, поскольку необходимо учитывать реализованную фертильную функцию и репродуктивный потенциал каждой женщины.

Знание статуса BRCA важно для принятия терапевтических решений, так как это влияет на выбор лечения, включая поддерживающую терапию, например PARP-ингибиторами.

Для улучшения диагностики необходима дальнейшая разработка более доступных и недорогих методов тестирования на мутации BRCA. Кроме того, ведутся исследования по поиску новых молекулярных мишеней для терапии, что позволит расширить арсенал эффективных методов лечения и повысить их доступность.

■ ЛИТЕРАТУРА/REFERENCES

1. Hall J., Lee M., et al. Linkage of early-onset familial breast cancer to chromosome 17q21. *Science.* 1990;250(4988):1684–1689. DOI: 10.1126/science.2270482
2. Ormiston W. Hereditary breast cancer. *European Journal of Cancer Care*. 1996;5(1):13–20. DOI: 10.1111/j.1365-2354.1996.tb00200.x
3. ESGO Consensus Statement on Prevention, Risk Reduction Strategies and Management of Women with Hereditary Predisposition to Ovarian Cancer. ESGO eAcademy; 2025. Available at: https://eacademy.esgo.org/esgo/2025/esgo-2025-26th-european-gynaecological-oncology/4151612/claudia.marchetti.esgo.consensus.statement.on.prevention.risk.reduction.html?f=dc_id%3D4718
4. Sessa C. Risk reduction and screening of cancer in hereditary breast-ovarian cancer syndromes: ESMO Clinical Practice Guideline. *Annals of Oncology.* 2023;34(1):33–47. DOI: 10.1016/j.annonc.2022.10.004
5. Bertozzi S., Londero A.P., et al. Risk-Reducing Breast and Gynecological Surgery for BRCA Mutation Carriers: A Narrative Review. *J Clin Med*. 2023;12(4):1422. DOI: 10.3390/jcm12041422
6. Domchek S.M., Friebel T.M., et al. Association of risk-reducing surgery in BRCA1 or BRCA2 mutation carriers with cancer risk and mortality. *JAMA*. 2010;304(9):967–975. DOI: 10.1001/jama.2010.1237
7. Ray-Coquard I., Pautier P., et al. Olaparib plus Bevacizumab as First-Line Maintenance in Ovarian Cancer. *N Engl J Med.* 2019;381(25):2416–2428. DOI: 10.1056/NEJMoa1911361
8. Copson E.R., Maishman T.C., et al. Germline BRCA mutation and outcome in young-onset breast cancer (POSH): a prospective cohort study. *Lancet Oncol*. 2018;19(2):169–180. DOI: 10.1016/S1470-2045(17)30891-4