https://doi.org/10.34883/PI.2025.13.4.028

Попель Г.А.[1] ✉, Моисеенко И.А.[1], Попель О.Н.[1], Ермоченко В.А.[2], Ролевич А.И.[3]
[1] Республиканский научно-практический центр «Кардиология», Минск, Беларусь
[2] Городское клиническое патологоанатомическое бюро, Минск, Беларусь
[3] Республиканский научно-практический центр онкологии и медицинской радиологии имени Н.Н. Александрова, Минск, Беларусь

Применение биологического сосудистого протеза в реконструктивной хирургии нижней полой и правой почечной вен при поражении их первичной сосудистой лейомиосаркомой

Конфликт интересов: не заявлен.
Вклад авторов: Попель Г.А. – концепция и дизайн исследования, сбор и анализ данных, написание текста, редактирование статьи; Моисеенко И.А. – сбор и обработка материала, редактирование статьи; Попель О.Н. – сбор и обработка материала, редактирование статьи; Ермоченко В.А. – сбор и обработка материала, редактирование статьи; Ролевич А.И. – сбор и обработка материала, редактирование статьи.
Финансирование: исследование не имеет спонсорской поддержки.

Подана: 15.10.2025
Принята: 17.11.2025
Контакты: hpopel@mail.ru

Резюме

Лейомиосаркома нижней полой вены относится к числу редких злокачественных опухолей мезенхимального происхождения. Этот тип опухоли является наиболее распространенным среди первичных новообразований крупных вен, а нижняя полая вена (НПВ) – наиболее частым местом ее локализации. Новообразование развивается из гладкомышечных клеток венозной стенки и чаще встречается у женщин на V–VI десятилетии жизни. Этиология заболевания остается окончательно неизученной. Ранняя диагностика лейомиосаркомы нижней полой вены на начальной стадии заболевания затруднительна. В статье представлен клинический случай успешного хирургического лечения пациентки с первичной лейомиосаркомой нижней полой вены, которая произрастала из стенки нижней полой вены во II сегменте и поражала дистальную часть правой почечной вены. Была выполнена комбинированная резекция злокачественной опухоли единым блоком с НПВ, правой почечной веной, I сегментом печени и сложная сосудистая реконструкция нижней полой и правой почечной вен. В качестве сосудистого трансплантата для магистральных вен применяли биологический протез, изготовленный из ксеноперикарда. Резекция нижней полой вены единым блоком при поражении ее лейомиосаркомой с одномоментной сосудистой реконструкцией может быть безопасной, даже в случае выполнения обоснованной обширной реконструкции. Лечение лейомиосаркомы нижней полой вены требует междисциплинарного подхода с участием опытных сосудистых хирургов и онкологов-хирургов.

Ключевые слова: лейомиосаркома, нижняя полая вена, почечная вена, первичная сосудистая опухоль, биологический сосудистый трансплантат, онковаскулярная хирургия

Henadzi A. Popel[1] ✉, Ivan A. Maiseyenka[1], Aksana N. Popel[1], Victoriya A. Yermachenka[2], Alexander I. Rolevich[3]
[1] Republican Scientific and Practical Center of Cardiology, Minsk, Belarus
[2] City Clinical Pathologoanatomic Bureau, Minsk, Belarus
[3] N.N. Alexandrov National Cancer Center, Minsk, Belarus

Use of a Biological Vascular Graft in Reconstructive Surgery of the Inferior Vena Cava and Right Renal Veins in Patients with Primary Vascular Leiomyosarcoma

Conflict of interest: nothing to declare.
Authors' contribution: Popel H. – concept and design of the study, data collection and analysis, writing, editing the article; Maiseyenka I. – collection and processing of materials, editing the article; Popel A. – collection and processing of materials, editing the article; Yermachenka V. – collection and processing of materials, editing the article; Rolevich A. – collection and processing of materials, editing the article.
Funding: the study has no sponsorship.

Submitted: 15.10.2025
Accepted: 17.11.2025
Contacts: hpopel@mail.ru

Abstract

Leiomyosarcoma of the inferior vena cava is a rare malignant tumor of mesenchymal origin. This type of tumor is the most common among primary neoplasms of large veins, and the inferior vena cava (IVC) is the most common site of its localization. The neoplasm develops from smooth muscle cells of the venous wall, and is more common in women in the 5th–6th decade of life. The etiology of the disease remains unclear. Early diagnosis of leiomyosarcoma of the inferior vena cava at the initial stage of the disease is difficult. This article presents a clinical case of successful surgical treatment of a patient with primary leiomyosarcoma of the inferior vena cava. The tumor originated from the wall of the inferior vena cava in segment II and involved the distal part of the right renal vein. A combined en bloc resection of the malignant tumor, including the IVC, right renal vein, and segment I of the liver, was performed. This was followed by complex vascular reconstruction of the inferior vena cava and right renal vein, using a biological graft made of xenopericardium as a vascular graft for both major veins. En bloc resection of the inferior vena cava when affected by leiomyosarcoma, combined with simultaneous vascular reconstruction, can be safe, even in cases requiring extensive reconstruction. Treatment of leiomyosarcoma of the inferior vena cava necessitates an interdisciplinary approach involving experienced vascular surgeons and surgical oncologists.
Keywords: leiomyosarcoma, inferior vena cava, renal vein, primary vascular tumor, biological vascular graft, oncovascular surgery

■ ВВЕДЕНИЕ

Первичные сосудистые опухоли представляют собой гетерогенную группу новообразований начиная от доброкачественных гемангиом и заканчивая злокачественными ангиосаркомами. Сосудистые опухоли встречаются в клинической

практике крайне редко и состоят из определенного спектра различных патологических новообразований. К их числу относится также и лейомиосаркома.

Сосудистая лейомиосаркома представляет собой злокачественную опухоль мезенхимального происхождения, которая возникает из гладкомышечных клеток средней оболочки кровеносного сосуда. Частота встречаемости ее у взрослых составляет менее 1 случая на 100 000 от всех злокачественных новообразований [1]. Среди взрослого населения сосудистое происхождение имеют лишь только 2% лейомиосарком, что составляет около 0,5% от сарком мягких тканей. Этот тип опухоли является наиболее распространенным среди первичных новообразований крупных вен, а нижняя полая вена (НПВ) – наиболее частым местом ее локализации (более 50% всех сосудистых лейомиосарком). На сегодня зарегистрировано около 450 случаев лейомиосарком НПВ [2].

Лейомиосаркома НПВ впервые была описана L. Perl в 1871 году после аутопсии [3]. Первое сообщение о резекции нижней полой вены с опухолью принадлежит немецкому хирургу E. Melchior, который в 1928 году резецировал НПВ с новообразованием у 24-летней пациентки, а концы вены перевязал. К сожалению, пациентка погибла от осложнений, возникших в послеоперационном периоде [4].

По имеющимся литературным данным, общее количество наблюдений первичной лейомиосаркомы НПВ немногочисленно. Об этом свидетельствует анализ базы данных PubMed. Так, за период с 1961 по 2008 г. из 1210 случаев опухолей нижней полой вены, только 85 были первичными лейомиосаркомами нижней полой вены, а абсолютное большинство случаев было представлено вторичным поражением в результате местнораспространенного неопластического процесса из других органов [5].

Лейомиосаркома НПВ характеризуется агрессивным течением и неблагоприятным прогнозом. Однако потенциального излечения и долгосрочного безрецидивного выживания можно добиться посредством сложного хирургического вмешательства путем резекции нижней полой вены с опухолью или мультивисцеральной резекции при вовлечении в опухолевый процесс близлежащих анатомических структур с выполнением сосудистой реконструкции.

В данной статье представлен клинический случай успешного хирургического лечения пациентки с лейомиосаркомой среднего сегмента НПВ путем протяженной резекции последней вместе с правой почечной веной и сохранением правой почки.

■ КЛИНИЧЕСКИЙ СЛУЧАЙ

Пациентка 54 лет, страдающая артериальной гипертензией с молодого возраста, поступила в клинику в 2024 году с жалобами на слабость, потерю веса (20 кг в течение последнего года), умеренную боль в животе, преимущественно в правой половине, ощущение тяжести в правой подреберной области, периодическое вздутие живота. В 2017 году она перенесла адреналэктомию по поводу адренокортикальной аденомы правого надпочечника.

При физикальном осмотре живот не вздут, мягкий, слегка болезненный при глубокой пальпации в правой подреберной области, где пальпируется округлой формы плотное образование. Отеков на нижних конечностях нет, венозный рисунок подкожных вен не усилен.

При ультразвуковом исследовании органов брюшной полости и забрюшинного пространства на уровне верхнего полюса правой почки и выше было обнаружено опухолевидное новообразование средней эхогенности с бугристыми, нечеткими, неровными контурами, состоящее из нескольких узлов, размерами 52×51×88 мм. Опухоль плотно прилежит к хвостатой доле печени и инфильтрирует стенку нижней полой вены. Выполнена мультиспиральная компьютерно-томографическая ангиография (МСКТА) органов брюшной полости. В артериальную и венозную фазы сканирования в забрюшинном пространстве справа на уровне тел позвонков Th_{12}–L_2 определялось объемное новообразование, исходящее из нижней полой вены, размерами 53×49×86 мм. Образование имело неровные, нечеткие, бугристые контуры, неоднородную структуру с участками пониженной и повышенной плотности от –9 HU до +49 HU (HU – единицы Хаунсфилда). НПВ и устье правой почечной вены инфильтрированы опухолью. Просвет нижней полой вены на уровне впадения почечных вен и выше, включая ретропеченочный сегмент, сужен за счет опухолевого внутрисосудистого компонента. Новообразование тесно прилежит к S_1-сегменту печени. Метастатического поражения печени, легких не установлено. Лимфатические узлы брюшной полости и забрюшинного пространства не увеличены (рис. 1).

По данным магнитно-резонансной томографии органов брюшной полости с контрастным усилением, выполненной по стандартному протоколу сканирования с использованием базовых импульсных последовательностей, в забрюшинном

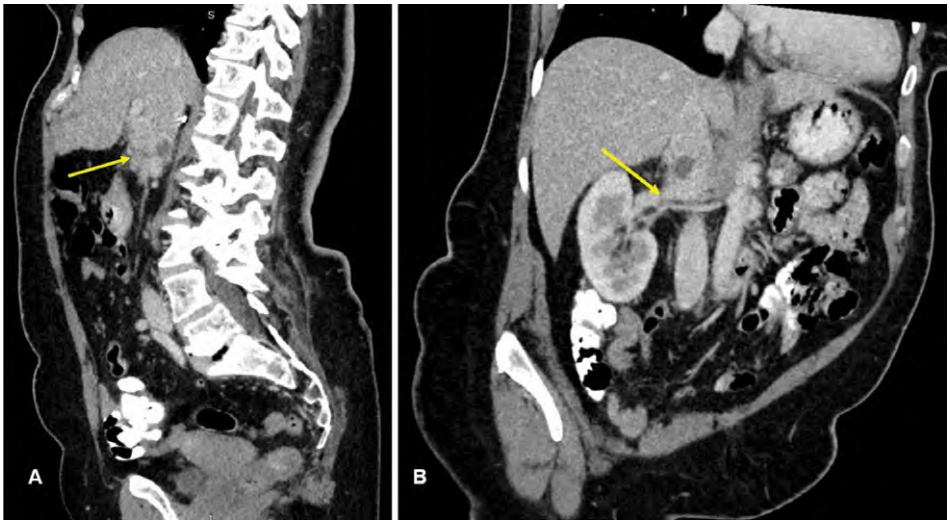

Рис. 1. Мультиспиральная компьютерная томография органов брюшной полости: опухоль II сегмента НПВ, инфильтрирующая правую почечную вену (A – опухоль НПВ с неровными, бугристыми контурами, неоднородной структуры с участками пониженной и повышенной плотности (стрелка), B – опухоль НПВ, инфильтрирующая правую почечную вену (стрелка))
Fig. 1. Multispiral computed tomography of abdominal organs showing a tumor of the segment II IVC infiltrating the right renal vein. (A) Tumor of the IVC with uneven, bumpy contours and heterogeneous structure, including areas of reduced and increased density (arrow). (B) Tumor of the IVC infiltrating the right renal vein (arrow)

пространстве справа на уровне тела позвонков Th_{12}–L_2 обнаружено опухолевидное образование размерами 53×49×86 мм. Новообразование имеет неоднородную структуру, неровные контуры, располагается преимущественно в просвете НПВ, в значительной степени перекрывает просвет последней, инфильтрирует стенку НПВ, правую почечную вену и S_1-сегмент печени. Метастатического поражения печени, легких, регионарных лимфатических узлов в исследуемой области не было установлено (рис. 2).

Предположение о злокачественном новообразовании с вовлечением в опухолевый процесс НПВ мотивировало провести реконструктивную операцию – резекцию нижней полой вены с опухолью и ее протезирование. Операция была спланирована и выполнена командой сосудистых хирургов и онкологов-хирургов.

Осуществлен хирургический доступ в правой подреберной области с пересечением реберной дуги и частично диафрагмы. Двенадцатиперстная кишка широко мобилизована по Кохеру, после чего было установлено наличие опухолевидного образования, исходящего из переднелатеральной стенки инфраренального и ретропеченочного отделов НПВ, прорастающего в капсулу печени в S_1-сегменте. Мобилизована правая доля печени путем пересечения связочного аппарата, обнажен ретропеченочный отдел нижней полой вены. Произведена мобилизация НПВ выше и ниже опухолевидного новообразования, правой почечной вены в воротах почки, взяты на контроль. Верхний полюс новообразования определялся в просвете нижней полой вены и практически достигал устья впадения печеночных вен. Также было установлено, что в опухолевый процесс вовлечена правая почечная вена в месте впадения ее в НПВ на протяжении 10–15 мм. Осуществлена резекция НПВ, правой почечной вены и S_1-сегмента печени с опухолью единым блоком. Края резекции с отсутствием опухолевого роста составили не менее 15 мм. Произведена одномоментная реконструкция нижней полой и правой почечной вен. Методика реконструкции комплекса НПВ (резецированного участка протяженностью 140 мм) и правой почечной вены (участка протяженностью 40 мм) включала формирование сосудистого бифуркаци-

Рис. 2. Магнитно-резонансная томография органов брюшной полости, показывающая опухоль II сегмента нижней полой вены (стрелка) (A – аксиальное T2-взвешенное изображение, демонстрирующее наличие образования, которое исходит из стенки НПВ, B – T2-взвешенное изображение в сагиттальной плоскости демонстрирует преимущественно внутрипросветный компонент опухоли НПВ, C – T2-взвешенное изображение в коронарной плоскости, на котором видно экспансивное образование, прилежащее к I сегменту печени)
Fig. 2. Magnetic resonance imaging of the abdominal organs showing a tumor (arrow) of segment II of the inferior vena cava. (A) Axial T2-weighted image demonstrating a mass originating from the wall of the IVC. (B) Sagittal T2-weighted image primarily revealing the intraluminal component of the IVC tumor. (C) Coronal T2-weighted image depicting an expansive mass adjacent to segment I of the liver)

онного трансплантата путем сшивания трубчатых сосудистых протезов диаметром 20 и 9 мм, изготовленных из ксеноперикарда, соединенных по типу «конец-в-бок» под углом 90° (рис. 3).

Учитывая развившуюся после пережатия НПВ нестабильную гемодинамику в виде трудно коррегируемой артериальной гипотензии, на этапе резекции НПВ и сосудистой реконструкции применяли параллельное искусственное кровообращение с периферическим подключением (бедренные артерия и вена справа, внутренняя яремная вена справа). Перед восстановлением кровотока по венам и протезу выполнена профилактика воздушной и материальной эмболии. Осуществлен контроль гемостаза, брюшная и плевральная полости дренированы, послеоперационная рана послойно ушита. После окончания хирургического вмешательства пациентка доставлена в отделение интенсивной терапии.

Макроскопическое исследование резецированного участка НПВ и правой почечной вены выявило опухоль плотной консистенции с неровной, бугристой поверхностью, состоящую из нескольких солидных узлов неправильной округлой формы, размером от 5 до 60 мм в диаметре, которая исходила из средней сосудистой оболочки НПВ, врастала в правую почечную вену и капсулу печени. На разрезе опухоль имела серовато-белый цвет (рис. 4).

Морфологическое исследование предоставленного образца выявило прорастание опухоли стенки НПВ с распространением на прилежащую жировую клетчатку и в печень (рис. 5).

При гистологическом исследовании опухолевой ткани были обнаружены переплетающиеся веретенообразные клетки с эозинофильной цитоплазмой и вытянутыми ядрами, формирующие длинные и короткие пучки разной направленности.

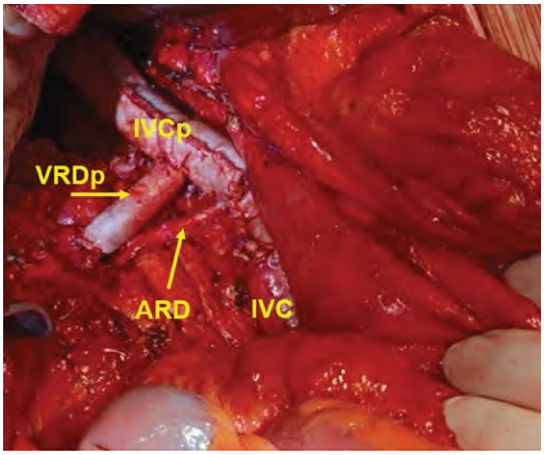

Рис. 3. Окончательный вид реконструкции II сегмента нижней полой вены и правой почечной вены новым бифуркационным сосудистым трансплантатом, изготовленным из ксеноперикарда (IVCp – биологический протез НПВ, VRDp – биологический протез правой почечной вены, ARD – правая почечная артерия, IVC – нижняя полая вена)
Fig. 3. Final reconstruction of segment II of the inferior vena cava and right renal vein using a new bifurcated vascular graft made from xenopericardium (IVCp – biological prosthetic IVC, VRDp – biological graft of the right renal vein, ARD – right renal artery, IVC – inferior vena cava)

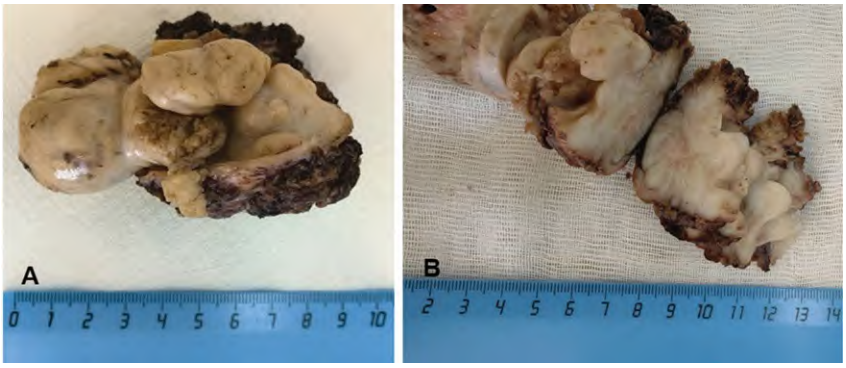

Рис. 4. Макропрепарат удаленной опухоли (А – опухоль НПВ, Б – опухоль на разрезе)
Fig. 4. Macroscopic view of the resected tumor. (A) Tumor of the IVC. (B) Tumor at the incision margin

В опухолевых клетках наблюдалась ядерная атипия с мелкодисперсной гиперхромазией, повышенное ядерно-цитоплазматическое соотношение и значительная митотическая активность (10–15 митотических фигур / 10 в поле зрения при большом увеличении). В срезах печени установлено прорастание опухолевой тканью. Иммуногистохимическое исследование выявило положительную реакцию с антителами гладкомышечного актина, а также положительную реакцию с антителами белка Ki-67. Установлена высокая пролиферативная активность в ткани опухоли (индекс пролиферации составил 70–80%) (рис. 6).

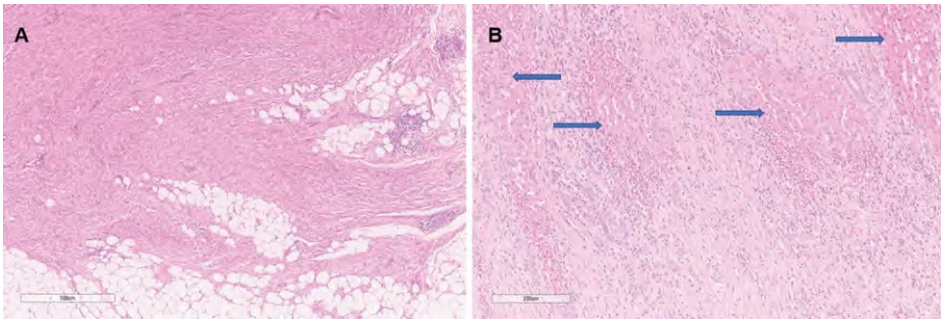

Рис. 5. Микрофотографии опухоли (А – рост опухоли в стенке вены с распространением на прилежащую жировую клетчатку. Увеличение ×4, окраска гематоксилином и эозином.
В – прорастание опухоли в печень (стрелками указаны островки ткани печени, окруженные опухолевыми клетками и реактивным воспалительным инфильтратом). Увеличение ×10, окраска гематоксилином и эозином)
Fig. 5. Micrographs of the tumor. (A) Tumor invading the vein wall and extending into adjacent fatty tissue (×4 magnification, hematoxylin and eosin staining). (B) Tumor invading the liver (arrows indicate islands of hepatic tissue surrounded by tumor cells and a reactive inflammatory infiltrate, ×10 magnification, hematoxylin and eosin staining)

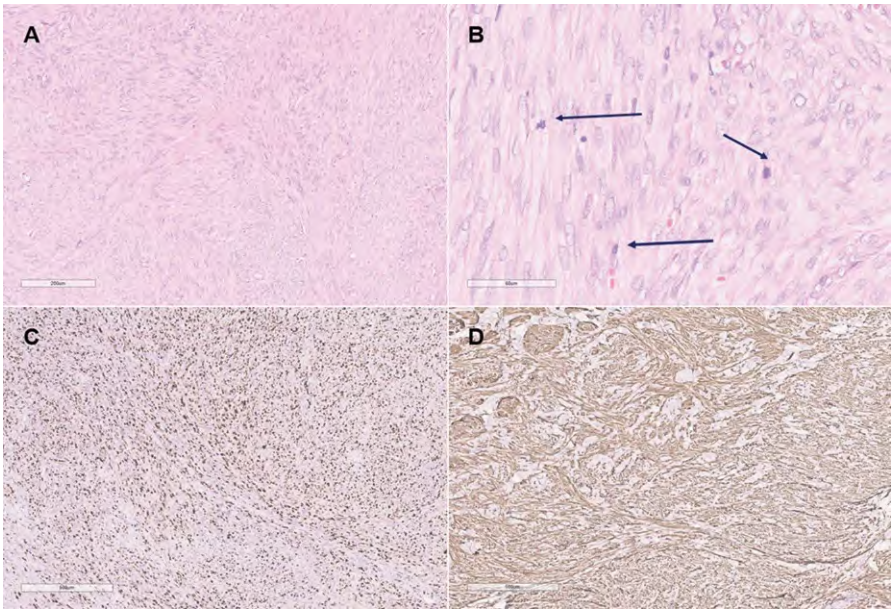

Рис. 6. Микрофотографии опухоли (A – опухоль состоит из веретеновидных клеток, формирующих длинные и короткие пучки разной направленности. Увеличение ×10, окраска гематоксилином и эозином; B – опухолевые клетки с вытянутыми, овоидными, просветленными ядрами с мелкодисперсным хроматином и наличием ядрышек, имеются множественные фигуры митозов (стрелки), в том числе атипические. Увеличение ×40, окраска гематоксилином и эозином; C – иммуногистохимическая реакция с антителами к белку Ki-67, увеличение ×4, (высокая пролиферативная активность в ткани опухоли (индекс пролиферации 70–80%)); D – иммуногистохимическая реакция с антителами гладкомышечного актина, увеличение ×5 (позитивное окрашивание с маркером гладкомышечных клеток))
Fig. 6. Micrographs of the tumor. (A) Spindle-shaped cells forming interlacing bundles of varying lengths (×10 magnification, hematoxylin and eosin staining). (B) Elongated, ovoid tumor cells with finely dispersed chromatin, distinct nucleoli, and numerous mitotic figures (arrows), including atypical forms (×40 magnification, hematoxylin and eosin staining). (C) Immunohistochemical staining for Ki-67, demonstrating high proliferative activity in the tumor tissue (proliferation index 70–80%) (×4 magnification). (D) Immunohistochemical staining for smooth muscle actin, showing positive staining for a smooth muscle cell marker (×5 magnification)

По краю резекции стенки НПВ, правой почечной вены, печени и мягких тканей опухолевого роста не обнаружено (R0). В удаленных лимфатических узлах опухолевого поражения не установлено. По совокупности полученных данных, включая гистологическое и иммуногистохимическое исследования, исследуемая опухоль продемонстрировала признаки, характерные для сосудистой лейомиосаркомы.

В послеоперационном периоде пациентке была назначена антикоагулянтная терапия. В течение первых 7 суток с этой целью применяли 0,6 мл (5700 МЕ) надропарина кальция подкожно 2 раза в сутки. В дальнейшем она принимала 20 мг ривароксабана внутрь 1 раз в сутки на протяжении 6 месяцев. Послеоперационный период протекал без осложнений. В удовлетворительном состоянии пациентка была выписана на амбулаторное лечение на 15-й день после операции. Через 6 недель приступила к ранее выполняемой работе.

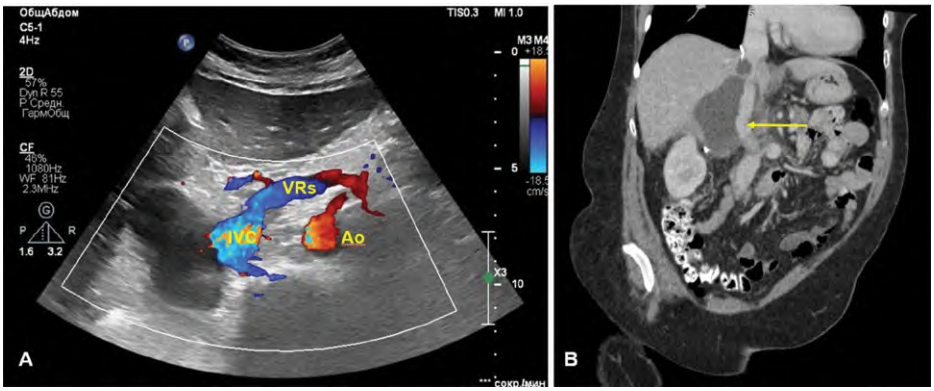

Рис. 7. Контрольное исследование нижней полой вены и биологического сосудистого протеза через 12 месяцев после хирургического лечения (A – ультразвуковое исследование НПВ (IVC – нижняя полая вена, Ao – аорта, VRs – левая почечная вена), B – КТ-флебография нижней полой вены, демонстрирующая проходимость НПВ и сосудистого протеза, отсутствие рецидива заболевания)
Fig. 7. Follow-up imaging of the inferior vena cava and biological vascular graft 12 months post-surgery. (A) Ultrasound examination of the IVC (IVC – inferior vena cava, Ao – aorta, VRs – left renal vein). (B) CT phlebography demonstrating patency of the IVC and vascular graft, with no evidence of disease recurrence

Последующее наблюдение включало осмотр через каждые 3 месяца. При каждом визите выполнялся медицинский осмотр, ультразвуковое исследование органов брюшной полости, забрюшинного пространства, вен бассейна НПВ, включая зону сосудистого протеза. Через каждые 6 месяцев выполняли МСКТ органов брюшной и грудной полостей с контрастным усилением. По прошествии 12 месяцев после хирургического лечения пациентка чувствует себя хорошо, рецидива и прогрессирования заболевания не установлено, функция НПВ и биологического сосудистого протеза сохранена, что подтверждается результатами контрольного обследования (рис. 7).

■ ОБСУЖДЕНИЕ

Среди первичных злокачественных сосудистых новообразований лейомиосаркома нижней полой вены является наиболее распространенной опухолью. Вместе с тем в клинической практике она встречается крайне редко и представляет собой злокачественное новообразование, которое развивается из гладкомышечных клеток средней сосудистой оболочки. Лишь 0,5% лейомиосарком от их общего числа имеют сосудистое происхождение. Частота встречаемости лейомиосаркомы в НПВ достигает 90% [6]. Начиная с 1871 года и по настоящее время в мировой литературе зарегистрировано около 450 случаев первичной лейомиосаркомы НПВ. В большинстве своем сообщения ограничиваются презентацией единичных эпизодов или небольших серий.

По имеющимся литературным данным, лейомиосаркома НПВ встречается преимущественно у женщин. Опухоль чаще возникает на V–VI десятилетии жизни, а средний возраст пациентов – около 60 лет [7].

На ранней стадии своего развития лейомиосаркома НПВ может протекать бессимптомно. И только по мере роста злокачественной опухоли появляются симптомы заболевания. Чаще всего они неспецифичны, зависят от локализации опухоли, скорости ее роста и развития венозных коллатералей. При возникновении опухоли в верхнем сегменте НПВ заболевание проявляется в виде синдрома Бадда – Киари, гепатомегалии, желтухи, асцита. При локализации в среднем сегменте симптомы выражаются дискомфортом и болью в животе, а при распространении на почечные вены может развиться нефротический синдром. В нижнем сегменте симптомы появляются относительно позднее и характеризуются болью в спине, отеками нижних конечностей [8].

Ранняя диагностика лейомиосаркомы нижней полой вены на начальной стадии заболевания затруднительна. В ряде случаев опухоль обнаруживают случайно или в результате диагностического поиска по поводу другого заболевания. Среди имеющихся средств диагностики опухолевых новообразований НПВ предпочтение следует отдавать применению наиболее современных и информативных методов визуализации, прежде всего лучевым: ультразвуковому дуплексному сканированию (УЗДС), мультиспиральной компьютерной томографии, магнитно-резонансной томографии. УЗДС, как правило, является обследованием первого уровня. При этом полученные результаты бывают неспецифичными, поскольку эхоструктурную гетерогенность новообразования могут вызывать опухоли другой локализации, например, забрюшинные саркомы. МСКТ и МРТ благодаря превосходному пространственному разрешению и доступности в настоящее время являются ведущими методами диагностики, позволяющими детально оценить структуру опухоли, протяженность поражения, взаимосвязь ее с магистральными сосудами и прилегающими анатомическими структурами [9]. На наш взгляд, рациональная комбинация томографических методов визуализации (МСКТ и МРТ) имеет важное значение для выбора и планирования хирургического лечения, так как наиболее ранняя предоперационная диагностика и тщательная детализация способствуют увеличению числа выполняемых радикальных вмешательств, а следовательно, и повышению выживаемости пациентов.

Имеющийся мировой опыт лечения лейомиосаркомы нижней полой вены показывает, что единственным методом лечения, существенно влияющим на выживаемость пациентов, является хирургическое вмешательство. Тем не менее ввиду определенной сложности и редкой встречаемости заболевания стандартный алгоритм еще не разработан. Для достижения положительного результата предлагается использовать ряд стратегий и хирургических подходов, направленных на радикальное удаление опухоли [10]. Выживаемость пациентов с нерезектабельными опухолями ограничивается несколькими месяцами, а паллиативная резекция лишь только временно может облегчить состояние пациента [11]. Следует также отметить, что роль неоадъювантной/адъювантной химиотерапии и лучевой терапии до сих пор остается недостаточно изученной [12].

Хирургические вмешательства, выполняемые по удалению первичной лейомиосаркомы нижней полой вены, представляют определенную сложность и прежде всего из-за анатомически труднодоступного (ретропеченочного) расположения злокачественного новообразования, непосредственной близости его к основным венозным притокам НПВ, которые иногда оказываются вовлеченными в опухолевый процесс или являются непосредственным источником возникновения сосудистой опухоли.

Еще одним спорным моментом хирургического лечения пациентов с новообразованиями НПВ является реконструкция последней и ее притоков. Есть мнение, что простая перевязка НПВ в инфраренальном сегменте после удаления опухоли дает хорошие функциональные результаты, так как лейомиосаркома НПВ растет медленно и по мере ее роста происходит формирование венозных коллатералей [13]. В литературе также имеются сведения о появлении выраженной венозной недостаточности тазовых органов и нижних конечностей, которая развивается непосредственно после перевязки нижней полой вены [14]. На наш взгляд, перевязка НПВ без выполнения реконструкции последней допускается в тех случаях, когда венозная коллатеральная сеть хорошо развита, а вероятность развития венозной недостаточности сведена к минимуму.

Одной из технических проблем, которая может возникнуть во время операции, является поражение опухолью почечных вен. По мнению некоторых авторов, если реконструкция правой почечной вены невозможна, следует рассмотреть комбинированную правостороннюю нефрэктомию, так как простая перевязка почечной вены считается небезопасной. Относительно короткая длина правой почечной вены и отсутствие коллатералей по сравнению с левой почечной веной значительно увеличивают риск возникновения венозного застоя крови в почке и, следовательно, увеличивают риск развития почечной недостаточности. Некоторые авторы рекомендуют по возможности произвести протезирование нижней полой вены с использованием синтетического сосудистого протеза, а левую почечную вену реимплантировать в протез [15].

Вовлечение в опухолевый процесс ренального и ретропеченочного сегментов НПВ, как правило, требует выполнения непростой сосудистой реконструкции. Многие исследователи считают, что необходимо попытаться провести радикальную операцию с одномоментной реконструкцией нижней полой и почечных вен. Такой подход в реконструктивной хирургии является надежным методом и предусматривает сохранение кавального и ренального венозного оттока [16, 17].

В статье представлен клинический случай успешного хирургического лечения пациентки с первичной лейомиосаркомой нижней полой вены, которая исходила из стенки нижней полой вены во II сегменте и прорастала в дистальную часть правой почечной вены. Была выполнена комбинированная резекция злокачественной опухоли единым блоком с НПВ, правой почечной веной, S_1-сегментом печени и сложная сосудистая реконструкция нижней полой и правой почечной вен. В качестве сосудистого трансплантата для магистральных вен применяли биологический протез, изготовленный из ксеноперикарда. Избранный вариант сосудистой реконструкции позволил сохранить правую почку и онкологическую безопасность хирургического вмешательства. Для минимизации местного рецидива опухоли удаление злокачественного новообразования выполнялось с обязательным соблюдением адекватных границ резекции. Морфологическое исследование подтвердило отсутствие опухолевых клеток по краю резекции вен и печени (R0).

Одним из наиболее важных факторов, который влияет на выживаемость пациентов с лейомиосаркомой НПВ, является выполнение адекватной хирургической резекции. Прежде всего она подразумевает полное удаление злокачественной опухоли единым блоком с пораженной частью нижней полой вены, предотвращая рецидив и сохранение венозного кровотока по нижней полой и почечным венам.

Проведенные исследования в этом направлении демонстрируют лучшие результаты. Так, медиана выживаемости у пациентов с полностью резецированными опухолями выше, чем у пациентов с неполной резекцией. У большинства из них развиваются метастазы, а прогноз для жизни у пациентов с неоперабельными опухолями неблагоприятный. Наиболее частыми местами метастазирования являются печень, легкие [18].

■ ЗАКЛЮЧЕНИЕ

Резекция нижней полой вены единым блоком при поражении ее лейомиосаркомой с одномоментной сосудистой реконструкцией может быть безопасной даже в случае выполнения обоснованной обширной реконструкции. Протезирование нижней полой и почечных вен биологическим сосудистым трансплантатом позволяет избежать венозных осложнений со стороны нижней половины тела и почек и, вероятно, способствует повышению выживаемости и качества жизни.

■ ЛИТЕРАТУРА/REFERENCES

1. López-Ruiz J.A., Tallón-Aguilar L., Marenco-de la Cuadra B., López-Pérez J., Oliva-Mompeán F., Padillo-Ruiz J. Leiomiosarcoma de vena cava inferior. Caso clínico y revisión bibliográfica [Leiomyosarcoma of the inferior vena cava. Case report and literature review]. *Cir. Cir.* 2017;85(4):361-365. doi: 10.1016/j.circir.2016.05.002 (in Spanish).
2. Di Pilla M.A., Capuano M.A., Rossi M., Di Pilla G., Minelli R., Pizzicato P., Rossi A., Paviglianiti G., Irace D., Vallone G., Salvia A.A.H., Smaldone M.C., Cariello V., Zeccolini R., Rossi E. Leiomyosarcoma of the inferior vena cava. *Radiol. Case Rep.* 2023;19(1):382-386. doi: 10.1016/j.radcr.2023.09.069.
3. Perl L., Virchow R. Ein Fall von Sarkom der Vena cava inferior. *Archiv f. pathol. Anat.* 1871 (53):378–383. doi:10.1007/BF01957198 (in German).
4. Melchior E. Sarkom der Vena cava inferior. *Deutsche Zschr. für Chirurgie*.1928(213):135-140. doi:10.1007/BF02796714 (in German).
5. Narata M., Okuhata Y., Abe K., Takemoto A., Maebayashi T., Furuhashi S., Takahashi M. Primary leiomyosarcoma of the inferior vena cava: case report. *Abdom. Imaging*. 2010;35(4):481-484. doi: 10.1007/s00261-009-9549-0.
6. Davins M., Artigas V., Lopez-Pousa A., Vela S., Latorre J., Escudero J.R. Leiomyosarcoma of the infrarenal inferior vena cava: management in three cases and a review of the literature. Eur. *J. Vasc. Endovasc. Surg*. 2007(34):19–21. doi:10.1016/j.ejvs.2007.04.028.
7. Mingoli A., Cavallaro A., Sapienza P., Di Marzo L., Feldhaus R.J., Cavallari N. International registry of inferior vena cava leiomyosarcoma: analysis of a world series on 218 patients. *Anticancer Res*. 1996;16(5B):3201-3205. PMID: 8920790.
8. Gomes J.F., Vieira I., Mendes J., Donaire D., Almeida R. Leiomyosarcoma of Inferior Vena Cava in an Immunocompetent Young-adult Female Patient. *J. Coll. Physicians Surg. Pak*. 2022;32(10):1353-1355. doi: 10.29271/jcpsp.2022.10.1353.
9. Gama J.M., Almeida R., Oliveira R.C., Casanova J. When Vessels and Sarcomas Combine: A Review of the Inferior Vena Cava Leiomyosarcoma. *J. Vasc. Dis*. 2024;3(1):34-48. doi: 10.3390/jvd3010003.
10. Baia M., Naumann D.N., Wong C.S., Mahmood F., Parente A., Bissacco D., Almond M., Ford S.J., Tirotta F., Desai A. Dealing with malignancy involving the inferior vena cava in the 21st century. *J. Cardiovasc. Surg*. (Torino). 2022;63(6):664-673. doi: 10.23736/S0021-9509.22.12408-0.
11. Dull B.Z., Smith B., Tefera G., Weber S. Surgical management of retroperitoneal leiomyosarcoma arising from the inferior vena cava. *J. Gastrointest. Surg*. 2013;17(12):2166-2171. doi: 10.1007/s11605-013-2385-0.
12. Shafique H.S., Commander S.J., Blazer D.G. 3rd, Kim Y., Southerland K.W., Williams Z.F. Surgical outcomes of patients with inferior vena cava leiomyosarcoma. *J. Vasc. Surg. Venous Lymphat. Disord.* 2024;12(4):101885. doi: 10.1016/j.jvsv.2024.101885.
13. Hollenbeck S.T., Grobmyer S.R., Kent K.C., Brennan M.F. Surgical treatment and outcomes of patients with primary inferior vena cava leiomyosarcoma. *J. Am. Coll. Surg*. 2003;197(4):575-579. doi: 10.1016/S1072-7515(03)00433-2.
14. Hardwigsen J., Baqué P., Crespy B., Moutardier V., Delpero J.R., Le Treut Y.P. Resection of the inferior vena cava for neoplasms with or without prosthetic replacement: a 14-patient series. *Ann. Surg.* 2001;233(2):242-249. doi: 10.1097/00000658-200102000-00014.
15. Kieffer E., Alaoui M., Piette J.C., Cacoub P., Chiche L. Leiomyosarcoma of the inferior vena cava: experience in 22 cases. *Ann. Surg.* 2006;244(2):289-295. doi: 10.1097/01.sla.0000229964.71743.db.
16. Illuminati G., Calio' F.G., D'Urso A., Giacobbi D., Papaspyropoulos V., Ceccanei G. Prosthetic replacement of the infrahepatic inferior vena cava for leiomyosarcoma. *Arch. Surg.* 2006;141(9):919-224; discussion 924. doi: 10.1001/archsurg.141.9.919.
17. Quinones-Baldrich W., Alktaifi A., Eilber F., Eilber F. Inferior vena cava resection and reconstruction for retroperitoneal tumor excision. *J. Vasc. Surg.* 2012;55(5):1386-1393; discussion 1393. doi: 10.1016/j.jvs.2011.11.054.
18. Hartman D.S., Hayes W.S., Choyke P.L., Tibbetts G.P. From the archives of the AFIP. Leiomyosarcoma of the retroperitoneum and inferior vena cava: radiologic-pathologic correlation. Radiographics. 1992;12(6):1203-1220. doi: 10.1148/radiographics.12.6.1439022.