https://doi.org/10.34883/PI.2025.13.4.024
УДК 616-07:001.8:[617.7:616-003.9]:616-052:616-006

Семак Г.Р.[1], Науменко Л.В.[2], Потапнев М.П.[3], Громыко В.В.[4]✉, Рындова Д.В.[5], Сментина А.В.[6]
[1] Белорусский государственный медицинский университет, Минск, Беларусь
[2] Республиканский научно-практический центр онкологии и медицинской радиологии имени Н.Н. Александрова, Минск, Беларусь
[3] Республиканский научно-практический центр трансфузиологии и медицинских биотехнологий, Минск, Беларусь
[4] 10-я городская клиническая больница, Минск, Беларусь
[5] Центр микрохирургии глаза VOKA, Минск, Беларусь
[6] 432 ордена Красной Звезды главный военный клинический медицинский центр Вооруженных Сил Республики Беларусь, Минск, Беларусь

Новый взгляд на реабилитацию глазной поверхности у онкологических пациентов

Конфликт интересов: не заявлен.
Вклад авторов: концепция и дизайн исследования, сбор материала, редактирование – Семак Г.Р., Науменко Л.В., Потапнев М.П.; сбор материала, обработка, написание текста – Громыко В.В.; сбор материала, редактирование – Рындова Д.В., Сментина А.В.

Подана: 26.09.2025
Принята: 10.11.2025
Контакты: vlada.gromyko26@gmail.com

Резюме

Введение. Онкологические заболевания и их лечение нередко приводят к повреждению роговицы: воспалению, денервации с исходом в фиброз, нарушению функции глазной поверхности. При отсутствии эффективного лечения впоследствии развивается дистрофия, вплоть до язв и перфораций роговицы.
Цель. Экспериментальное обоснование метода лечения глазной поверхности у онкологических пациентов с применением активаторов регенерации.
Материалы и методы. В качестве активаторов регенерации для изучения выбраны 1% низкомолекулярный натрия гиалуронат (1% НМ-NaГ) и плазма, обогащенная растворимыми факторами тромбоцитов (ПОРФТ). Воспроизведен эксперимент с культивированием мезенхимальных стромальных клеток (МСК). Культивирование МСК проводилось на стандартной среде без активаторов регенерации, на среде с добавлением 1% НМ-NaГ и на среде с добавлением ПОРФТ.
Результаты. На 3-й день культивирования выявлен наилучший рост МСК на среде с добавлением ПОРФТ, однако визуализировалась пролиферативная активность клеток, что может ограничивать применение данного препарата у пациентов, имеющих на момент лечения опухолевый процесс в организме. На среде с 1% НМ-NaГ рост МСК был замедлен по сравнению со средой с ПОРФТ, однако на обеих средах значительно превышал результаты исследования со стандартной питательной средой.

Заключение. Гиалуроновая кислота является важнейшим компонентом благополучного микроокружения клеток, определяет жизнедеятельность без усиления пролиферации, что делает ее оптимальной для воздействия на роговицу с целью восстановления глазной поверхности онкологических пациентов без опасения прогрессирования онкологического заболевания.
Ключевые слова: активаторы регенерации, плазма, обогащенная растворимыми факторами тромбоцитов, натрия гиалуронат, кератопатия, онкология

Semak G.[1], Naumenko L.[2], Potapnev M.[3], Hramyka U.[4]✉, Ryndova D.[5], Smiantsina A.[6]
[1] Belarusian State Medical University, Minsk, Belarus
[2] N.N. Alexandrov National Cancer Centre, Minsk, Belarus
[3] Republican Scientific and Practical Center for Transfusiology and Medical Biotechnologies, Minsk, Belarus
[4] 10th City Clinical Hospital, Minsk, Belarus
[5] Eye Microsurgery Center "VOKA", Minsk, Belarus
[6] 432 Main Military Clinical Medical Center, Minsk, Belarus

A New Approach to Ocular Surface Rehabilitation in Cancer Patients

Conflict of interest: nothing to declare.
Authors' contribution: concept and design of the study, collection of materials, editing – Semak G., Naumenko L., Potapnev M.; collection of materials, processing, writing of the text – Hramyka U.; collection of materials, editing – Ryndova D., Smiantsina A.

Submitted: 26.09.2025
Accepted: 10.11.2025
Contacts: vlada.gromyko26@gmail.com

Abstract

Introduction. Oncology diseases and their treatment often lead to corneal damage: inflammation, denervation, fibrosis and functional impairment of the ocular surface tissue. Subsequently, complicated dystrophy, including corneal ulcers and perforations, often develops.
Purpose. Experimental justification for the method of treatment of the ocular surface in cancer patients using regeneration activators.
Materials and methods. 1% low-molecular-weight sodium hyaluronate (1% LM-NaH) and plasma enriched with soluble platelet factors (PRP) were selected as regeneration activators. An experiment was conducted with the cultivation of mesenchymal stromal cells (MSCs). The MSCs were cultured in a standard medium without regeneration activators, in a medium with the addition of 1% LM-NaH, and in a medium with the addition of PRP.
Results and discussion. On the 3rd day of cultivation, the best growth of MSCs was observed in the medium with the addition of PRP, but the proliferative activity of the cells was visualized, which may limit the use of this drug in patients with a tumor process in the body at the time of treatment. In the medium with 1% LM-NaH, the growth of MSCs was slower compared to the medium with PRP, but it was significantly higher than in the standard medium.

Conclusion. Hyaluronic acid is a vital component of a healthy cellular microenvironment, ensuring vital functions without increasing proliferation, making it ideal for corneal treatment to restore the ocular surface of cancer patients without fear of disease progression.
Keywords: regeneration activators, plasma enriched with soluble factors platelet, sodium hyaluronate, keratopathy, oncology

■ ВВЕДЕНИЕ

Здоровая роговица представляет собой прозрачную сферичную аваскулярную часть глазной поверхности, обладающую наибольшей преломляющей силой среди всех оптических структур органа зрения. Нередко сухость глаз, слезотечение, светобоязнь являются симптомами хронических дистрофических заболеваний роговицы (ХДЗР), что приводит к значительному снижению остроты зрения, инфицированию, появлению васкуляризованных бельм, язв, перфораций. К основным причинам ХДЗР относятся воспалительные заболевания переднего отрезка глаза, ожоги роговицы, последствия хирургических вмешательств, блефариты, аутоиммунные заболевания [1].

Особый интерес с точки зрения этиологии воспалительно-дистрофических поражений глаза вызывают онкологические заболевания, а также последствия их лечения. Механизмы развития ХДЗР у онкологических пациентов весьма разнообразны. Некоторые опухоли, такие как карциномы слезных желез и их протоков, являются морфофункциональным субстратом для развития такой формы дистрофии, как болезнь сухого глаза (БСГ). При прогрессировании и инвазии такой опухоли внутрь слезного протока возникает серьезное осложнение в виде частичной либо полной его обтурации и затруднения оттока слезной жидкости, что также может привести к дистрофии роговой оболочки [2].

Негативные последствия для глазной поверхности могут быть связаны не только с наличием опухоли в организме человека, но и в большей степени с лечением данного заболевания. Основными направлениями лечения онкопатологии в настоящее время являются хирургические вмешательства, лекарственная противоопухолевая терапия, а также лучевая терапия. Каждый из перечисленных методов может стать пусковым фактором для многоступенчатой цепи нарушения обменных процессов роговицы, в большинстве случаев приводящих к стойкому воспалению глазной поверхности с необратимым исходом в ХДЗР либо к осложненному течению выявленной ранее БСГ.

Наиболее изучены и многообразны механизмы развития ХДЗР у онкологических пациентов в исходе лекарственной противоопухолевой терапии. Среди препаратов биотерапии наибольшую угрозу для глазной поверхности создают ингибиторы рецепторов эпидермального фактора роста (EGFR). Данные осложнения связаны с экспрессией большого количества EGFR на здоровой глазной поверхности и в окружающих глаз тканях. Ингибирование экспрессии EGFR, соответственно, вызывает разрушение эпителия роговицы. Снижение созревания эпителиоцитов роговой оболочки во время лечения ингибиторами EGFR приводит к потере эпителиальной

регенерации, из-за чего роговица становится неустойчивой даже к привычным раздражителям, реагируя молниеносным развитием стойкого воспаления – основы для развития ХДЗР [3]. Ингибирование экспрессии EGFR также нарушает цикл роста волосяных фолликулов и приводит к трихомегалии и трихиазу, являющимся дополнительным фактором повреждения глазной поверхности. Подавление EGFR также оказывает негативное влияние на функцию мейбомиевых желез, ингибируя процессы их апокринизации, что приводит к ускорению испарения слезной пленки и, как следствие, развитию БСГ [4].

Некоторые биологические и цитостатические противоопухолевые препараты могут также осложнять течение уже имеющейся БСГ вплоть до язв и перфораций роговицы [5]. Многие химиотерапевтические препараты, такие как оксалиплатин, циклофосфан, цитарабин, доцетаксел, приводят к развитию воспалительных заболеваний: блефароконъюнктивита, конъюнктивита, кератита. С течением времени данные заболевания могут вызывать нарушение нормальной регенерации глазной поверхности. Некоторые препараты данной группы ведут напрямую к БСГ (метотрексат, 5-фторурацил, гормональная терапия анастрозолом) [6].

Радиологические методы лечения в онкологии ассоциированы с таким видом поражения глазной поверхности, как постлучевая кератопатия (ПЛКП), проявляющаяся в острой форме точечным кератитом, отеком и рубцеванием стромы роговицы. Данная форма ПЛКП купируется инстилляциями противовоспалительных лекарственных препаратов, а также слезозаменителей. Хроническая форма ПЛКП до сих пор считается тяжелым неизлечимым заболеванием глазной поверхности. Было отмечено, что после воздействия радиации на слезную железу суммарной дозой свыше 40 Гр (при разовой дозе облучения 1,8–2,0 Гр) гистопатология органа нередко показывает обширное серозное ацинарное повреждение, уменьшение размера и количества серозных ацинусов. Это приводит к атрофии слезной железы, а также к ее некрозу [7–9]. Однако имеются данные о развитии ПЛКП даже при экранировании слезной железы во время облучения опухолей головы и шеи, что свидетельствует о наличии множества механизмов радиологического повреждения глазной поверхности. В 2018 г. было выяснено, что при облучении роговицы суммарной дозой выше 45 Гр наблюдается ее денервация, а также значительный приток иммунных клеток, активация и созревание антигенпрезентирующих клеток, что в течение нескольких месяцев приводит к стойкому, тяжело купируемому воспалению, фиброзу стромы роговицы и развитию на этом фоне ПЛКП [10].

Лучевая терапия также в настоящее время приобрела особую актуальность в лечении меланомы конъюнктивы и лимба с применением радиоизотопных офтальмоаппликаторов. При применении данного метода лечения онкологических заболеваний органа зрения механизм повреждения глазной поверхности связан с уменьшением количества бокаловидных клеток, умеренным или сильным расслоением конъюнктивального эпителия и стромальным фиброзом роговицы [11].

Особый интерес также представляет экспозиционная кератопатия, вызванная лагофтальмом, который является следствием невриномы слухового нерва и ее лечения.

Вышеперечисленные причины посредством множества патогенетических механизмов угнетают созревание МСК, что приводит к нарушению регенеративной способности роговицы и, как следствие, к стойкому воспалению, рубцеванию стромы,

появлению васкуляризованных бельм. Вследствие серьезной дистрофии роговицы хирургическое лечение вышеперечисленных осложнений травматично на фоне замедления ее регенеративной способности, а инстилляции увлажняющих глазную поверхность капель в большинстве случаев малоэффективны.

С учетом многогранности механизмов патогенеза, тяжести клинического течения онкологических воспалительно-дистрофических поражений глазной поверхности и вовлечения в патогенез МСК особенно актуальным становится вопрос о применении активаторов регенерации для лечения данных состояний.

В качестве активаторов регенерации глазной поверхности высокую эффективность демонстрируют 1% НМ-NaГ, ПОРФТ. Нами в настоящее время получены иммуногистохимические доказательства связи изменений при ХДЗР различной этиологии с выраженной эпителиальной экспрессией гликопротеина клеточной адгезии CD44, стромальной экспрессией фермента MMP9, разрушающего белки внеклеточного матрикса, и цитокина TGF-β1, регулирующего клеточный рост, формирование межклеточного матрикса и иммунные реакции, а также со снижением индекса интенсивности экспрессии фактора роста TJP1 в эпителии и снижением экспрессии внеклеточного матриксного белка люмикана в строме. Применение 1% НМ-NaГ и ПОРФТ способствует восстановлению нормального состояния эпителия роговицы за счет снижения экспрессии MMP9 и TGF-β1 до нормальных значений, а также снижения эпителиальной экспрессии CD44, возрастания экспрессии люмикана [11].

■ ЦЕЛЬ ИССЛЕДОВАНИЯ

Экспериментальное обоснование метода лечения глазной поверхности у онкологических пациентов с применением активаторов регенерации.

■ МАТЕРИАЛЫ И МЕТОДЫ

В первой части исследования для оценки влияния 1% НМ-NaГ и ПОРФТ на МСК по разработанной ранее модели был воспроизведен клеточный эксперимент [12, 13]. Для этого были культивированы МСК на среде с 1% НМ-NaГ (концентрация в среде составила 0,05%), на среде с добавлением ПОРФТ (0,05% в питательной среде), а также на стандартной среде без добавления 1% НМ-NaГ и ПОРФТ. Оценка результатов проводилась по количеству культивированных клеток и их морфологии.

■ РЕЗУЛЬТАТЫ И ОБСУЖДЕНИЕ

На 3-й день первого этапа исследования был выявлен наиболее активный рост на среде с добавлением ПОРФТ. На среде с 1% НМ-NaГ рост МСК был медленнее, однако рост на обеих средах значительно превышал рост МСК на стандартной среде (количество клеток на среде с ПОРФТ составило 141±4,24, на среде с НМ-NaГ – 120,75±4,50, а на среде без НМ-NaГ – 110,75±4,50). По морфологическим свойствам МСК также наблюдались отличия. Клетки, культивированные в присутствии активаторов регенерации, приобретали более удлиненные и утолщенные псевдоподии, что свидетельствовало об их активном росте.

Важнейшим отличием стало выявленное в ходе эксперимента наличие пролиферативной активности клеток, культивированных на среде с добавлением ПОРФТ. Данный факт может стать ограничением применения ПОРФТ для лечения воспалительных и дистрофических поражений роговицы у онкологических пациентов,

A **B** **C**

Рис. 1. Рост МСК в эксперименте: A – при отсутствии активаторов регенерации; B – при наличии в питательной среде НМ-NaГ; C – при наличии в питательной среде ПОРФТ, объектив ×100
Fig. 1. Growth of MSCs in the experiment: A – in the absence of regeneration activators; B – in the presence of LM-NaH in the nutrient medium; C – in the presence of PRP in the nutrient medium, objective ×100

даже несмотря на большую эффективность относительно роста МСК в присутствии НМ-NaГ (рис. 1).

Таким образом, эксперимент продемонстрировал способность НМ-NaГ поддерживать оптимальное микроокружение МСК и их жизнедеятельность без активации пролиферации, что делает его оптимальным средством для нормализации регенерации глазной поверхности.

Результаты данного эксперимента являются фундаментальной основой для начала клинических исследований в области реабилитации роговицы у онкологических пациентов. В настоящее время группу исследования составляют пациенты с кератопатией, возникшей в исходе лекарственного, лучевого либо хирургического лечения онкологических заболеваний. Наиболее показательные результаты и наибольшее число наблюдений отражены в группе пациентов из группы с ПЛКП.

Лучевое поражение глазной поверхности является серьезной угрозой для органа зрения. Пациенты данной группы испытывают боли, жжение, чувство песка в глазах, значительное снижение остроты зрения. Люди, страдающие ПЛКП, нередко отмечают, что качество их жизни неуклонно ухудшается в связи с появлением прогрессирующей пелены, тумана в глазах. Пациенты не могут выполнять ранее посильные для них задачи, вести привычный образ жизни, а в тяжелых случаях даже не способны к полноценному самообслуживанию.

Клинический пример – пациентка К. (59 лет) с выявленной год назад карциномой мейбомиевой железы правого глаза. Проведен курс внутритканевой лучевой терапии с суммарной дозой облучения на опухоль 70 Гр. Данная терапия вызвала регресс онкологического процесса, однако на фоне успешного лечения основного заболевания данный метод привел к губительным для глазной поверхности последствиям – ПЛКП. Несмотря на проводимую в течение полугода слезозамещающую, противовоспалительную и репаративную терапию согласно клиническому протоколу Республики Беларусь «Диагностика и лечение пациентов (взрослое население) с болезнями глаза и его придаточного аппарата» (утвержден постановлением Министерства здравоохранения Республики Беларусь от 05.09.2022 № 91) состояние пациентки становилось заметно хуже. При поступлении предъявляла жалобы на ощущение песка в правом глазу, сухость, пелену перед правым глазом; проба Ширмера составляла 10 мм. Объективно наблюдались помутнение роговицы правого глаза, отек эпителия

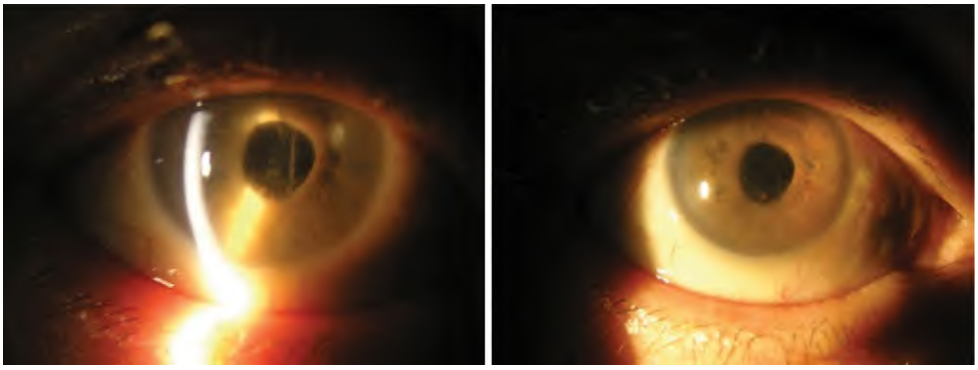

A B

Рис. 2. Состояние глазной поверхности пациентки К.: А – до начала курса субконъюнктивальных инъекций НМ-NaГ: помутнение, отек, точечные и линейные помутнения роговицы правого глаза; В – после 3 субконъюнктивальных инъекций 1% НМ-NaГ: здоровый блеск, отсутствие отека и точечных помутнений, уменьшение линейного помутнения роговицы правого глаза
Fig. 2. Condition of the ocular surface of patient K.: A – before the course of subconjunctival injections of LM-NaH: clouding, edema, point and linear opacities of the cornea of the right eye; B – after three subconjunctival injections of 1% LM-NaH: healthy shine, no edema and point opacities, reduction of linear opacity of the cornea of the right eye

и эндотелия, точечные и линейные очаги гибели эпителиальных клеток. Вследствие выраженности патологического процесса глазной поверхности и неэффективности проводимой терапии было принято решение о назначении в дополнение к существующему лечению курса субконъюнктивальных инъекций 1% НМ-NaГ по 0,5 мл за раз с интервалом в 1 неделю. После 1-й инъекции состояние роговицы улучшилось – отека не наблюдалось, количество точечных очагов дистрофии значительно уменьшилось. После выполнения 3 инъекций появился здоровый блеск роговицы, точечные дефекты закрылись, остался единичный линейный очаг дистрофии, площадь которого значительно уменьшилась, увеличилось также значение пробы Ширмера на 4,0 мм. Пациентка отмечает положительную динамику и полное отсутствие жалоб на дискомфорт в пораженном глазу. В настоящее время она продолжает лечение согласно выбранной тактике (рис. 2).

■ ВЫВОДЫ

1. Хроническим дистрофическим поражениям роговицы на фоне онкологических заболеваний и методов их лечения свойственны многогранность патогенеза и особая тяжесть лечения, присущая стойкому длительному воспалению и фиброзированию. Это приводит к принципиальной важности изучения новых малоинвазивных подходов к реабилитации глазной поверхности у данной группы пациентов.
2. Гиалуроновая кислота – ключевая сигнальная молекула, запускающая каскад внутриклеточных процессов синтеза всех компонентов экстрацеллюлярного матрикса. Нормально функционирующий экстрацеллюлярный матрикс является главным условием локального тканевого гомеостаза, что крайне важно для ткани, не способной к самостоятельной регенерации после лучевой терапии.

3. 1% HM-NaГ потенциально является оптимальным средством выбора при лечении дистрофического повреждения роговицы, связанного с онкологическим заболеванием и последствиями его лечения, так как нормализует регенерацию без активации пролиферативных процессов.

■ ЛИТЕРАТУРА/REFERENCES

1. Semak G.R., Lyudchik A.V., Zherka I.Yu. Mechanisms of action of hyaluronic acid in the treatment of dry eye disease against the background of chronic dystrophic diseases of the cornea (literature review). *Ophthalmology. Eastern Europe*. 2013;9(2):264–271.
2. Lin Y., Zhang Y., Shi K., et al. Advances in clinical examination of lacrimal gland. *Front. Med.* 2023;10:1–10.
3. Ma K.S., Tsai P.F., Hsieh T.Y., et al. Ocular surface complications following biological therapy for cancer. *Front. Toxicol.* 2023;4:1–4.
4. Nguyen A.T., Elia M., Materin M.A., et al. Cyclosporine for Dry Eye Associated With Nivolumab: A Case Progressing to Corneal Perforation. *Cornea*. 2016;3(3):399–401.
5. Vitiello L., Lixi F., Coco G., et al. Ocular Surface Side Effects of Novel Anticancer Drugs. *Cancers (Basel)*. 2024;2:344.
6. Parsons J.T., Bova F.J., Mendenhall W.M., et al. Response of the normal eye to high dose radiotherapy. *Oncology (Williston Park)*. 1996;11(6):837–47.
7. Gore S.K., Plowman N.P., Dharmasena A., et al. Corneal complications after orbital radiotherapy for primary epithelial malignancies of the lacrimal gland. *Br. J. Ophthalmol*. 2018;3(7):882–884.
8. Stephens L.C., Schultheiss T.E., Peters L.J., et al. Acute Radiation Injury of Ocular Adnexa. *Arch Ophthalmol*. 1988;3(3):389–391.
9. Harris D.L., Yamaguchi T., Hamrah P. A Novel Murine Model of Radiation Keratopathy. *Invest. Ophthalmol*. 2018;7(10):3889–3896.
10. Zemba M., Dumitrescu O.M., Gheorghe A.G., et al. Ocular Complications of Radiotherapy in Uveal Melanoma. *Cancers (Basel)*. 2023;16(2):1–16.
11. Semak G.R., Lyudchik A.V., Zherka I.Yu. Mechanisms of action of hyaluronic acid in the treatment of dry eye disease against the background of chronic dystrophic diseases of the cornea (literature review). *Ophthalmology. Eastern Europe*. 2013;9(2):264–271.
12. Semak G.R., Potapnev M.P., Zherka I.Yu. Method for Determining the Stimulating Effect of Hyaluronic Acid Preparations on Human Mesenchymal Stromal Cells. Pat. № BY 23602. Published December 30, 2021.
13. Semak G.R., Potapnev M.P., Zherka I.Yu., et al. Use of platelet rich plasma in the treatment of ocular surface diseases. *Ophthalmology. Eastern Europe*. 2021;1:59–66.