

Международный научно-практический журнал

ДЕРМАТОВЕНЕРОЛОГИЯ КОСМЕТОЛОГИЯ

2025, том 11, №4

Dermatovenereology Cosmetology

International Scientific Journal

2025 Volume 11 Number 4



ISSN 2411-8982 (print)
ISSN 2414-3707 (online)



9 772411 898002



ПРОФЕССИОНАЛЬНЫЕ
ИЗДАНИЯ

Международный научно-практический журнал

ДЕРМАТОВЕНЕРОЛОГИЯ КОСМЕТОЛОГИЯ

International Scientific Journal

Dermatovenereology Cosmetology

DERMATOVENEROLOGIYA KOSMETOLOGIYA

venera.recipe.by

2025, том 11, № 4

2025 Volume 11 Number 4

Основан в 2015 г.

Founded in 2015

Беларусь

Журнал зарегистрирован

Министерством информации Республики Беларусь
Регистрационное свидетельство № 1749 от 22.01.2015 г.

Учредители:

УП «Профессиональные издания»
Белорусская общественная организация дерматовенерологов
и косметологов

Редакция:

Директор Л.А. Евтушенко
Выпускающий редактор Ю.В. Дроздов
Руководитель службы рекламы и маркетинга М.А. Коваль
Технический редактор С.В. Каулькин

Адрес:

220040, Республика Беларусь, г. Минск,
ул. Богдановича, 112, пом. 1Н, офис 35
Тел.: +375 17 322-16-59, 322-16-76
e-mail: venera@recipe.by

Подписка

В каталоге РУП «Белпочта» (Беларусь): индивидуальный индекс – 00248; ведомственный индекс – 002482
В электронных каталогах на сайтах агентств:
ООО «Прессинформ», ООО «Криэтив Сервис Бэнд»,
ООО «Екатеринбург-ОПТ», ООО «Лобалпресс»

Электронная версия журнала доступна на сайтах venera.recipe.by,
в Научной электронной библиотеке elibrary.ru, в базе данных East View,
в электронной библиотечной системе IPRbooks

По вопросам приобретения журнала обращайтесь в редакцию
Журнал выходит 1 раз в 3 месяца
Цена свободная

Подписано в печать: 12.12.2025
Формат 70x100 ¹/₁₆ (165x240 мм)
Печать офсетная
Тираж 1000 экз.
Заказ №

Отпечатано в типографии

Производственное дочернее унитарное предприятие
«Типография Федерации профсоюзов Беларуси».
Свидетельство о государственной регистрации издателя,
изготовителя, распространителя печатных изданий
№2/18 от 26.11.2013.
пл. Свободы, 23-94, г. Минск. ЛП №3820000006490 от 12.08.2013.

© «Дерматовенерология Косметология»

Авторские права защищены. Любое воспроизведение материалов
издания возможно только с письменного
разрешения редакции с обязательной ссылкой на источник.
© УП «Профессиональные издания», 2025
© Оформление и дизайн УП «Профессиональные издания», 2025

Belarus

The journal is registered

in the Ministry of information of the Republic of Belarus
Registration certificate № 1749 from January 22, 2015

Founders:

UE "Professional Editions";
Belarusian Public Organization of Dermatologists and Cosmetologists.

Editorial office:

Director Evtushenko L.
Commissioning editor Drozdov Yu.
Head of advertising and marketing Koval M.
Technical editor Kaulkin S.

Address:

112 Bogdanovicha st., room 1N, office 3, Minsk,
220040, Republic of Belarus
Phones: +375 17 322-16-59, 322-16-76
e-mail: venera@recipe.by

Subscription

In the catalogue of the Republican Unitary Enterprise "Belposhta":
individual index – 00248; departmental index – 002482
In the electronic catalogs on web-sites of agencies: LLC "Pressinform",
LLC "Krieditiv Servis Bend", LLC "Ekaterinburg-OPT", LLC "Globalpress"

The electronic version of the journal is available on venera.recipe.by, on
the Scientific electronic library elibrary.ru, in the East View database, in
the electronic library system IPRbooks

Concerning acquisition of the journal address to the editorial office
The frequency of the journal is 1 time in 3 months
The price is not fixed

Sent for the press: 12.12.2025
Format 70x100 ¹/₁₆ (165x240 mm)
Litho
Circulation is 1000 copies
Order №

Printed in printing house

© "Dermatovenereology Cosmetology"

Copyright is protected. Any reproduction of materials of the edition
is possible only with an obligatory reference to the source.
© UE «Professional Editions», 2025
© Design and decor of UE «Professional Editions», 2025

Главный редактор журнала – Лукьянов Александр Михайлович, д.м.н., проф., ООО «Центр медицинских решений» (Минск, Беларусь)

Беларусь

Главный редактор

Лукьянов Александр Михайлович, д.м.н., проф., ООО «Центр медицинских решений» (Минск)

Редакционная коллегия:

Адаскевич В.П., д.м.н., проф., Витебский государственный ордена Дружбы народов медицинский университет (Витебск)
Барабанов А.Л., к.м.н., доц., Белорусский государственный медицинский университет (Минск)
Бич Т.А., к.м.н., доц., Белорусский государственный медицинский университет (Минск)
Доценко М.Л., д.м.н., проф., Белорусский государственный медицинский университет (Минск)
Зыкова О.С., к.м.н., доц., Витебский государственный медицинский университет (Витебск)
Музыченко А.П., к.м.н., доц., Белорусский государственный медицинский университет (Минск)
Панкратов О.В., д.м.н., проф., Институт повышения квалификации и переподготовки кадров здравоохранения УО «Белорусский государственный медицинский университет» (Минск)
Тагиева Ф.Р., к.м.н., доц., Белорусский государственный медицинский университет (Минск)
Хворик Д.Ф., д.м.н., проф., Гродненский государственный медицинский университет (Гродно)

Россия

Главный редактор

Таганов Алексей Викторович, д.м.н., проф., Российский университет дружбы народов (Москва)

Редакционная коллегия:

Баринаева А.Н., д.м.н., проф., Центр семейной медицины Мечникова (Санкт-Петербург)
Бурова С.А., д.м.н., проф., Национальная академия микологии (Москва)
Заславский Д.В., заместитель главного редактора, д.м.н., проф., Санкт-Петербургский государственный педиатрический медицинский университет (Санкт-Петербург)
Иванов А.М., член-корр. РАН, д.м.н., проф., Военно-медицинская академия имени С.М. Кирова (Санкт-Петербург)
Круглова Л.С., д.м.н., проф., Центральная государственная медицинская академия (Москва)
Мордовцева В.В., д.м.н., проф., Институт аллергологии и клинической иммунологии (Москва)
Олисова О.Ю., член-корр. РАН, д.м.н., проф., Первый Московский государственный медицинский университет имени И.М. Сеченова (Москва)
Охлопков В.А., д.м.н., проф., Федеральный научно-клинический центр реаниматологии и реабилитологии (Москва)
Снарская Е.С., д.м.н., проф., Первый Московский государственный медицинский университет имени И.М. Сеченова (Москва)
Смирнова И.О., д.м.н., проф., Санкт-Петербургский государственный университет (Санкт-Петербург)
Сухарев А.В., д.м.н., проф., Военно-медицинская академия имени С.М. Кирова (Санкт-Петербург)
Тамразова О.Б., д.м.н., доц., Московский государственный университет имени М.В. Ломоносова (Москва)
Хлебникова А.Н., д.м.н., проф., Московский областной научно-исследовательский клинический институт имени М.Ф. Владимирского (Москва)
Чеботарева Н.В., д.м.н., доц., Первый Московский государственный медицинский университет имени И.М. Сеченова (Москва)
Шлишко И.Л., д.м.н., проф., Приволжский исследовательский медицинский университет (Нижний Новгород)
Яковлев А.Б., к.м.н., доц., поликлиника № 3 (Москва)

Казахстан

Главный редактор

Батпенова Гульнар Рыскельдыевна, д.м.н., проф., Медицинский университет Астана (Астана)

Редакционная коллегия:

Аскарова Г.К. д.м.н., проф., Казахский медицинский университет непрерывного образования (Алматы)
Ахметова А.К., к.м.н., доц., Государственный медицинский университет города Семей (Семей)
Баев А.И., к.м.н., Казахский научный центр дерматологии и инфекционных заболеваний (Алматы)
Бейсебаева У.Т., к.м.н., доц., Казахский национальный медицинский университет имени С.Д. Асфендиярова (Алматы)
Жумагатаева Г.Г., д.м.н., проф., Казахский медицинский университет непрерывного образования (Алматы)
Котлярова Т.В., д.м.н., проф., Медицинский университет Астана (Астана)
Таркина Т.В., д.м.н., доц., Медицинский университет Астана (Астана)
Тольбекова А.А., к.м.н., доц., Казахстанский-Российский медицинский университет (Алматы)
Цой Н.О., к.м.н., доц., Медицинский университет Астана (Алматы)

Узбекистан

Главный редактор

Ваисов Адхам Шавкатович, д.м.н., проф., Ташкентская медицинская академия (Ташкент)

Редакционная коллегия:

Абдуллаев М.И., д.м.н., проф., Ташкентский медицинский педиатрический институт (Ташкент)

Азизов Б.С., д.м.н., Ташкентский государственный стоматологический институт (Ташкент)

Ваисов И.А., д.м.н., Клиника «Mshifo» (Ташкент)

Мавлянова Ш.З., д.м.н., Республиканский специализированный научно-практический медицинский центр дерматовенерологии и косметологии (Ташкент)

Маннанов А.М., д.м.н., проф., Ташкентский медицинский педиатрический институт (Ташкент)

Порсохонова Д.Ф., д.м.н., Республиканский специализированный научно-практический медицинский центр дерматовенерологии и косметологии «Дерматовенерология и косметология» (Ташкент)

Рахматов А.Б., д.м.н., проф., Республиканский специализированный научно-практический медицинский центр дерматовенерологии и косметологии (Ташкент)

Сабилов У.Ю., д.м.н., проф., Республиканский специализированный научно-практический медицинский центр дерматовенерологии и косметологии (Ташкент)

Садиков А.А., д.м.н., проф., Республиканский научно-практический центр спортивной медицины (Ташкент)

Сыдилов А.А., д.м.н., Управление развития науки Минздрава Республики Узбекистан (Ташкент)

Ташкенбаева У.А., д.м.н., Ташкентская медицинская академия (Ташкент)

Хайтов К.Н., д.м.н., проф., Ташкентский медицинский педиатрический институт (Ташкент)

Грузия

Главный редактор

Галдава Г. Гурамович, д.м.н., проф., Национальный центр дерматологии и венерологии «Канвени» (Тбилиси)

Редакционная коллегия:

Берая Э., д.м.н., проф., Клиника «Кани» (Поти)

Дурглишвили Г., д.м.н., Национальный центр дерматологии и венерологии «Канвени» (Тбилиси)

Дурглишвили Н., д.м.н., проф., Национальный центр дерматологии и венерологии «Канвени» (Тбилиси)

Китуашвили Т., д.м.н., проф., Научно-исследовательский национальный центр дерматологии и венерологии (Тбилиси)

Квливидзе О., д.м.н., проф., Национальный центр дерматологии и венерологии «Канвени» (Тбилиси)

Квирквелия В., д.м.н., проф., Национальный центр дерматологии и венерологии «Канвени» (Тбилиси)

Леонидзе Ц., д.м.н., проф., Национальный центр дерматологии и венерологии «Канвени» (Тбилиси)

Лилуашвили С., д.м.н., проф., Национальный центр дерматологии и венерологии «Канвени» (Тбилиси)

Матошвили М., д.м.н., проф., Тбилисский государственный медицинский университет (Тбилиси)

Сулаберидзе М., д.м.н., проф., Национальный центр дерматологии и венерологии «Канвени» (Тбилиси)

Цагареишвили К., д.м.н., проф., Медицинский центр Цагареишвили (Кутаиси)

Цинцадзе Р., д.м.н., Государственный университет им. Шота Руставели (Батуми)

Рецензируемое издание

Журнал включен в базы данных Ulrich's Periodicals Directory, EBSCO, РИНЦ, CNKI.

Входит в Перечень научных изданий Республики Беларусь для опубликования результатов диссертационных исследований. Приказ ВАК от 18.04.2016 № 107.

Ответственность за точность приведенных фактов, цитат, собственных имен и прочих сведений, а также за разглашение закрытой информации несут авторы.

Редакция может публиковать статьи в порядке обсуждения, не разделяя точки зрения автора.

Ответственность за содержание рекламных материалов и публикаций с пометкой «На правах рекламы» несут рекламодатели.

Международный научно-практический журнал

ДЕРМАТОВЕНЕРОЛОГИЯ КОСМЕТОЛОГИЯ

International Scientific Journal

Dermatovenereology Cosmetology

DERMATOVENEROLOGIYA KOSMETOLOGIYA

venera.recipe-russia.ru

2025, том 11, № 4

2025 Volume 11 Number 4

Основан в 2015 г.

Founded in 2015

Россия

Журнал зарегистрирован

Федеральной службой по надзору в сфере связи, информационных технологий и массовых коммуникаций (Роскомнадзор)
Реестровая запись ПИ № ФС77-85801 от 25 августа 2023 г.

Учредитель и издатель

ООО «Вилин – Профессиональные издания»

Редакция:

Директор А.В. Сакмаров

Главный редактор А.В. Таганов

Адрес редакции и издателя:

214522, Смоленская обл., Смоленский р-н,
с.п. Катинское, п. Авторемзавод, д. 1А, пом. 413
Тел.: +7 4812 51-59-23
e-mail: venera@recipe.by

Подписка

В электронных каталогах на сайтах агентств: ООО «Прессинформ»,
ООО «Криэтив Сервис Бэнд», ООО «Екатеринбург-ОПТ»,
ООО «Глобалпресс»

Электронная версия журнала доступна на сайте venera.recipe-russia.ru,
в Научной электронной библиотеке eLibrary.ru, в базе данных East
View, в электронной библиотечной системе IPRbooks

Подписано в печать: 12.12.2025
Дата выхода в свет: 22.12.2025
Формат 70x100 1/16 (165x240 мм)
Печать офсетная
Тираж 3000 экз.
Заказ №
16+

Отпечатано в типографии

Производственное дочернее унитарное предприятие
«Типография Федерации профсоюзов Беларуси».
Свидетельство о государственной регистрации издателя,
изготовителя, распространителя печатных изданий
№2/18 от 26.11.2013.
пл. Свободы, 23-94, г. Минск. ЛП №3820000006490 от 12.08.2013.

Журнал выходит 1 раз в 3 месяца
Цена свободная

© «Дерматовенерология Косметология»

Авторские права защищены.
Любое воспроизведение материалов издания возможно только с
обязательной ссылкой на источник.
© ООО «Вилин – Профессиональные издания», 2025

Russia

The journal is registered

by the Federal Service for Supervision of Communications, Information
Technology, and Mass Media (Roskomnadzor) August 25, 2023
Registry entry ПИ № ФС77-85801.

Founder and Publisher

LLC "Vilin – Professional Editions"

Editorial office:

Director A. Sakmarov

Editor-in-Chief A. Taganov

Editorial and publisher address:

214522, Smolensk region, Smolensk district,
rural settlement Katynskoye, Avtozemzavod village, 1A, office 413
phone: +7 4812 51-59-23
e-mail: venera@recipe.by

Subscription

In the electronic catalogs on web-sites of agencies:
LLC "Pressinform", LLC «Kriativ Servis Bend», LLC "Ekaterinburg-OPT",
LLC "Globalpress"

The electronic version of the journal is available on venera.recipe-russia.ru,
on the Scientific electronic library eLibrary.ru, in the East View database,
in the electronic library system IPRbooks

Sent for the press: 12.12.2025
Release date: 22.12.2025
Format 70x100 1/16 (165x240 mm)
Litho
Circulation is 3000 copies
Order №
16+

Printed in printing house

Производственное дочернее унитарное предприятие
«Типография Федерации профсоюзов Беларуси».
Свидетельство о государственной регистрации издателя,
изготовителя, распространителя печатных изданий
№2/18 от 26.11.2013.
пл. Свободы, 23-94, г. Минск. ЛП №3820000006490 от 12.08.2013.

The frequency of the journal is 1 time in 3 months
The price is not fixed

© "Dermatovenereology Cosmetology"

Copyright is protected. Any reproduction of materials of the edition is
possible only with an obligatory reference to the source.
© LLC Vilin – Professional Editions, 2025

Belarus

Editor-In-Chief

Aliaksandr M. Lukyanau, Doctor of Medical Sciences, Professor, Center of Medical Solutions LLC (Minsk)

Editorial Board:

Vladimir P. Adaskevich, Doctor of Medical Sciences, Professor, Vitebsk State Order of Peoples' Friendship Medical University (Vitebsk)

Andrei L. Barabanov, Candidate of Medical Sciences, Associate Professor, Belarusian State Medical University (Minsk)

Tatyana A. Bich, Candidate of Medical Sciences, Associate Professor, Belarusian State Medical University (Minsk)

Marina L. Dotsenko, Doctor of Medical Sciences, Professor, Belarusian State Medical University (Minsk)

Dmitry F. Khvorik, Doctor of Medical Sciences, Professor, Grodno State Medical University (Grodno)

Anna P. Muzychenka, Candidate of Medical Sciences, Associate Professor, Belarusian State Medical University (Minsk)

Oleg V. Pankratov, Doctor of Medical Sciences, Professor, Institute for Advanced Training and Retraining of Healthcare Personnel of Belarusian State Medical University (Minsk)

Faryda R. Tahiyeva, Candidate of Medical Sciences, Associate Professor, Belarusian State Medical University (Minsk)

Olga S. Zykava, Candidate of Medical Sciences, Associate Professor, Vitebsk State Order of Peoples' Friendship Medical University (Vitebsk)

Russia

Editor-In-Chief

Alexey V. Taganov, Doctor of Medical Sciences, Professor, Peoples' Friendship University of Russia (Moscow)

Editorial Board:

Anna N. Barinova, Doctor of Medical Sciences, Professor, Mechnikov Family Medicine Center (Saint Petersburg)

Sofia A. Burova, MD, PhD, National Academy of Mycology (Moscow)

Natalia V. Chebotareva, Doctor of Medical Sciences, Associate Professor, Sechenov First Moscow State Medical University (Moscow)

Andrey M. Ivanov, Doctor of Medical Sciences, Professor, Corresponding Member of the Russian Academy of Sciences, Kirov Military Medical Academy (Saint Petersburg)

Albina N. Khlebnikova, Doctor of Medical Sciences, Professor, Moscow Regional Research Clinical Institute named after M.F. Vladimirsky (Moscow)

Larisa S. Kruglova, Doctor of Medical Sciences, Professor, Central State Medical Academy (Moscow)

Veronika V. Mordovtseva, Doctor of Medical Sciences, Professor, Institute of Allergy and Clinical Immunology (Moscow)

Vitaly A. Okhlopkov, Doctor of Medical Sciences, Professor, Federal Research and Clinical Center of Resuscitation and Rehabilitation (Moscow)

Olga Y. Olisova, Doctor of Medical Sciences, Professor, Corresponding Member of the Russian Academy of Sciences, Sechenov First Moscow State Medical University (Moscow)

Irena L. Shlivko, Doctor of Medical Sciences, Professor, Privolzhsky Research Medical University (Nizhny Novgorod)

Irina O. Smirnova, Doctor of Medical Sciences, Professor, St. Petersburg State University (Saint Petersburg)

Elena S. Snarskaya, Doctor of Medical Sciences, Professor, Sechenov First Moscow State Medical University (Moscow)

Alexey V. Sukharev, Doctor of Medical Sciences, Professor, Kirov Military Medical Academy (Saint Petersburg)

Olga B. Tamrazova, Doctor of Medical Sciences, Associate Professor, Lomonosov Moscow State University (Moscow)

Alexey B. Yakovlev, Candidate of Medical Sciences, Associate Professor, Polyclinic № 3 (Moscow)

Denis V. Zaslavsky, Deputy Editor-in-Chief, Doctor of Medical Sciences, Professor, St. Petersburg State Pediatric Medical University

Kazakhstan

Editor-In-Chief

Gulnar R. Batpenova, Doctor of Medical Sciences, Professor, Astana Medical University (Astana)

Editorial Board:

Almira K. Akhmetova, PhD, Associate Professor, Semey State Medical University (Semey)

Gulsum K. Askarova, MD, Professor, Kazakh Medical University of Continuing Education (Almaty)

Asylzhan I. Baev, PhD, Kazakh Scientific Center of Dermatology and Infectious Disease (Almaty)

Ulzhan T. Beisebayeva, PhD, Associate Professor, Kazakh National Medical University named after S.D. Asfendiyarov (Almaty)

Tatyana V. Kotlyarova, MD, Professor, Astana Medical University (Astana)

Tatyana V. Tarkina, MD, Associate Professor, Astana Medical University (Astana)

Alima A. Tolybekova, PhD, Associate Professor, Kazakhstan-Russian Medical University (Almaty)

Natalia O. Tsoi, PhD, Associate Professor, Astana Medical University (Almaty)

Gulnar G. Zhumatova, MD, Professor, Kazakh Medical University of Continuing Education (Almaty)

Uzbekistan

Editor-in-Chief

Adham S. Vaisov, Doctor of Medical Sciences, Professor, Tashkent Medical Academy (Tashkent)

Editorial Board:

Mirsalim I. Abdullayev, MD, Professor, Tashkent Medical Pediatric Institute (Tashkent)
Bahodir S. Azizov, MD, Tashkent State Dental Institute (Tashkent)
Kakhramon N. Khaitov, MD, Professor, Tashkent Medical Pediatric Institute (Tashkent)
Abdushukur M. Mannanov, Doctor of Medical Sciences, Professor, Tashkent Medical Pediatric Institute (Tashkent)
Shakhnoza Z. Mavlyanova, MD, Republican Specialized Scientific and Practical Medical Center of Dermatovenerology and Cosmetology (Tashkent)
Delya F. Porsokhonova, MD, Republican Specialized Scientific and Practical Medical Center of Dermatovenerology and Cosmetology (Tashkent)
Akram B. Rakhmatov, Doctor of Medical sciences, Professor, Republican Specialized Scientific and Practical Medical Center of Dermatovenerology and Cosmetology (Tashkent)
Ulugbek Y. Sabirov, MD, Professor, Republican Specialized Scientific and Practical Medical Center of Dermatovenerology and Cosmetology (Tashkent)
Abdushukur A. Sadikov, MD, Professor, Republican Scientific and Practical Center of Sports Medicine (Tashkent)
Akmal A. Sydykov, MD, Ministry of Health of the Republic of Uzbekistan (Tashkent)
Umida A. Tashkenbayeva, MD, Tashkent Medical Academy (Tashkent)
Iskandar A. Vaisov, MD, Mshifo Clinic (Tashkent)

Georgia

Editor-in-Chief

George G. Galdava, Doctor of Medical Sciences, Professor, Kanveni – National Center of Dermatology and Venereology (Tbilisi)

Editorial Board:

Beraia E., PhD in Medicine, Professor, Clinic "Kani" (Poti)
Durglishvili G., PhD in Medicine, Kanveni – National Center of Dermatology and Venereology (Tbilisi)
Durglishvili N., PhD in Medicine, Professor, Kanveni – National Center of Dermatology and Venereology (Tbilisi)
Kituashvili T., PhD in Medicine, Professor, Research National Center of Dermatology and Venereology (Tbilisi)
Kvirkvelia V., MD, assistant Professor, Kanveni – National Center of Dermatology and Venereology (Tbilisi)
Kvliyidze O., PhD in Medicine, Professor, Kanveni – National Center of Dermatology and Venereology (Tbilisi)
Leonidze T., PhD in Medicine, Professor, Kanveni – National Center of Dermatology and Venereology (Tbilisi)
Liluashvili S., PhD in Medicine, Professor, Kanveni – National Center of Dermatology and Venereology (Tbilisi)
Matoshvili M., PhD in Medicine, Professor, Tbilisi State Medical University (Tbilisi)
Sulaberidze M., PhD in Medicine, Professor, Kanveni – National Center of Dermatology and Venereology (Tbilisi)
Tsagareishvili K., PhD in Medicine, Professor, Tsagareishvili Medical Center (Kutaisi)
Tsintsadze R., PhD in Medicine, Batumi Shota Rustaveli State University (Batumi)

Peer-reviewed edition

The journal is included in the databases Ulrich's Periodicals Directory, EBSCO, RSCI, CNKI.
The journal is included into a list of scientific publications of the Republic of Belarus for the publication of the results of the dissertation research (HCC board decision of 18.04.2016, protocol No. 107).

Responsibility for the accuracy of the given facts, quotes, own names and other data, and also for disclosure of the classified information author's bear.

Editorial staff can publish articles as discussion, without sharing the point of view of the author.

Responsibility for the content of advertising materials and publications with the mark "on the Rights of advertising" are advertisers.

Оригинальные исследования

*Заславский Д.В., Таганов А.В.,
Заславская Е.Д., Козлова Д.В., Каюмов С.Ф.*
Антивозрастной эффект комплекса
наружных средств с содержанием
циклоастрогена в составе 366

*Некпелова А.В., Климович Н.М.,
Карлов И.С.*
Анализ заболеваемости псориазом
и ветряной оспой в Хабаровском
крае за 10 лет (2010–2019) 376

Обзоры и лекции

*Юсубалиев У.А., Тохтаев Г.Ш.,
Саипова Н.С., Сафаров Х.Х.,
Ашрапходжаева Н.М.*
От неспецифической
иммуносупрессии к таргетной
терапии: критический анализ
эволюции лечения вульгарной
пузырчатки 386

Практикующему врачу

Демид А.Н., Сивцевич Е.В., Сикирицкая В.В.
Применение минеральной воды
«Боровая» в бальнеотерапии
пациентов санатория «Боровое»
с атопическим дерматитом и
псориазом, имеющих сопутствующие
заболевания сердечно-сосудистой
системы, органов желудочно-
кишечного тракта и билиарной
системы, болезни обмена веществ,
нервной системы и нарушения сна 393

Абдурахимова М.А., Мун А.В.
Кожные проявления у детей
с хронической почечной
недостаточностью 399

*Левончук Е.А., Шикалов Р.Ю.,
Крумкачев В.В., Милькото Н.А.,
Гаврушева А.П., Секацкая В.О.*
Гистиоцитозы в практике дерматолога 414

Косметология

*Альмудхафер И.Ф., Тонончи В.Я.,
Аль-Мутори Д.М., Альшеверед А.С.*
Эффективность хирургического
иссечения с лучевой терапией
келоидных рубцов ушной раковины 423

История медицины

*Юсубалиев У.А., Тохтаев Г.Ш.,
Саипова Н.С., Сафаров Х.Х.*
Дерматология: вчера, сегодня, завтра 430

*Рублевская Е.И., Кусенкова А.А.,
Порошина Л.А.*
«Ваша здоровая красота –
наша профессиональная
забота». К 100-летию со дня
образования Гомельского
областного клинического центра
дерматовенерологии
и косметологии 436

Original Research

Zaslavsky D., Taganov A., Zaslavskaya E., Kozlova D., Kaiumov S.
 Anti-Aging Effect of a Complex of Topical Products Containing Cycloastragenol 367

Nekipelova A., Klimkovich N., Karlov I.
 Analysis of Psoriasis and Chicken Pox Incidence in Khabarovsk Krai over 10 Years (2010–2019) 377

Lectures and Reviews

Yusubaliyev U., Toxtayev G., Saipova N., Safarov Kh., Ashrapxodjayeva N.
 From Non-Specific Immunosuppression to Targeted Therapy. Critical Analysis of the Evolution of Therapeutic Pulpurity 387

Practitioner

Dziamid H., Siutsevich A., Sikirytskaja V.
 The Use of the Mineral Water "Borovaya" is Used During Balneotherapy for Patients of the Public Institution "Borovoe Health Resort" of Property Management Directorate with Atopic Dermatitis and Psoriasis, with Concomitant Diseases of the Cardiovascular System, Gastrointestinal Tract and Biliary System, Metabolic Diseases, Nervous System and Sleep Disorders 394

Abdurakhimova M., Mun A.
 Skin Manifestations in Children with Chronic Kidney Insufficiency..... 400

Levonchuk E., Shikalov R., Krumkachev V., Milkoto N., Gavrusheva A., Sekatskaya V.
 Histiocytosis in Dermatologist's Practice..... 415

Cosmetology

Ihab Falih Almudhafer, Waleed Yahya Totonchi, Dhuha Mohammed Al-Mutori, Ahmed Salih Alshewered
 Effectiveness of Surgical Excision with Radiotherapy for Auricular Keloid 422

History of Medicine

Yusubaliyev U., Toxtayev G., Saipova N., Safarov Kh.
 Dermatology: Yesterday, Today, Tomorrow 431

Rublevskaya E., Kusenkova A., Paroshyna L.
 "Your Healthy Beauty is our Professional Care". On the 100th Anniversary of the Founding of the Gomel Regional Clinical Center for Dermatovenereology and Cosmetology 436



Уважаемые коллеги!

Вы держите в руках заключительный в этом году номер нашего журнала. Редакция, как всегда, старалась сделать так, чтобы материалы, вошедшие в него, были современными и актуальными. Читателю предлагаются клинические исследования и наблюдения, обзорные статьи и исторические очерки по самым разным аспектам современной дерматологии и косметологии. Мы очень рады и приветствуем тот факт, что круг наших авторов постоянно расширяется. Так, в данном номере отметились публикацией исследователи из Ирака.

Подходящий к концу год в наших странах был богат на события и знаменательные даты в области дерматологии и венерологии. Информационно мы сопровождали прошедшие мероприятия в Беларуси, России, Узбекистане и Казахстане. Искренне рады, если смогли помочь нашему читателю в налаживании профессиональных контактов. Мы по-прежнему открыты к вашим пожеланиям и критическим замечаниям.

Позвольте от себя лично и от всех сотрудников редакции журнала поздравить вас с наступающим Новым годом! Пожелать всем крепкого здоровья и счастья. До встречи в новом году!

Приятного прочтения материалов этого номера.

Главный редактор,
профессор Лукьянов А.М.





Заславский Д.В.¹, Таганов А.В.², Заславская Е.Д.¹, Козлова Д.В.^{1,3} ✉, Каюмов С.Ф.⁴

¹ Санкт-Петербургский государственный педиатрический медицинский университет, Санкт-Петербург, Россия

² Российская медицинская академия непрерывного профессионального образования, Москва, Россия

³ Российский научный центр радиологии и хирургических технологий имени академика А.М. Гранова, Санкт-Петербург, Россия

⁴ Клиника трихологии «Наутилус», Санкт-Петербург, Россия

Антивозрастной эффект комплекса наружных средств с содержанием циклоастренола в составе

Конфликт интересов: не заявлен.

Вклад авторов: Заславский Д.В., Таганов А.В. – формирование концепции исследования, написание статьи и утверждение окончательной версии статьи для публикации; Козлова Д.В., Заславская Е.Д., Каюмов С.Ф. – проведение исследования, анализ данных литературных источников, написание и редактирование статьи.

Финансирование: наблюдательная программа и подготовка публикации проведены при поддержке компании «Промомед».

Подана: 12.11.2025

Принята: 01.12.2025

Контакты: dashauchenaya@yandex.ru

Резюме

Введение. Было предложено множество теорий старения, в том числе теория предела Хейфлика, теория теломеразы. Активаторы теломеразы (фермента, восстанавливающего теломеры на ДНК соматических клеток) могут защищать теломеры от окислительного стресса, который в большей мере способствует их ускоренному сокращению и, соответственно, более стремительному старению клеток. Среди веществ с подобными свойствами можно выделить циклоастренол (CAG) (высокоочищенная фракция экстракта корня астрагала).

Цель. Оценить клинический эффект anti-age и динамику показателей эпидермального барьера у добровольцев на фоне применения сыворотки и крема с содержанием циклоастренола в составе.

Материалы и методы. В наблюдательной программе участвовали 30 женщин, имеющих внешние признаки старения кожи. Пациентки в течение 28 дней дважды в сутки наносили сыворотку и крем с CAG в составе на кожу лица. Было проведено 4 визита (день 0, день 14, день 28 и день 45), в ходе 3-го визита осуществляли физикальный осмотр, аппаратную оценку показателей эпидермального барьера (гидратации, трансэпидермальной потери влаги (ТЭПВ), жирности, уровня эритемы, пигментации и эластичности) с помощью диагностической системы Multi Skin Test Center 750 (Germany), на 4-м визите (45-й день) проводили оценку эластичности кожи.

Результаты. Все пациенты (N=30/30, 100%) полностью завершили участие в наблюдательной программе в установленные сроки согласно плану наблюдательной программы. По результатам корнеометрии в динамике от 1-го к 3-му визиту уровень гидратации кожи повысился на 13,1%. Интенсивность эритемы снизилась на 7,3%, а пигментации – на 28,8%. По результатам себуметрии в динамике от 1-го к 3-му визиту

было зарегистрировано снижение уровня кожного сала на 11,1%. Также определялось снижение уровня ТЭПВ от 1-го к 3-му визиту на 40% и повышение уровня эластичности кожи на 20,8%. На фоне отмены наружных средств динамика эластичности в группе наблюдения от 3-го к 4-му визиту составила +5,5%, повышение уровня эластичности за все время наблюдения составило 28%. Удовлетворенность, по данным индекса TTSI-10, составила 18,6 балла (от 15 до 20) из 20, что соответствует высокой оценке.

Заключение. Применение сыворотки и крема с CAG для лица оказывает выраженный антивозрастной эффект, который был подтвержден как клинически, так и с помощью аппаратных методов оценки показателей эпидермального барьера.

Ключевые слова: циклоастрегенол, астрагал, anti-age, теломераза, старение кожи, показатели эпидермального барьера

Zaslavsky D.¹, Taganov A.², Zaslavskaya E.¹, Kozlova D.^{1,3}✉, Kaiumov S.⁴

¹ Saint Petersburg State Pediatric Medical University, Saint Petersburg, Russia

² Russian Medical Academy of Continuous Professional Education, Moscow, Russia

³ Academician A.M. Granov Russian Scientific Center of Radiology and Surgical Technologies, Saint Petersburg, Russia

⁴ Clinic of Trichology "Nautilus", St. Petersburg, Russia

Anti-Aging Effect of a Complex of Topical Products Containing Cycloastragenol

Conflict of interest: nothing to declare.

Authors' contribution: Zaslavsky D., Taganov A. – development of the concept of the study, writing the article, approval of the final version of the article for publication; Kozlova D., Zaslavskaya E., Kaiumov S. – conducting a study, analyzing data from literary sources and the results obtained, writing and editing an article.

Funding source: observational program and article preparing was supported by "Promomed".

Submitted: 12.11.2025

Accepted: 01.12.2025

Contacts: dashauchenaya@yandex.ru

Abstract

Introduction. Many theories of aging have been proposed, including the Hayflick limit theory and the telomerase theory. Telomerase activators (an enzyme that restores telomeres on somatic cell DNA) can protect telomeres from oxidative stress, which largely contributes to their accelerated shortening and, consequently, to more rapid cell aging. Astragalus (cycloastragenol, CAG) stands out among substances with similar properties.

Purpose. To evaluate the clinical anti-aging effect and epidermal barrier dynamics in volunteers using a serum and cream containing CAG.

Materials and methods. Thirty women with external signs of skin aging participated in the observational program. Patients applied the serum and cream containing CAG to their faces twice daily for 28 days. Four visits were conducted (day 0, day 14, day 28, and day 45). During visit 3, a physical examination was performed, along with instrumental assessment of epidermal barrier parameters (hydration, transepidermal water loss (TEWL),

skin sebum, erythema and pigmentation, and elasticity) using the Multi Skin Test Center 750 diagnostic system (Germany). Skin elasticity was assessed at visit 4 (day 45).

Results. All patients (N=30/30, 100%) completed the observational program within the established timeframes according to the observational program plan. Corneometry showed a 13.1% increase in skin hydration from Visit 1 to Visit 3. Erythema intensity decreased by 7.3%, and pigmentation by 28.8%. Sebumetry showed a 11.1% decrease in sebum levels from Visit 1 to Visit 3. TEWL levels also decreased by 40% from Visit 1 to Visit 3, and skin elasticity increased by 12.5%. After discontinuing topical treatment, elasticity in the observation group increased by 5.5% from Visit 3 to Visit 4. Satisfaction, according to the TTSI-10 index, was 18.6 points (15 to 20) out of 20, which is considered high.

Conclusion. Using of CAG serum and cream for the face has a pronounced anti-aging effect, which has been confirmed both clinically and using instrumental methods for assessing epidermal barrier parameters.

Keywords: cycloastragenol, astragalus, anti-aging, telomerase, skin aging, epidermal barrier parameters

■ ВВЕДЕНИЕ

Старение человека – это физиологический и динамический процесс, протекающий во времени [1]. Старение кожи – это сложный биологический процесс, на который влияет сочетание множества эндогенных и экзогенных факторов. Эти факторы приводят к кумулятивным структурным и физиологическим переменам, прогрессивным изменениям в каждом слое кожи, а также к трансформации внешнего вида кожи, особенно в локализациях, подверженных воздействию солнца [2, 3]. Было предложено множество теорий старения, в том числе ДНК- или генетическая теория, теория свободных радикалов, нейроэндокринная теория, мембранная теория, теория предела Хейфлика, теория теломеразы и теория митохондриального старения [4].

Физиологическое и эстетическое состояние кожи влияет на качество жизни человека, его самооценку, принятие собственного «я» и восприятие его окружающими. Общественное отношение к старению, особенно женскому, за последние десятилетия претерпело значительные изменения и во многом стало более негативным. В настоящее время эта проблема крайне актуальна, так как постоянно возникающие «стандарты», регламентирующие, как «должна» выглядеть кожа в том или ином возрасте, не могут не влиять на внутреннее состояние человека. Старение кожи можно разделить на 2 типа: внутреннее (хронологическое, неизбежное), а также внешнее, или преждевременное, или фотостарение (потенциально предотвратимое явление, вызванное физиологическими факторами и факторами окружающей среды соответственно) [5].

Выделяют несколько основных типов старения кожи: «усталое» лицо, мелкоморщинистый, мускульный и деформационный. Для населения России наиболее характерным типом старения является отечно-деформационный [6].

Среди признаков старения кожи выделяют морщины, неравномерность пигментации, сухость и шелушение, тонкость и атрофичность кожи, замедленную регенерацию, появление эритемы, нарушение эластичности кожи и ее дряблость. С

возрастом наблюдается снижение выработки поверхностных липидов, что приводит к развитию ксероза (сухости кожи), зуда и раздражения. Это состояние кожи требует особого внимания и ухода, так как оно может часто усугубляться развитием дерматозов, не говоря о выраженном снижении эстетичности внешнего вида и большей подверженности развитию мелких морщин. Липиды – чрезвычайно разнообразные биомолекулы, которые играют ключевую роль в формировании и функционировании клеточных мембран, а также в метаболических процессах и клеточной сигнализации. В коже млекопитающих липиды дополнительно участвуют в образовании эпидермального барьера, что в совокупности регулирует проницаемость, физические свойства, кислотность и защиту от микроорганизмов [7].

Среди внешних факторов, влияющих на состояние кожи, можно выделить хроническое воздействие прямого ультрафиолетового излучения, химические вещества, загрязнение окружающей среды, ионизирующее излучение, а среди эндогенных факторов – токсины, клеточный метаболизм, генетические факторы, гормоны и метаболические процессы. Все эти составляющие неразрывно связаны друг с другом.

Под воздействием солнечных лучей кожа постепенно теряет упругость. Это приводит к потере фибрилл и коллагена VII типа (Col-7), что ослабляет связь между эпидермисом и дермой и приводит к внешнему старению кожи [8]. При естественном старении кожи гистологические изменения происходят в базальном слое клеток эпидермиса [9], а при воздействии на кожу солнечных лучей в дерме начинается интенсивное отложение эластичных волокон, которые дистрофируются и укорачиваются. Это состояние называется солнечным эластозом и патофизиологически объясняется повышением активности промотора эластина на фоне действия УФ-излучения, что в свою очередь приводит к активации транскрипции гена эластина и снижению экспрессии фибриллина-1 [10]. Старение кожи происходит в любом ее слое. Так, синтез коллагена и эластина в коже снижается на 1% каждый год, что вызывает дезорганизацию соединительной ткани. Истощение запасов коллагена и эластина обуславливает появление морщин в дермальном слое [11].

Старение кожи может быть опосредовано также уменьшением количества тучных клеток, фибробластов, гормональными факторами, снижением выработки коллагена, чрезмерным воздействием прооксидантных факторов на клеточный обмен через модификаторы нейро-эндокринно-иммунного биологического ответа [12–15].

■ ЦЕЛЬ ИССЛЕДОВАНИЯ

Оценить клинический эффект anti-age и динамику показателей эпидермального барьера у добровольцев, получающих сыворотку и крем Telomerol для лица с содержанием циклоастратенола (CAG).

■ МАТЕРИАЛЫ И МЕТОДЫ

С мая по сентябрь 2025 г. была проведена наблюдательная программа с участием 30 женщин, имеющих признаки старения кожи (гиперпигментация, морщины, эритема, сухость и шелушение кожных покровов, нарушение эластичности, тонкость и атрофичность). Пациентки дважды в день (утром и вечером) наносили последовательно сыворотку и крем для лица с CAG в составе. Продолжительность участия в наблюдательной программе для каждого добровольца составляла

45 дней. Было проведено 4 визита (день 0, день 14, день 28, день 45), в ходе 1–3-го визитов осуществляли физикальный осмотр, аппаратную оценку показателей эпидермального барьера (гидратации, трансэпидермальной потери влаги (ТЭПВ), жирности, уровня эритемы и пигментации, эластичности кожи) с помощью диагностической системы Multi Skin Test Center 750 (Germany), на 4-м визите после отмены наружных средств проводили оценку эластичности кожи. Исследование параметров эпидермального барьера проводилось путем непосредственного прикладывания к коже специализированных контактных датчиков (корнеометра, себуметрической кассеты, мексометра, кутометра и датчика ТЭПВ). Все измерения осуществлялись при стандартных условиях окружающей среды, а также после получасового пребывания участников в помещении для замеров. Результат измерения выводился на экран монитора программного обеспечения Complete Skin Investigation (Germany) в виде графиков и условных единиц (УЕ) от 0 до 100 (от 0 до 20 УЕ в случае ТЭПВ). В последующем анализировали динамику средних значений показателей. На заключительном визите проводили оценку удовлетворенности пациентов от применения исследуемых наружных средств с помощью опросника TTSl-10 (Topical Therapy Satisfaction Index-10). Шкала TTSl-10 (Topical Therapy Satisfaction Index-10) – индекс удовлетворенности от применения наружной терапии, простой, полезный и универсальный инструмент для определения субъективной удовлетворенности пациентов во время лечения с применением наружных средств дерматокосметики с содержанием активных антивозрастных компонентов.

■ РЕЗУЛЬТАТЫ

В наблюдательной программе приняли участие 30 участников в возрасте от 32 до 61 года с признаками возрастных изменений кожи, которые подписали добровольное информированное согласие на участие в программе. Все пациенты (N=30/30, 100%) полностью завершили участие в наблюдательной программе в установленные сроки согласно плану наблюдательной программы.

По результатам корнеометрии в динамике от 1-го к 3-му визиту уровень гидратации кожи повысился на 13,1%. Интенсивность эритемы снизилась на 7,3%, а пигментации – на 28,8%. По результатам себуметрии в динамике от 1-го к 3-му визиту было зарегистрировано снижение уровня кожного сала на 11,1%. Также определялось снижение уровня ТЭПВ от 1-го к 3-му визиту на 40% и повышение уровня эластичности кожи на 20,8%. На фоне отмены наружных средств динамика средних значений показателя эластичности кожи в группе наблюдения от 3-го к 4-му визиту составила +5,5%, общее повышение уровня эластичности за все время наблюдения составило +28%. Подробная характеристика показателей эпидермального барьера представлена на рис. 1.

На момент последнего визита удовлетворенность от применения наружных средств, по данным индекса TTSl-10, составила 18,6 балла (от 15 до 20) из 20, что соответствует высокой субъективной оценке опыта применения лечебной косметики.

■ ОБСУЖДЕНИЕ

В научной литературе предлагаются различные молекулярные основы, которые полностью раскрывают механизм патофизиологии старения кожи. Этот процесс

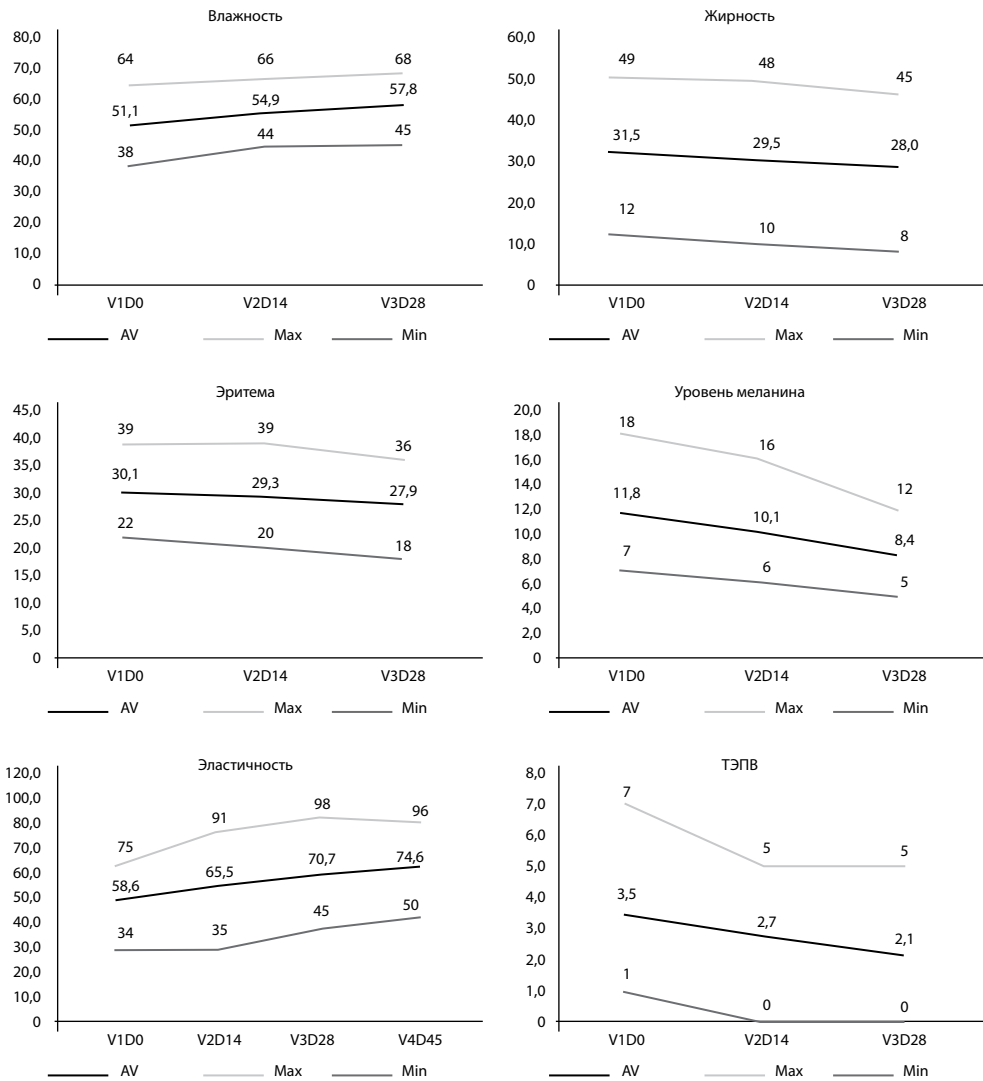


Рис. 1. Результаты аппаратной оценки показателей эпидермального барьера у добровольцев на фоне нанесения сыворотки и крема с циклоастренолом
Fig. 1. Results of assessment of epidermal barrier in participants during usage of topical serum and cream containing Cycloastragenol

можно объяснить теорией клеточного старения или нарушением способности клеток восстанавливать ДНК и потерей теломер, точечными мутациями внеядерной митохондриальной ДНК, окислительным стрессом либо аномалиями в хромосомах, мутациями отдельных генов, снижением уровня сахара, хроническим воспалением и многим другим. Исследования показывают, что основными причинами старения кожи являются внешние факторы, и только 3% факторов старения связаны с внутренними процессами [16].

Активаторы теломеразы (фермента, восстанавливающего теломеры на ДНК соматических клеток) могут защищать теломеры от окислительного стресса, который в большей мере способствует их ускоренному сокращению и, соответственно, более стремительному старению клеток. Среди веществ с подобными свойствами можно выделить CAG (высокоочищенная фракция экстракта корня астрагала). За счет способности индуцировать активность теломеразы напрямую данная молекула замедляет процессы старения на клеточном уровне. Доказательная база эффективности активаторов теломеразы в качестве anti-age терапии представлена рядом проведенных проспективных исследований [17–19].

В статье Tsoukalas D. et al. (2019) авторы представили данные о влиянии различных anti-age молекул на активность теломеразы на примере мононуклеарных клеток крови человека *in vivo*. Так, по результатам проведенного исследования было установлено, что астрагал в 4,3 раза увеличивает активность теломеразы, что позволяет рассматривать его в качестве перспективного активного компонента в вопросах коррекции возрастных изменений кожи и других заболеваний, ассоциированных со старением [20].

Сейчас разработано множество наружных косметических средств, в состав которых входит большое количество полезных активных компонентов, повышающих метаболизм тканей.

Целесообразно обратить особое внимание на циклоастрегенол – антиоксидант и продукт гидролиза основного действующего вещества *Astragalus membranaceus* Бунге (максимальная концентрация достигает до 0,5% от сухого веса растения в возрасте 4–5 лет). Бунге – это растение, используемое в традиционной китайской медицине (ТКМ), обладающее известным адаптогенным действием («тонизирующим Ци»). Астрагал перепончатый Бунге используется в ТКМ более 2000 лет и сегодня встречается в составе растительных препаратов. Известно, что он укрепляет иммунитет, действует как мочегонное средство и гепатопротектор, а также обладает антивозрастными, антистрессовыми, антигипертензивными и антибактериальными свойствами [21]. Установлено, что CAG значительно снижает уровень индуцированных УФ-В матричных металлопротеиназ-1, -9, -13 и выработку активных форм кислорода, а также повышает жизнеспособность клеток и может регулировать уровень коллагена I в клетках, поврежденных H_2O_2 . Кроме того, CAG эффективно повышает уровень гиалуроновой кислоты и экспрессию факторов увлажнения кожи (филаггрина и серинпальмитоилтрансферазы (SPT)) в клетках, поврежденных ультрафиолетовым излучением типа B [22]. Так, по результатам наблюдательной программы было зарегистрировано повышение уровня гидратации кожи, при этом необходимо отметить, что наиболее низкий показатель гидратации в группе наблюдения на 3-м визите находился в пределах референсных значений. Также было отмечено снижение уровней ТЭПВ и интенсивности эритемы на фоне применения средств, что свидетельствует об их противовоспалительных свойствах. Эти показатели также обратно пропорциональны уровню гидратации кожи. Примечательно, что в рамках исследования было зарегистрировано повышение уровня эластичности кожи, что клинически отражалось в виде исчезновения мелких морщин (рис. 2).

Также в рамках наблюдательной программы клинический контроль за эффективностью применения сыворотки и крема проводили с помощью негативных

изображений для более детальной визуализации динамики состояния мимических морщин (рис. 3).

Результаты проведенной наблюдательной программы по оценке применения сыворотки и крема для лица подтвердили положительное влияние исследуемых

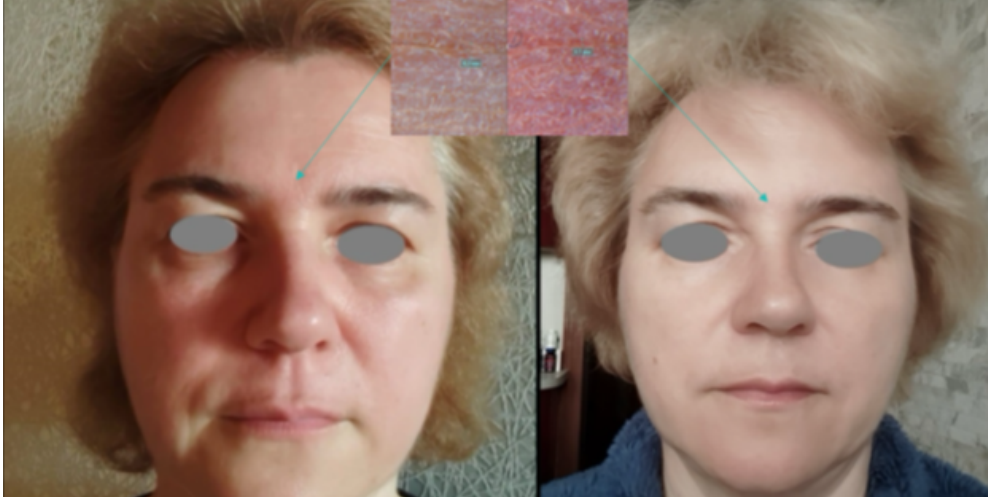

Рис. 2. Клинический пример применения сыворотки и крема с содержанием циклоастратегенола и других активных компонентов в течение 28 дней. Представлена динамика от 1-го к 3-му визиту. Клинически определяется частичное разрешение мимических морщин, что также подтверждено дерматоскопически

Fig. 2. A clinical example of using a serum and cream containing cycloastragenol and other active ingredients for 28 days. The results from visit 1 to visit 3 are presented. Clinical findings revealed partial resolution of expression wrinkles, which was also confirmed dermatologically

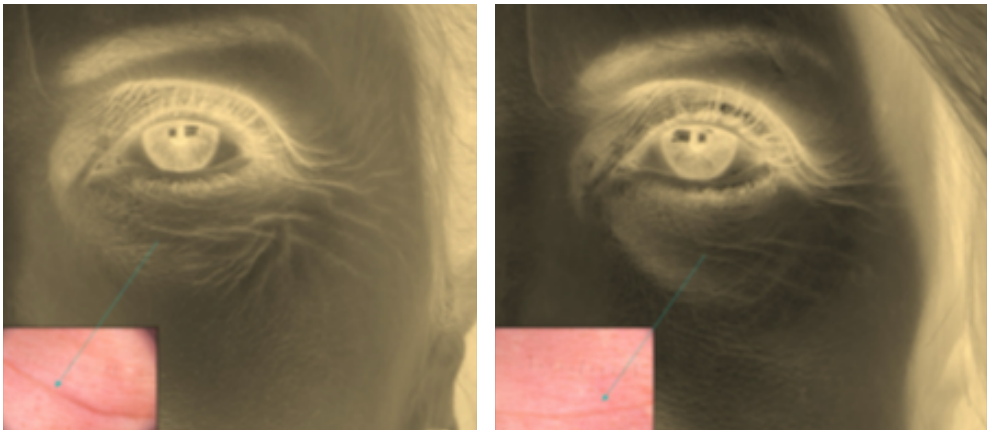

Рис. 3. Инверсное изображение периорбитальной зоны участницы наблюдательной программы. От 1-го к 3-му визиту визуализируется сглаживание мимических морщин в зоне с наиболее тонким эпидермисом и дермой

Fig. 3. Inverted image of the periorbital area of a participant in the observational program. From visits 1 to 3, smoothing of expression wrinkles is visualized in the area with the thinnest epidermis and dermis

наружных средств на показатели эпидермального барьера и клинические проявления старения кожи благодаря активным компонентам в составе (см. таблицу).

Таким образом, антивозрастные активные компоненты в составе исследуемых наружных средств позволяют в краткие сроки модифицировать состояние кожи и частично повернуть вспять старение кожи. По результатам проведенной наблюдательной программы были зарегистрированы следующие полезные действия сыворотки и крема: противовоспалительное, увлажняющее, коллагенстимулирующее, осветляющее, антивозрастное, восстанавливающее эластичность кожи.

Важно отметить, что по результатам применения средств была зарегистрирована высокая субъективная удовлетворенность от их применения среди добровольцев.

Активные компоненты исследуемых сыворотки и крема*
Active components of serum and cream*

Активные компоненты крема	Действие
Циклоастренол (CAG)	Антиоксидант, замедляет преждевременное старение клеток, поддерживает функциональные характеристики молодой кожи, эластичность и плотность благодаря активации фермента теломеразы
Pentapeptide-6	Обладает лифтинг-эффектом, улучшает эластичность и упругость кожи, стимулирует выработку собственного коллагена и гиалуроновой кислоты
Смесь гиалуроновых кислот разной молекулярной массы и бетаин	Увлажняет и повышает эластичность кожи
Экстракт листьев лакричника и комплекс керамидов и сфинголипидов	Обеспечивают мягкость и шелковистость кожи, поддерживают ее защитные функции, оказывают влагосберегающее действие
Экстракт семян тригонеллы	Обладает влагосберегающим действием, ускоряет процесс регенерации кожи, способствует уменьшению морщин и улучшению общего тонуса
Гидролизированные листья рукколы	Стимулируют выработку глутатиона, который блокирует действие радикалов, обеспечивая защиту клеток от повреждений
Активные компоненты сыворотки	Действие
Циклоастренол (CAG)	Является антиоксидантом, оказывает омолаживающее действие
Пальмитоил Пентапептид Байкалин	Обеспечивают лифтинг-эффект, улучшают текстуру кожи, повышают эластичность и уменьшают морщины благодаря активации синтеза собственного коллагена и эластина
Полисахариды из смолы персикового дерева	Образуют трехмерную сетку на коже, создавая эффект лифтинга
Смесь фосфолипидов и сфинголипидов	Способствует восстановлению естественного барьера эпидермиса, предотвращает потерю влаги
Экстракт листьев розмарина	Оказывает влагосберегающее действие и снижает отечность
Гиносапонины экстракта гиностеммы в сочетании с полифенолами экстракта ладанника и L-глутамином	Повышают устойчивость кожи к воздействию внешних условий, ускоряют процесс регенерации

Примечание: * состав исследуемых наружных средств предоставлен производителем.

■ ВЫВОДЫ

Применение сыворотки и крема с содержанием САГ для лица оказывает выраженное антивозрастное воздействие, которое было подтверждено как клинически, так и с помощью аппаратных методов оценки показателей эпидермального барьера. За 28 дней применения комплекса исследуемых наружных средств у добровольцев повысился уровень гидратации кожи на 13,1%, эластичности – на 20,8%, снизилась интенсивность эритемы и пигментации на 7,3% и 28,8% соответственно, снизился уровень ТЭПВ на 40% и уменьшилось количество себума на 11,1%. Также при клинической оценке наблюдалось частичное исчезновение мелких мимических морщин. Описанные действия исследуемых средств отразились в высокой оценке субъективной удовлетворенности добровольцев от их применения.

Таким образом, комплексное применение сыворотки и крема с САГ в составе дает значительный антивозрастной эффект, видимый внешне и действующий на внутрисклеточном уровне.

■ ЛИТЕРАТУРА/REFERENCES

1. Dziechciaz M, Filip R. Biological psychological and social determinants of old age: bio-psycho-social aspects of human aging. *Ann Agric Environ Med.* 2014;21(4):835–8. doi: 10.5604/12321966.1129943
2. Escoffier C, de Rigal J, Rochefort A, et al. Age-related mechanical properties of human skin: an in vivo study. *J Invest Dermatol.* 1989;93:353–7. doi: 10.1111/1523-1747.ep12280259
3. *Geriatrics. National Guide, 2nd edition, revised and supplemented.* Ed by Absalyamov RI, Andreeva EA, Barinova AN, et al. Moscow: GEOTAR-Media; 2023. 720 p. (In Russ.). doi: <https://doi.org/10.33029/9704-7109-8GNR-2023-1-720>
4. Shay JW, Wright WE. Hayflick, his limit, and cellular ageing. *Nat Rev Mol Cell Biol.* 2000 Oct;1(11):72–6. doi: 10.1038/35036093
5. Jadoon S, Karim S, Bin Asad MH, et al. Anti-Aging Potential of Phytoextract Loaded-Pharmaceutical Creams for Human Skin Cell Longevity. *Oxid Med Cell Longev.* 2015;2015:709628. doi: 10.1155/2015/709628
6. Burylina OM, Karpova AV. (2018) *Cosmetology: clinical guidelines.* Moscow: GEOTAR-Media. ISBN 978-5-9704-4386-6.
7. Gruber F, Marchetti-Deschmann M, Krenslöhner C, et al. The Skin Epilipidome in Stress, Aging, and Inflammation. *Front Endocrinol (Lausanne).* 2021 Jan 21;11:607076. doi: 10.3389/fendo.2020.607076
8. Curtis R, Geesaman BJ, DiStefano PS. Ageing and metabolism: Drug discovery opportunities. *Nat Rev Drug Discov.* 2005;4(7):569–580. doi: 10.1038/nrd1777
9. Makrantonaki E, Zouboulis CC, Williams J. Characteristics and pathomechanisms of endogenously aged skin. *Dermatology.* 2007;214(4):352–360. doi: 10.1159/000100890
10. Bernstein EF, Chen YQ, Kopp JB, et al. Long-term sun exposure alters the collagen of the papillary dermis. Comparison of sun-protected and photoaged skin by northern analysis, immunohistochemical staining, and confocal laser scanning microscopy. *J Am Acad Dermatol.* 1996;34(2 Pt 1):209–218. doi: 10.1016/S0190-9622(96)80114-9
11. Zaslavsky D., Taganov A., Kozlova D. (2025) Anti-Age Potential of Dermatocosmetics. Results of the Observational Program. *Dermatovenereology Cosmetology.* Vol. 11, № 3. – pp. 286–294. – DOI 10.34883/PI.2025.11.3.013
12. Leyden JJ. Clinical features of ageing skin. *Br J Dermatol.* 1990;122(Suppl. 35):1–3. doi: 10.1111/j.1365-2133.1990.tb16118.x
13. Seité S, Medaiko C, Christiaens F, et al. Biological effects of simulated ultraviolet daylight: A new approach to investigate daily photoprotection. *Photodermatol. Photoimmunol. Photomed.* 2006;22(2):67–77. doi: 10.1111/j.1600-0781.2006.00209.x
14. Piérard-Franchimont C, Letawe C, Goffin V, et al. Skin water-holding capacity and transdermal estrogen therapy for menopause: A pilot study. *Maturitas.* 1995;22(2):151–154. doi: 10.1016/0378-5122(95)00924-A
15. Phillips TJ, Demircay Z, Sahu M. Hormonal effects on skin ageing. *Europe PMC.* 2001;17(4):661–672. doi: 10.1016/s0749-0690(05)70092-6
16. Zaslavsky D., Sydikov A., Taganov A. *Dermatoses of the face: An illustrated guide for doctors.* Moscow: GEOTAR-Media, 2025. 560 p. doi: 10.33029/9704-9061-7-DLI-2025-1-560
17. Harley CB, Futcher AB, Greider CW. Telomeres shorten during ageing of human fibroblasts. *Nature.* 1990 May 31;345(6274):458–60. doi: 10.1038/345458a0
18. Jiang Y, Zhou Y, Wang Y, et al. Telomerase dynamics in stem cells: Unraveling the molecular nexus of cellular aging and regeneration. *Ageing Res Rev.* 2025 Dec;112:102853. doi: 10.1016/j.arr.2025.102853
19. Campisi J, d'Adda di Fagnagna F. Cellular senescence: when bad things happen to good cells. *Nat Rev Mol Cell Biol.* 2007 Sep;8(9):729–40. doi: 10.1038/nrm2233
20. Tsoukalas D, Fragkiadaki P, Docea AO, et al. Discovery of potent telomerase activators: Unfolding new therapeutic and anti-aging perspectives. *Mol Med Rep.* 2019 Oct;20(4):3701–3708. doi: 10.3892/mmr.2019.10614
21. Shen CY, Jiang JG, Yang L, et al. Anti-ageing active ingredients from herbs and nutraceuticals used in traditional Chinese medicine: Pharmacological mechanisms and implications for drug discovery. *Br J Pharmacol.* 2017;174:1395–1425. doi: 10.1111/bph.13631
22. Yang MH, Hwang ST, Um JY, et al. Cycloastragenol exerts protective effects against UVB irradiation in human dermal fibroblasts and HaCaT keratinocytes. *J Dermatol Sci.* 2023 Aug;111(2):60–67. doi: 10.1016/j.jdermsci.2023.07.001



Некипелова А.В.¹ ✉, Климкович Н.М.¹, Карлов И.С.²

¹ Институт повышения квалификации специалистов здравоохранения, Хабаровск, Россия

² Управление Роспотребнадзора по Хабаровскому краю, Хабаровск, Россия

Анализ заболеваемости псориазом и ветряной оспой в Хабаровском крае за 10 лет (2010–2019)

Конфликт интересов: не заявлен.

Вклад авторов: концепция и дизайн исследования, сбор материала, обработка, написание текста – Некипелова А.В., Климкович Н.М., Карлов И.С.

Подана: 06.11.2025

Принята: 01.12.2025

Контакты: nekipelova1@gmail.com

Резюме

Введение. В Хабаровском крае (ХК) выявлено статистически достоверное увеличение общей и первичной заболеваемости псориазом, которое оказалось выше, чем в Российской Федерации (РФ) и Дальневосточном федеральном округе (ДФО). Причинами или предполагаемыми триггерными факторами в возникновении псориаза могли быть перенесенные инфекционные заболевания, одно из которых – ветряная оспа. Усредненные показатели заболеваемости ветряной оспой за 10 лет (2010–2019) в 8,8 раза превышают показатели заболеваемости псориазом.

Цель. Провести анализ заболеваемости псориазом и ветряной оспой среди населения Хабаровского края за 10 лет (2010–2019) и выявить возможную зависимость между псориазом и ветряной оспой.

Материалы и методы. Объектом анализа были ежегодные краевые статистические отчеты (форма 2) «Сведения об инфекционных и паразитарных заболеваниях» (статистические материалы за 2010–2019 гг.) Роспотребнадзора; данные форм федерального статистического наблюдения «Ресурсы и деятельность медицинских организаций дерматовенерологического профиля. Заболеваемость инфекциями, передаваемыми половым путем, заразными кожными болезнями и заболеваниями кожи» (статистические материалы за 2010–2019 гг.) Росстата.

Результаты. Изучена заболеваемость псориазом и ветряной оспой среди населения ХК за 10 лет (2010–2019) и выявлена зависимость заболеваемости псориазом и ветряной оспой как одного из предполагаемых средовых триггерных факторов псориаза. Приведены данные о заболеваемости псориазом и ветряной оспой. Даны ежегодные темпы прироста/убыли заболеваемости псориазом и ветряной оспой, их корреляционный анализ (в зависимости от возраста).

Заключение. Между псориазом и ветряной оспой имеется корреляционная связь в зависимости от возраста. Обнаружена умеренная ($r=0,35\pm 0,12$) корреляционная связь между заболеваемостью псориазом и ветряной оспой у детей (от 0 до 14 лет) и слабая ($r=0,23\pm 0,12$) корреляционная связь между заболеваемостью псориазом и ветряной оспой у взрослых (от 18 до 60 лет).

Ключевые слова: псориаз, ветряная оспа, заболеваемость, корреляция

Nekipelova A.¹ ✉, Klimkovich N.¹, Karlov I.²

¹ Postgraduate Institute for Public Health Workers, Khabarovsk, Russia

² Rospotrebnadzor Office for Khabarovsk Krai, Khabarovsk, Russia

Analysis of Psoriasis and Chicken Pox Incidence in Khabarovsk Krai over 10 Years (2010–2019)

Conflict of interest: nothing to declare.

Authors' contribution: the concept and design of research, editing, collecting material, processing, writing text – Nekipelova A., Klimkovich N., Karlov I.

Submitted: 06.11.2025

Accepted: 01.12.2025

Contacts: nekipelova1@gmail.com

Abstract

Introduction. A statistically significant increase in the overall and primary incidence of psoriasis was found in Khabarovsk Krai (KK), which was higher than in the Russian Federation (RF) and the Far Eastern Federal District (FEFD). The causes or suspected triggers for psoriasis may have included previous infectious diseases, one of which is chickenpox. Average chickenpox rates over 10 years (2010–2019) are 8.8 times higher than psoriasis rates.

Purpose. To analyze the incidence of psoriasis and chickenpox among the population of Khabarovsk Krai over 10 years (2010–2019) and identify a possible relationship between psoriasis and chickenpox.

Materials and methods. The analysis included annual regional statistical reports (Form 2) "Information on Infectious and Parasitic Diseases" (statistical materials for 2010–2019) of Rospotrebnadzor. Data from the federal statistical monitoring forms "Resources and Activities of Dermatovenereological Medical Organizations. Incidence of Sexually Transmitted Infections, Contagious Skin Diseases, and Skin Conditions" (statistics for 2010–2019) of Rosstat.

Results. The incidence of psoriasis and chickenpox among the population of Khabarovsk Krai over 10 years (2010–2019) was studied, and correlations between the incidence of psoriasis and chickenpox were identified, with chickenpox being one of the putative environmental triggers for psoriasis. Data on the incidence of psoriasis and chickenpox are presented. Annual rates of increase/decrease in the incidence of psoriasis and chickenpox are presented, along with a correlation analysis of their incidence with psoriasis (depending on age) in the population, including urban and rural areas.

Conclusion. There is a correlation between psoriasis and chickenpox depending on age. A moderate correlation ($r=0.35\pm 0.12$) was found between the incidence of psoriasis and chickenpox in children (aged 0–14 years) and a weak correlation ($r=0.23\pm 0.12$) between the incidence of psoriasis and chickenpox in adults (aged 18–60 years).

Keywords: psoriasis, chickenpox, incidence, correlation

■ ВВЕДЕНИЕ

Псориаз – хроническое иммуноассоциированное заболевание мультифакториальной природы с доминирующим значением в развитии генетических факторов, характеризующееся ускоренной пролиферацией кератиноцитов, нарушением их дифференцировки, дисбалансом между провоспалительными и противовоспалительными цитокинами, с частыми патологическими изменениями опорно-двигательного аппарата [1].

Псориаз – не локальное поражение кожи, а хронический вялотекущий системный воспалительный процесс. Сегрегационный анализ распределения пациентов в семьях свидетельствует о мультифакториальном наследовании псориаза, при этом генетический и средовой компоненты составляют соответственно 60–70% и 30–40% [2].

Высокая распространенность псориаза в человеческой популяции подчеркивает актуальность проблемы лечения пациентов с данной патологией. В связи с этим псориаз представляет серьезную медико-социальную проблему. Этому способствуют: накопление генетических мутаций, неблагоприятная социально-экономическая ситуация, стрессы и региональные экологические проблемы.

В Хабаровском крае (ХК) выявлено статистически достоверное увеличение общей и первичной заболеваемости псориазом, которая оказалась выше, чем в Российской Федерации (РФ) и Дальневосточном федеральном округе (ДФО) [3–5]. Причинами или предполагаемыми триггерными факторами псориаза могли быть перенесенные инфекционные заболевания. В некоторых случаях именно инфекционные заболевания становятся толчком для первого появления псориазических высыпаний. В сезон простудных заболеваний у пациентов с псориазом увеличивается частота рецидивов.

По данным анамнеза, среди перенесенных заболеваний у пациентов с псориазом имеют место детские инфекции (ветряная оспа и др.), на которые обычно не обращают внимания, так как все дети болеют детскими инфекциями. Тем не менее из клинической практики известно, что ветряная оспа встречается у пациентов с псориазом [6]. Усредненные показатели заболеваемости ветряной оспой за 10 лет (2010–2019) в 8,8 раза превышают показатели заболеваемости псориазом.

Ветряная оспа (Chickenpox) – острая вирусная инфекция, вызываемая ДНК-содержащим вирусом ветряной оспы (*Varicella Zoster*, или VZV-инфекция), относится к семейству герпесвирусов, подсемейство альфавирусов 3-го типа, и является возбудителем 2 различных по клинике заболеваний – ветряной оспы и опоясывающего лишая (*Herpes Zoster*). Вирус легко передается от больного человека к здоровому, поэтому подавляющая часть взрослого населения имеет иммунитет после перенесенной ранее первичной инфекции – ветряной оспы. После выздоровления возбудитель остается в организме и длительно персистирует в сенсорных ганглиях, может активироваться вследствие стресса, ослабления иммунитета или при других различного рода иммунологических нарушениях. Активация латентного вируса, которая может происходить спустя десятилетия, приводит к развитию опоясывающего лишая. По аксонам вирионы мигрируют в кожу в пределах одного или нескольких дерматомов, где и проявляются характерными высыпаниями на коже [7, 8].

Но опоясывающий лишай развивается не у всех пациентов, перенесших ветряную оспу. Возможно, что вирус *Varicella Zoster* может вызывать напряженность

иммунитета и реализоваться не только в Herpes Zoster, но и в другие заболевания. Например, у пациентов с генетической предрасположенностью к псориазу VZV-инфекция, возможно, может служить одним из факторов неконтролируемой пролиферации кератиноцитов, выступать в качестве триггера манифестации и хронизации аутоиммунного воспалительного псориатического процесса. У пациентов с псориазом ветряная оспа регистрируется как перенесенное заболевание.

■ ЦЕЛЬ ИССЛЕДОВАНИЯ

Провести анализ заболеваемости псориазом и ветряной оспой среди населения Хабаровского края за 10 лет (2010–2019) и выявить возможную зависимость между псориазом и ветряной оспой.

■ МАТЕРИАЛЫ И МЕТОДЫ

Объектом анализа были ежегодные краевые статистические отчеты (форма 2) «Сведения об инфекционных и паразитарных заболеваниях» (статистические материалы за 2010–2019 гг.) Роспотребнадзора; данные форм федерального статистического наблюдения «Ресурсы и деятельность медицинских организаций дерматовенерологического профиля. Заболеваемость инфекциями, передаваемыми половым путем, заразными кожными болезнями и заболеваниями кожи» (статистические материалы за 2010–2019 гг.) Росстата. Из приведенных статистических сборников брались для анализа абсолютные значения заболеваемости населения ветряной оспой и псориазом по возрасту. Для определения тенденции сравнивались 2 пятилетних периода: 2010–2014 гг. и 2015–2019 гг. Показатели заболеваемости рассчитывались на 100 тыс. соответствующего населения по данным Росстата. Были использованы методы вариационного и корреляционного анализа [9].

■ РЕЗУЛЬТАТЫ

При анализе заболеваемости псориазом и ветряной оспой среди населения ХК за период 2010–2019 гг. выяснилось, что заболеваемость псориазом и ветряной оспой повысилась. Усредненные показатели заболеваемости за этот период составили: псориазом – $82,45 \pm 3,0$, ветряной оспой – $722,22 \pm 5,94$ случая на 100 тыс. населения, что в 8,8 раза больше (табл. 1).

Заболеваемость населения ветряной оспой в ХК за период 2010–2019 гг. достоверно повысилась с $690,9 \pm 7,15$ до $753,4 \pm 7,5$ случая на 100 тыс. населения ($t=6,0$; $p<0,001$). При сравнении 2 пятилетних интервалов за 2010–2014 гг. и 2015–2019 гг. наблюдалось повышение заболеваемости ветряной оспой в 1,09 раза (табл. 2).

Таблица 1
Анализ усредненных показателей заболеваемости псориазом и ветряной оспой среди всего населения ХК за 2010–2019 гг.

Table 1
Analysis of average incidence rates of psoriasis and chickenpox among the entire population of Khabarovsk Krai for 2010–2019

Нозологические формы	Псориаз	Ветряная оспа
Заболеваемость	$82,45 \pm 3,0$	$722,22 \pm 5,94$
Распространенность	$217,94 \pm 2,3$	–

Таблица 2
Усредненные показатели заболеваемости ветряной оспой в ХК в зависимости от возраста

Возраст	Ветряная оспа	Ветряная оспа	t	p
	2010–2014 гг.	2015–2019 гг.		
Всего	690,9±7,15	753,4±7,5	t=6,0	p<0,001
Дети (0–14 лет)	4089,6±43,54	3990,6±40,47	t=-1,7	p>0,05
Подростки (15–17 лет)	805,1±45,87	560,4±39,69	t=-4,0	p<0,001
Взрослые (18–60 лет)	46,0±2,05	53,1±2,24	t=2,3	p<0,001

В зависимости от возраста заболеваемость ветряной оспой в ХК снизилась у детей (0–14 лет) с 4089,6±43,54 до 3956,4±40,47 (t=-1,7; p>0,05); у подростков (15–17 лет) достоверно снизилась с 805,1±45,87 до 560,4±39,69 (t=-4,0; p<0,001) и достоверно повысилась у взрослых (пациентов трудоспособного возраста, 18–60 лет) с 46,0±2,05 до 53,1±2,24 (t=2,3; p<0,001).

Усредненные показатели заболеваемости псориазом и ветряной оспой в ХК на 100 тыс. населения по годам за 2010–2019 гг. представлены на рис. 1. Наиболее высокие показатели заболеваемости ветряной оспой (821,2; 833,4; 927,9) отмечались в 2011, 2016, 2018 гг. соответственно, а наиболее низкие (548,1; 534,9) – в 2012, 2017 гг.

Усредненные показатели заболеваемости псориазом и ветряной оспой по возрасту (0–14 лет) среди населения ХК на 10 тыс. населения соответствующего возраста за 2010–2019 гг. представлены на рис. 2. Наиболее высокие показатели заболеваемости ветряной оспой (5043,2; 4459,4; 9411,7) отмечались в 2011, 2013, 2018 гг. соответственно, а наиболее низкие (3252,3; 2785,8; 3704,0) – в 2012, 2017, 2019 гг. соответственно.

Усредненные показатели заболеваемости псориазом и ветряной оспой по возрасту 15–17 лет среди населения ХК на 100 тыс. населения соответствующего возраста за 2010–2019 гг. представлены на рис. 3. Наиболее высокие показатели заболеваемости

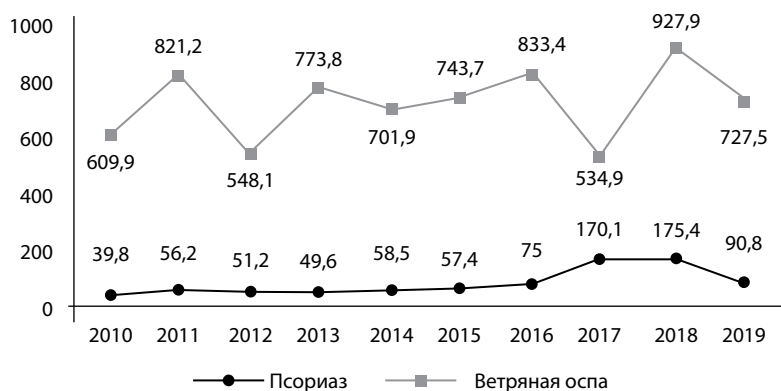


Рис. 1. Усредненные показатели заболеваемости псориазом и ветряной оспой в ХК на 100 тыс. населения по годам за 2010–2019 гг.

Fig. 1. Average incidence rates of psoriasis and chickenpox in Khabarovsk Krai per 100,000 people by year for 2010–2019

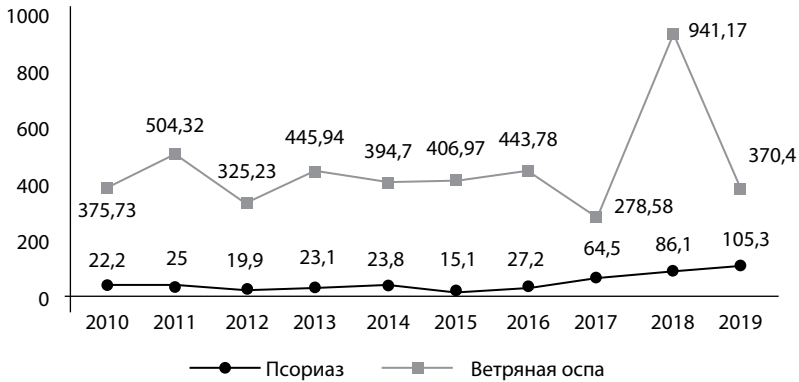


Рис. 2. Усредненные показатели заболеваемости псориазом и ветряной оспой по возрасту (0–14 лет) среди населения ХК на 10 тыс.* населения соответствующего возраста за 2010–2019 гг.
Fig. 2. Average incidence rates of psoriasis and chickenpox by age (0–14 years) among the Khabarovsk Krai population per 10,000 people of the corresponding age for 2010–2019

Примечание: * заболеваемость ветряной оспой уменьшена в 10 раз (на графике).

ветряной оспой (913,3; 905,5) отмечались в 2011, 2013 гг. соответственно, а наиболее низкие (609,8; 396,4; 519,6) – в 2015, 2017, 2019 гг. соответственно.

Усредненные показатели заболеваемости псориазом и ветряной оспой по возрасту (18–60 лет) среди населения ХК на 100 тыс. населения соответствующего возраста за 2010–2019 гг. представлены на рис. 4. Наиболее высокие показатели заболеваемости ветряной оспой (75,8; 84,7; 86,1) отмечались в 2013, 2016, 2018 гг. соответственно, а наиболее низкие (50,3; 54,5) – в 2012, 2017 гг. соответственно.

В табл. 3 и на рис. 5 показано, что в ХК за 2010–2019 гг. выявлен наибольший ежегодный прирост заболеваемости ветряной оспой – 1,64%; 1,19. В зависимости от

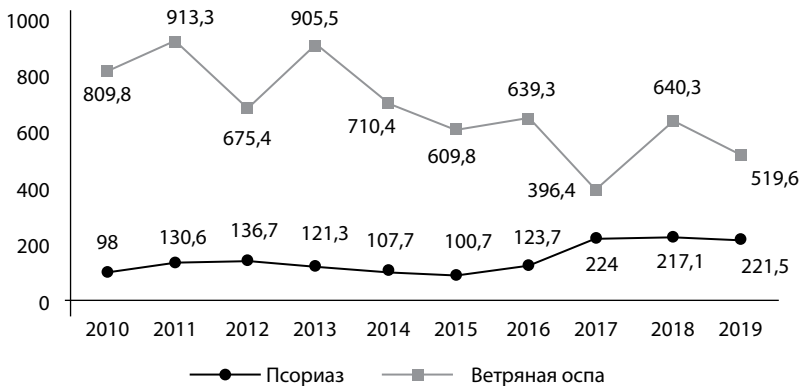


Рис. 3. Усредненные показатели заболеваемости псориазом и ветряной оспой по возрасту (15–17 лет) среди населения ХК на 100 тыс. населения соответствующего возраста за 2010–2019 гг.
Fig. 3. Average incidence rates of psoriasis and chickenpox by age (15–17 years) among the Khabarovsk Krai population per 100,000 people of the corresponding age for 2010–2019

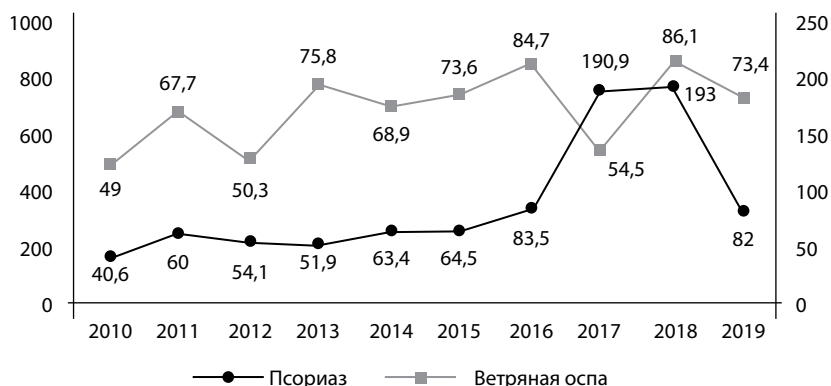


Рис. 4. Усредненные показатели заболеваемости псориазом и ветряной оспой по возрасту (18–60 лет) среди населения ХК на 100 тыс. населения соответствующего возраста за 2010–2019 гг.
Fig. 4. Average incidence rates of psoriasis and chickenpox by age (18–60 years) among the population of Khabarovsk Krai per 100,000 people of the corresponding age for 2010–2019

Таблица 3
Прирост/убыль заболеваемости псориазом и ветряной оспой по возрасту среди населения ХК за 2010–2019 гг.

Table 3
Increase/Decrease in the incidence of psoriasis and chickenpox by age among the population of Khabarovsk Krai for 2010–2019

Возраст	Псориаз		Ветряная оспа	
	%	2019/2010	%	2019/2010
Всего	14,27	2,2	1,64	1,19
Дети (0–14 лет)	20,63	4,75	-0,68	0,99
Подростки (15–17 лет)	8,81	2,26	-6,06	0,64
Взрослые (18–60 лет)	12,61	1,57	2,87	1,41

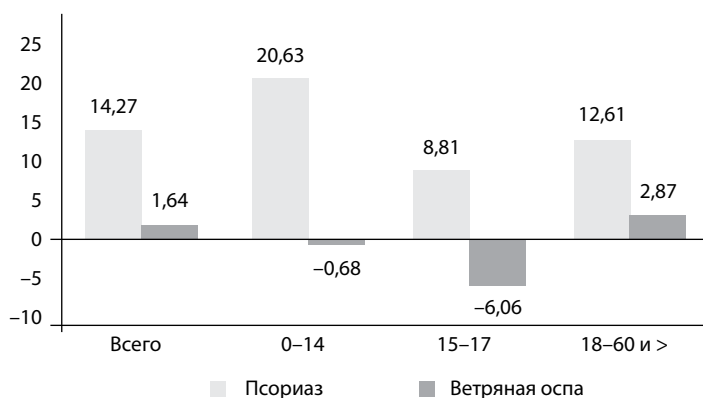


Рис. 5. Ежегодный прирост/убыль заболеваемости псориазом и ветряной оспой по возрасту среди населения ХК за 2010–2019 гг.
Fig. 5. Annual increase/decrease in the incidence of psoriasis and chickenpox by age among the population of Khabarovsk Krai for 2010–2019

Таблица 4
Ежегодный прирост/убыль заболеваемости псориазом и ветряной оспой среди городского и сельского населения ХК за 2010–2019 гг.

Table 4
Annual increase/decrease in the incidence of psoriasis and chickenpox among the urban and rural population of Khabarovsk Krai for 2010–2019

Ежегодный прирост/убыль заболеваемости	Псориаз		Ветряная оспа	
	%	2019/2010	%	2019/2010
Городское население	16,33	2,34	1,67	1,15
Сельское население	1,19	0,83	0,89	1,36

возраста у взрослых трудоспособного возраста (18–60 лет) прирост составил 2,87%; 1,41. Убыль заболеваемости выявлена у детей (0–14 лет) – –0,68% (0,99) и подростков (15–17 лет) – –6,06% (0,64).

В ХК ежегодный прирост заболеваемости ветряной оспой составил среди городского населения 1,67% (1,15), а сельского – 0,89% (1,36) соответственно (табл. 4). Рассмотрены корреляционные связи между заболеваемостью и распространенностью псориаза и ветряной оспы.

Выявлена слабая ($r=0,19\pm 0,11$) корреляционная связь между распространенностью псориаза и ветряной оспы и очень слабая ($r=0,14\pm 0,12$) корреляционная связь между заболеваемостью псориазом и ветряной оспой среди всех обследуемых пациентов в ХК в 2010–2019 гг. (табл. 5).

У детей (0–14 лет) обнаружена умеренная ($r=0,35\pm 0,12$) корреляционная связь между заболеваемостью псориазом и ветряной оспой и слабая отрицательная ($r=-0,23\pm 0,11$) корреляционная связь между распространенностью псориаза и ветряной оспы.

У подростков (15–17 лет) выявлена сильная отрицательная ($r=-0,66\pm 0,09$) корреляционная связь между заболеваемостью псориазом и ветряной оспой и распространенностью ($r=-0,75\pm 0,07$) соответственно.

У взрослых (18–60 лет) обнаружена слабая ($r=0,23\pm 0,12$) корреляционная связь между заболеваемостью псориазом и ветряной оспой и распространенностью псориаза и ветряной оспы ($r=0,32\pm 0,12$) соответственно.

Таблица 5
Корреляционные связи между заболеваемостью и распространенностью псориаза и ветряной оспы (по возрасту) среди населения ХК в 2010–2019 гг.

Table 5
Correlations between the incidence and prevalence of psoriasis and chickenpox (by age) among the population of the Khabarovsk region from 2010 to 2019

Возраст	Корреляция между заболеваемостью псориазом и ветряной оспой	Корреляция между распространенностью псориаза и ветряной оспы
Всего	$r=0,14\pm 0,12$, очень слабая	$r=0,19\pm 0,11$, слабая
Дети (0–14 лет)	$r=0,35\pm 0,12$, умеренная	$r=-0,23\pm 0,11$, слабая отрицательная
Подростки (15–17 лет)	$r=-0,66\pm 0,09$, сильная отрицательная	$r=-0,75\pm 0,07$, сильная отрицательная
Взрослые (18–60 лет)	$r=0,23\pm 0,12$, слабая	$r=0,32\pm 0,12$, слабая

■ ОБСУЖДЕНИЕ

Существует небольшое количество работ, посвященных взаимосвязи между псориазом и ветряной оспой (Ito T, Furukawa F., 2000; Veraldi S, Lunardon L, Dassoni F. 2009; Kokolakis GP, Ioannidou D, Cholongitas E, Krüger-Krasagakis S. 2010; Leung AK, Barankin B, Lam JM, Leong KF, 2023) [10–13].

По данным искусственного интеллекта, а также в обзоре литературы о ветряной оспе и псориазе сообщается, что ветряная оспа непосредственно не вызывает псориаз, но инфекция, вызванная вирусом ветряной оспы (VZV-инфекция), может стать причиной развития псориаза у людей, которые генетически предрасположены к этому заболеванию.

Псориатические поражения, особенно каплевидный псориаз, могут появляться на участках, где были очаги ветряной оспы, – явление, известное как феномен Кебнера. В некоторых редких случаях VZV-инфекция может спровоцировать тяжелые формы псориаза, такие как генерализованный пустулезный псориаз.

В нашем исследовании мы изучали потенциально возможную взаимосвязь между заболеваемостью населения псориазом и ветряной оспой в ХК за 10 лет (2010–2019) как один из триггерных факторов, по данным официальной статистики, так как у пациентов с псориазом ветряная оспа регистрируется как одно из перенесенных заболеваний.

Мы обратили внимание на то, что у пациентов с псориазом в анамнезе среди перенесенных заболеваний регистрируются детские инфекции (одна из которых – ветряная оспа). Это явилось причиной для данного исследования – проанализировать взаимосвязь заболеваемости псориазом и ветряной оспой, учитывая рост заболеваемости псориазом в регионе.

Возможно, что альфагерпесвирус человека 3 (VZV-инфекция) вызывает напряженность иммунитета у пациентов с генетической предрасположенностью к псориазу, служит одним из средовых факторов, ведущих к неконтролируемой пролиферации кератиноцитов, и выступает в качестве триггеров манифестации и хронизации аутоиммунного воспалительного псориатического процесса.

Заболеваемость населения ветряной оспой в ХК за период 2010–2019 гг. достоверно повысилась с $690,9 \pm 7,15$ до $753,4 \pm 7,5$ случая на 100 тыс. населения ($t=6,0$; $p<0,001$) в целом и у взрослых (18–60 лет) с $46,0 \pm 2,05$ до $53,1 \pm 2,24$ ($t=2,3$; $p<0,001$).

При сравнении 2 пятилетних интервалов – 2010–2014 гг. и 2015–2019 гг. наблюдалось повышение заболеваемости ветряной оспой в 1,09 раза. Наибольший ежегодный прирост заболеваемости ветряной оспой – 1,64% (1,19). В зависимости от возраста у взрослых (18–60 лет) прирост составил 2,87% (1,41). В ХК ежегодный прирост заболеваемости ветряной оспой составил среди городского населения 1,67% (1,15), а сельского – 0,89% (1,36) соответственно.

Среди всех обследованных пациентов населения ХК в 2010–2019 гг. выявлена слабая ($r=0,19 \pm 0,11$) корреляционная связь между распространенностью псориаза и ветряной оспы и очень слабая ($r=0,14 \pm 0,12$) корреляционная связь между заболеваемостью псориазом и ветряной оспой.

У детей (0–14 лет) обнаружена умеренная ($r=0,35 \pm 0,12$) корреляционная связь между заболеваемостью псориазом и ветряной оспой и слабая отрицательная ($r=-0,23 \pm 0,11$) корреляционная связь между распространенностью псориаза и ветряной оспы.



У взрослых (18–60 лет) обнаружена слабая ($r=0,23\pm 0,12$) корреляционная связь между заболеваемостью псориазом и ветряной оспой и распространенностью псориаза и ветряной оспы ($r=0,32\pm 0,12$) соответственно. Найдена зависимость между изучаемыми переменными. Выявлено, что действительно существует корреляционная связь между псориазом и ветряной оспой в зависимости от возраста. Считаем, что взаимосвязь между псориазом и ветряной оспой, возможно, один из средовых триггерных факторов, повлиявших на увеличение заболеваемости псориазом в ХК за 2010–2019 гг.

■ ЗАКЛЮЧЕНИЕ

Между псориазом и ветряной оспой имеется корреляционная связь в зависимости от возраста. Обнаружена умеренная ($r=0,35\pm 0,12$) корреляционная связь между заболеваемостью псориазом и ветряной оспой у детей (от 0–14 лет) и слабая ($r=0,23\pm 0,12$) корреляционная связь между заболеваемостью псориазом и ветряной оспой у взрослых (18–60 лет).

■ ЛИТЕРАТУРА/REFERENCES

1. Clinical guidelines. Psoriasis. ICD 10: L40: year of approval: 2023. Moscow; 2023. 66 p. (in Russian)
2. Butov Yu.S., Skripkin Yu.K., Ivanov O.L., editors. *Dermatovenerology. National guidelines*. Brief edition. Moscow: GEOTAR-Media; 2020. 896 p. Chap. 38. Available at: <https://www.rosmedlib.ru/book/> (accessed October 24, 2025). (in Russian)
3. Nekipelova A.V., Topalov K.P. Dynamics of the prevalence and incidence of psoriasis for the period 2010–2019 in Khabarovsk Krai. *Public Health of the Far East*. 2022;3:30–35. doi: 10.33454/1728-1261-2022-3-30-35. (in Russian)
4. Nekipelova A.V., Topalov K.P., Dubrovina E.A., et al. Features of the incidence of psoriasis in the population of Khabarovsk Krai. In: *XXII All-Russian Congress of Dermatovenerologists and Cosmetologists*: Abstract of scientific papers. Moscow, September 20–23, 2022. Moscow; 2022. P. 8–9. (in Russian)
5. Nekipelova A.V., Topalov K.P. Prevalence and primary incidence of psoriasis in the population of Khabarovsk Krai depending on age according to data from 2010–2019. *Public Health of the Far East*. 2023;4:29–36. doi: 10.33454/1728-1261-2023-4-29-36. (in Russian)
6. Kochergin S.N., Tamrazova O.B., Stadnikova A.S. Psoriasis in children and adolescents. *Pediatrics. Consilium Medicum*. 2016;2:77–81. (in Russian)
7. Shul'zhenko A.E., Shchubelko R.V., Zuikova I.N. *Herpesvirus infections: a modern view of the problem*. Moscow: GEOTAR-Media; 2022. 344 p. (in Russian)
8. Kolesnikova S.M., Chizhova G.V., editors. *Congenital and neonatal chickenpox: information method*. Letter for healthcare professionals. Khabarovsk; 2017. 8 p. (in Russian)
9. Ilyin V.P. Correlation analysis of quantitative data in biomedical research. *Bulletin of the East Siberian Scientific Center SBRAMS*. 2013;92(4):125–150. (in Russian)
10. Veraldi S., Lunardon L., Dassoni F. Guttate psoriasis triggered by chickenpox. *G Ital Dermatol Venereol*. 2009;144(4):501–502.
11. Leung A.K., Barankin B., Lam J.M., et al. Childhood guttate psoriasis: an updated review. *Drugs Context*. 2023;12:2023-8-2. doi: 10.7573/dic.2023-8-2
12. Ito T., Furukawa F. Psoriasis guttate acuta triggered by varicella zoster virus infection. *Eur J Dermatol*. 2000;10(3):226–227.
13. Teng Y., Xie W., Tao X., et al. Infection-provoked psoriasis: Induced or aggravated (Review). *Exp Ther Med*. 2021;21(6):567. doi: 10.3892/etm.2021.9999



Юсубалиев У.А.¹, Тохтаев Г.Ш.¹, Саипова Н.С.¹, Сафаров Х.Х.² ✉, Ашрапходжаева Н.М.¹

¹Ташкентский государственный медицинский университет, Ташкент, Узбекистан

²Чирчикский филиал Ташкентского государственного медицинского университета, Чирчик, Узбекистан

От неспецифической иммуносупрессии к таргетной терапии: критический анализ эволюции лечения вульгарной пузырчатки

Конфликт интересов: не заявлен.

Вклад авторов: сбор и обработка материала – Тохтаев Г.Ш., Ашрапходжаева Н.М.; написание текста – Юсубалиев У.А.; редактирование – Саипова Н.С., Сафаров Х.Х.

Финансирование: исследование не имело спонсорской поддержки.

Подана: 25.11.2025

Принята: 05.12.2025

Контакты: daler.1989@hotmail.com

Резюме

Вульгарная пузырчатка (ВП) – это тяжелое заболевание аутоиммунной этиологии, клинически характеризующееся образованием дряблых, вялых пузырей, которые образуются на видимо не измененной коже и нередко на слизистых оболочках. Основным методом терапии вульгарной пузырчатки по-прежнему остаются системные глюкокортикостероидные препараты (ГКС). До открытия эры глюкокортикостероидов такие пациенты были обречены на смерть в течение нескольких месяцев. Основным методом лечения истинной акантолитической пузырчатки являются системные глюкокортикостероиды. Эти препараты назначаются всем пациентам с подтвержденным диагнозом и являются жизненно необходимыми, поэтому абсолютных противопоказаний к их применению не существует. В дополнение к глюкокортикостероидам могут быть рассмотрены альтернативные методы терапии. С развитием фармакологии и медицины, помимо основной терапии кортикостероидами, при лечении пациентов с вульгарной пузырчаткой стали широко использоваться цитостатики, в частности метотрексат. Возможно сочетание различных форм ГКС, включая пролонгированные, такие как Кеналог-40, Дипроспан, Бетаспан-депо. Это позволяет ускорить снижение дозы ГКС до поддерживающей. Однако следует учесть, что вся терапия ВП основана на патогенетическом подходе с учетом состояния пациента и основана на клиническом опыте, квалификации и компетенции лечащего врача. Требуется тщательная разработка способов терапии пациентов с диагнозом «вульгарная пузырчатка», основанных на изучении аутоиммунного патогенеза заболевания.

Ключевые слова: акантолитическая пузырчатка, плазмаферез, иммуноадсорбция, ритуксимаб, заместительная иммунотерапия

Yusubaliyev U.¹, Toxtayev G.¹, Saipova N.¹, Safarov Kh.² ✉, Ashrapxodjayeva N.¹

¹Tashkent State Medical University, Tashkent, Uzbekistan

²Chirchik branch of Tashkent State Medical University, Chirchik, Uzbekistan

From Non-Specific Immunosuppression to Targeted Therapy. Critical Analysis of the Evolution of Therapeutic Pulpurity

Conflict of interest: nothing to declare.

Authors' contribution: collection and processing of materials – Toxtayev G., Ashrapxodjayeva N.; writing of the text – Yusubaliyev U.; editing – Saipova N., Safarov Kh.

Funding: the study did not receive any sponsorship support.

Submitted: 25.11.2025

Accepted: 05.12.2025

Contacts: daler.1989@hotmail.com

Abstract

Pemphigus vulgaris (PV) is a severe autoimmune disease clinically characterized by the formation of flaccid, fragile blisters that appear on seemingly unaffected skin and often on mucous membranes. The primary method of treating pemphigus vulgaris remains systemic glucocorticosteroid (GCS) drugs. Before the advent of the glucocorticosteroid era, such patients were doomed to die within a few months. The main treatment for true acantholytic pemphigus is systemic glucocorticosteroids. These drugs are prescribed to all patients with a confirmed diagnosis and are vitally necessary, so there are no absolute contraindications to their use. In addition to glucocorticosteroids, alternative treatment methods may be considered. With the advancement of pharmacology and medicine, alongside the primary corticosteroid therapy, cytostatics, particularly methotrexate, have become widely used in the treatment of pemphigus vulgaris patients. It is possible to combine various forms of GCS, including long-acting ones such as Kenalog-40, Diprosan, and Betaspan-Depo. This allows for faster reduction of the GCS dose to a maintenance level. However, it should be noted that the entire therapy for PV is based on a pathogenetic approach, taking into account the patient's condition, and relies on the clinical experience, qualifications, and competence of the treating physician. A thorough development of treatment methods for patients diagnosed with pemphigus vulgaris is required, based on the study of the autoimmune pathogenesis of the disease.

Keywords: acantholytic pemphigus, plasmapheresis, immunoabsorption, rituximab, replacement immunotherapy

■ ВВЕДЕНИЕ

Дерматозы, основным характерным клиническим признаком которых является появление пузыря, известны с древних времен. «Греческий» этап развития медицины, когда Гиппократ, Аристотель, Перикл, Геродот, Фидий, Сократ, Аристотель и Платон делали свои научные открытия, нашел отражение и в истории открытия вульгарной пузырчатки. Гиппократ первым из ученых разделил медицину и религии

с философией и указал правильное направление для клинических наблюдений [1, 2]. Также он довольно точно описал несколько дерматологических заболеваний и дал многим из них названия, которые медицина использует и сегодня. Он в красках описал «поражения кожи, которые устрашают взор» и впервые в мире ввел слово «пемфигус» (пузырь) в медицину. Однако то заболевание, на которое ссылался Гиппократ, отличалось от истинной пузырчатки и носило сезонный характер [3, 4]. Н.П. Мансуров в XIX в., опираясь на исследования F. Hebra, акцентировал внимание на том, что слово «пемфигус» означало не только возвышение эпидермиса, но и воздушные полости без жидкости. Интерес представляет и другая трактовка этих слов, такая как «душа» или «дух». Во времена великого массового переселения народов поступательное развитие науки и медицины временно замедлилось, и ее возрождение произошло у арабов, которые смогли перевести на арабский язык научные труды греческих и латинских ученых, включая медицинские, и добавили в науку свои исследования и наблюдения [5, 6]. Так, Абу Али Ибн Сина (Авиценна) писал, что «прыщи на коже бывают водяные, такие как волдыри, и воздушные, например пузырьки и пузыри». До XVI в. считалось, что вульгарная пузырчатка (пемфигус) является особой разновидностью других часто встречающихся дерматозов [7].

До открытия эры глюкокортикостероидов такие пациенты были обречены на смерть в течение нескольких месяцев. Терапия истинной акантолитической пузырчатки базируется на применении системных глюкокортикостероидов, которые назначаются всем пациентам с подтвержденным диагнозом. Ввиду жизненной необходимости данных препаратов абсолютные противопоказания к их применению отсутствуют. Наряду с глюкокортикостероидами возможно использование альтернативных методов лечения, направленных на снижение дозы или преодоление резистентности к глюкокортикостероидам. К таким методам относятся иммуносупрессивные препараты. При наличии показаний в комплексном лечении назначается симптоматическая терапия.

Изучение гормона кортизон, как физиологического, так и биохимического, началось в 20-х гг. XX в. в клинике Майо под руководством 2 ученых: врача-ревматолога Хенша и биохимика Кендалла. В апреле 1929 г. Хенш при лечении пациента с ревматоидным артритом обнаружил быстрый регресс симптомов заболевания, проявившийся при применении кортизона. Наблюдая за улучшением состояния пациентов с диагнозом «ревматизм» во время беременности или после операций Хенш предположил существование определенных химических веществ, непосредственно связанных с корой надпочечников. В 1930-х гг. XX в. научные исследования по выделению и изучению химических компонентов коры надпочечников резко активизировались [8]. В лабораторию Хенша начали в больших объемах поступать ткани надпочечников животного происхождения с чикагских скотобоев. Кендаллу удалось выделить и идентифицировать 6 соединений, которые он обозначил буквами А, В, С, D, E, F. Четыре из них (А, В, E и F), как оказалось, обладали различной степенью физиологической активности. Для дальнейших углубленных исследований были выбраны 2 соединения: А (11-дегидрокортикостерон) и E (кортизон) из-за простоты их химической структуры.

В период Второй мировой войны (1941–1945) в мировой прессе распространились слухи о том, что немецким ученым удалось выделить и использовать экстракты адренкортикостероидов, которые якобы позволяли пилотам летать на больших

высотах, преодолевая гипоксию. Исследования 2 соединений, обозначенных как А и Е, получили приоритетное государственное финансирование. В то время выход кортикостероидов из сырья был крайне низким: из 100 фунтов надпочечников животных удавалось получить всего 80–500 мг кортизона. Из-за этого использование стероидов в исследованиях было сильно ограничено и проводилось преимущественно на мелких животных, а их применение в клинической медицине было запрещено [9].

Несмотря на высокую биологическую активность соединения А у животных, его практическое применение не дало каких-то значимых результатов, в частности при болезни Аддисона. Внимание ученых переключилось на другое соединение – Е, что в дальнейшем привело к его историческому биосинтезу ученым Сареттом из дезоксихолево́й кислоты. После окончания Второй мировой войны правительственное финансирование исследований резко сократилось и производство лекарственных препаратов из надпочечников практически остановилось. Однако Merck продолжила научное сотрудничество с Кендаллом и Хеншем [10].

В 1948 г. соединение Е впервые в мировой медицине было применено у пациентов. Более чем у 30 пациентов, наблюдавшихся в то время в клинике Майо в течение 7 месяцев, были отмечены и зафиксированы «чудесные» эффекты. В 1949 г. Хенш назвал это соединение Е кортизоном. С момента первого анализа на кортизол лабораторные методы количественного определения глюкокортикоидов в настоящее время значительно усовершенствовались и автоматизированы.

■ ПАТОГЕНЕЗ И КОНТЕКСТ ДИФФЕРЕНЦИАЛЬНОЙ ДИАГНОСТИКИ

Вульгарная пузырчатка – это тяжелое заболевание аутоиммунной этиологии, характеризующееся образованием вялых, дряблых пузырей и, после их вскрытия, эрозий на поверхности кожи и слизистых оболочках. Основным методом лечения вульгарной пузырчатки по-прежнему остаются системные глюкокортикостероидные препараты. Однако длительная терапия иммуносупрессорами может привести к иммунодепрессии и развитию вторичных инфекций. Клинически вульгарная пузырчатка проявляется образованием пузырей с тонкой покрывкой и прозрачным содержимым на неизменной коже и слизистых оболочках [11]. У 50–65% пациентов заболевание начинается с поражения слизистых оболочек.

■ СОВРЕМЕННЫЕ ПОДХОДЫ И КРИТИЧЕСКИЙ АНАЛИЗ МЕТОДОВ

С развитием фармакологии и медицины помимо кортикостероидов в лечении вульгарной пузырчатки стали применяться цитостатики, в частности метотрексат. Препарат назначается в комбинации с ГКС или для ускоренного снижения дозы ГКС. Однако длительное применение цитостатиков может привести к серьезным побочным эффектам, а быстрое снижение дозы ГКС – к синдрому отмены. Длительное применение кортикостероидов может вызвать остеопороз, язвенную болезнь, активацию инфекций, сахарный диабет и синдром Иценко – Кушинга [12].

Современные аналитические обзоры подтверждают, что терапевтические стратегии при вульгарной пузырчатке продолжают эволюционировать от неспецифической иммуносупрессии к высокоселективным методам лечения. В частности, в обзоре «*Pemphigus vulgaris*: современные терапевтические опции» подчеркивается важность персонализированного подхода, оптимального выбора комбинаций глюкокортикостероидов и цитостатиков, а также расширенное применение таргетной

терапии, включая ритуксимаб как препарат первой линии у части пациентов. Эти данные согласуются с тенденцией к снижению кумулятивной дозы ГКС и уменьшению частоты лекарственных осложнений, что делает их важными для актуальной клинической практики [13].

Метод плазмафереза, предложенный в 70-х гг. XX в., заключается в удалении из кровотока циркулирующих иммунных комплексов. Процедура требует замещения плазмы пациента свежей донорской плазмой. Эффективность плазмафереза при пузырчатке обусловлена элиминацией IgG и комплексов антиген-антитело. Применение плазмафереза в сочетании с ГКС позволяет достичь полной ремиссии у большинства пациентов и снизить дозу преднизолона. Плазмаферез рекомендуется при тяжелом течении вульгарной пузырчатки и резистентности к терапии ГКС.

Метод экстракорпоральной фотохимиотерапии (фотоферез) представляет собой комбинацию ПУВА-терапии и лейкофереза. Эффективность фотофереза была доказана в 80-х гг. XX в. при лечении Т-клеточных лимфом кожи. Механизм действия фотохимиотерапии основан на инициации апоптоза клеток эпидермиса под воздействием УФ-облучения. При проведении экстракорпорального фотофереза облучаются лейкоциты, сенсibilизированные фотосенсibilизатором. Процедура включает несколько этапов лейкофереза с возвращением эритроцитов и плазмы пациенту. В качестве адъювантной терапии вульгарной пузырчатки рекомендован курс из 4 процедур фотофереза. Показаниями к применению фотохимиотерапии являются резистентность к ГКС-терапии и тяжелое течение пузырчатки. Противопоказаниями являются беременность, непереносимость фотосенсibilизаторов, гепарин-индуцированная тромбоцитопения.

Применение экстракорпорального фотофереза в составе комплексной терапии способствует более быстрому достижению ремиссии, позволяет снизить дозу системных глюкокортикостероидов и уменьшить примерно вдвое частоту побочных эффектов и осложнений, связанных с применением традиционных лекарственных средств. К числу побочных эффектов относятся анемия, тромбоцитопения, гипотония, тахикардия и нарушения функций желудочно-кишечного тракта. Экстракорпоральная фотохимиотерапия зарекомендовала себя как перспективный и еще недостаточно изученный метод вспомогательной (адъювантной) терапии вульгарной пузырчатки, требующий дальнейшего изучения для увеличения его эффективности и широкого внедрения в практику врачей-дерматологов.

Иммуноадсорбция представляет собой один из наиболее изученных, безопасных и эффективных методов лечения аллергических и аутоиммунных заболеваний. Данный метод экстракорпоральной терапии основан на очищении крови с помощью специфических иммуносорбентов. В целом метод иммуноадсорбции представляет собой перспективный подход к лечению пузырчатки, обладающий высокой эффективностью и безопасностью.

Методика лечения данным методом проводится курсами. Первый курс иммуноадсорбции осуществляется ежедневно в первые 3 дня. Рекомендовано проведение 4 курсов каждый месяц для достижения и закрепления терапевтического эффекта.

Однако следует знать и учитывать, что все эти сорбенты способны связывать не только иммуноглобулины, но и некоторые другие белки плазмы крови.

Заместительная иммунотерапия: у пациентов с тяжелыми формами пузырчатки при отсутствии эффекта от применения других препаратов или при резистентности к глюкокортикостероидным препаратам в качестве дополнительной поддерживающей терапии возможно применение внутривенного введения иммуноглобулинов. Несмотря на быстрое наступление улучшения и положительную динамику даже при повторных инфузиях иммуноглобулинов, эффект, как правило, носит нестойкий транзиторный характер.

Биологическая терапия: ритуксимаб в качестве препарата первой линии вульгарной пузырчатки назначают как монотерапию пациентам, у которых имеются абсолютные противопоказания для использования системных ГКС. Также рекомендован пациентам с тяжелым и среднетяжелым течением вульгарной пузырчатки в дополнение к системным ГКС с их постепенным снижением до минимальной поддерживающей дозы или полной отмены, что возможно довольно редко. При отсутствии положительного эффекта от биологической терапии можно порекомендовать пациентам, с самого начала получавшим ритуксимаб и преднизолон, дозу преднизолона увеличить на 50% до 1,5 мг/кг/сут. При лечении пациентов с вульгарной пузырчаткой рекомендовано применение биологических препаратов, в частности ритуксимаба, что позволяет частично заменить системную ГКС-терапию и тем самым способствует устранению серьезных побочных эффектов от применения глюкокортикоидов. Хорошая переносимость пациентами и высокая эффективность биологического препарата ритуксимаба позволяют врачам и пациентам с большим оптимизмом рассматривать общее лечение вульгарной пузырчатки.

Возможно сочетание различных форм ГКС, включая пролонгированные, такие как кеналог-40, дипроспан, бетаспан-депо. Это позволяет ускорить снижение дозы ГКС до поддерживающей. Однако следует учесть, что вся терапия ВП основана на патогенетическом подходе с учетом состояния пациента и основана на клиническом опыте, квалификации и компетенции лечащего врача.

■ ЗАКЛЮЧЕНИЕ

Невзирая на то, что все экстракорпоральные методики терапии вульгарной пузырчатки показали различную эффективность, в качестве дополнительной (адъювантной) терапии по-прежнему осталась необходимость в более глубоких научных исследованиях с целью повышения их клинической безопасности, эффективности. Требуется тщательная разработка способов терапии пациентов с диагнозом «вульгарная пузырчатка», основанных на изучении аутоиммунного патогенеза заболевания. В частности, актуально создание такого высокоселективного иммуносорбента, который будет способен избирательно элиминировать аутоантитела и патогенетически значимые (ЦИК), при этом не захватывать и не удалять иммуноглобулины и иммунные комплексы, которые необходимы организму пациента для нормальной жизнедеятельности, что, в свою очередь, позволит врачам значительно быстрее снижать курсовые дозы ГКС и цитостатических препаратов, что даст уменьшение случаев синдрома отмены препарата, снизит частоту рецидивов и уменьшит выраженность побочных эффектов при применении ГКС и цитостатиков.

■ ЛИТЕРАТУРА/REFERENCES

1. Al'banova V.I., Nefedova M.A. Autoimmune bullous dermatoses. Differential diagnosis. *Bulletin of Dermatology and Venereology*. 2017;93(3):10–20.
2. Kartan S, Shi VY, Clark AK, Chan LS. Paraneoplastic Pemphigus and Autoimmune Blistering Diseases Associated with Neoplasm: Characteristics, Diagnosis, Associated Neoplasms, Proposed Pathogenesis, Treatment. *Am J Clin Dermatol*. 2017 Feb;18(1):105–126. PMID: 27878477. doi: 10.1007/s40257-016-0235-z
3. Abdurahitova I.N., Tohtaev G.Sh., Safarov H.H. Meleda Island disease, or Meleda keratoderma. *Bulletin of Dermatology and Venereology*. 2020;96(4):67–71. doi: 10.25208/vdv518-2020-96-4-67-71
4. Karacheva Yu.V., Ruksha T.G., Naumova A.S., Motorina A.V. Linear IGA-dependent bullous dermatosis in a 2-year-old child. *Bulletin of Dermatology and Venereology*. 2022;98(1):75–80.
5. Genovese G, Venegoni L, Fanoni D, Muratori S, Berti E, Marzano AV. Linear IgA bullous dermatosis in adults and children: a clinical and immunopathological study of 38 patients. *Orphanet J Rare Dis*. 2019 May 24;14(1):115. PMID: 31126328; PMCID: PMC6534856. doi: 10.1186/s13023-019-1089-2
6. Daniel BS, Murrell DF. Review of autoimmune blistering diseases: the Pemphigoid diseases. *J Eur Acad Dermatol Venereol*. 2019 Sep;33(9):1685–1694. Epub 2019 Jul 11. PMID: 31087464. doi: 10.1111/jdv.15679
7. Onoe A., Matsuura D., Terui T., Ishii N., Hashimoto T., Ochiai T. Linear immunoglobulin A/G bullous dermatosis associated with ulcerative colitis. *The Journal of dermatology*. 2017;44(11):1295–1298.
8. Matsumoto T., Nakamura S., Ishii N., Umamoto N., Kawase M., Demitsu T., Hashimoto T. Erythrodermic linear IgA/IgG bullous dermatosis. *European journal of dermatology*. 2019;29(2):220–221.
9. Díaz M.S., Morita L., Ferrari B., Sartori S., Greco M.F., Sobrevias Bonells L., González-Enseñat M.A., Vicente Villa M.A., Larralde M. Linear IgA Bullous Dermatitis: A Series of 17 Cases. Dermatitis ampollar IgA lineal: serie de 17 casos. *Actas dermo-sifiliograficas*. 2019;110(8):673–680.
10. Juratli H.A., Sárdy M. Lineare IgA-Dermatose. Linear IgA bullous dermatosis. *Der Hautarzt; Zeitschrift für Dermatologie, Venerologie, und verwandte Gebiete*. 2019;70(4):254–259.
11. Bennett C.N., Fong M., Yadlapati S., Rosario-Collazo J.A. Linear IGA Dermatitis. In: *StatPearls*. StatPearls Publishing. 2023.
12. Girão L., Fiadeiro T., Rodrigues J.C. (). Burn-induced linear IgA dermatosis. *Journal of the European Academy of Dermatology and Venereology*. 2000;14(6):507–510.
13. Lukyanau A., Strapko E. Pemphigus Vulgaris: Current Therapeutical Approaches. *Dermatovenereology. Cosmetology*. 2022;8(2):153–173.

<https://doi.org/10.34883/PI.2025.11.4.017>



Демид А.Н. ✉, Сивцевич Е.В., Сикирицкая В.В.
Государственное учреждение «Санаторий «Боровое» Управления делами
Президента Республики Беларусь, д. Будачи, Беларусь

Применение минеральной воды «Боровая» в бальнеотерапии пациентов санатория «Боровое» с atopическим дерматитом и псориазом, имеющих сопутствующие заболевания сердечно-сосудистой системы, органов желудочно-кишечного тракта и билиарной системы, болезни обмена веществ, нервной системы и нарушения сна*

Конфликт интересов: не заявлен.

Вклад авторов: концепция – Сивцевич Е.В.; написание и проведение исследования – Демид А.Н.; редактирование – Сикирицкая В.В.

Подана: 24.09.2025

Принята: 01.12.2025

Контакты: borovoe@vitebsk.by

Резюме

В статье рассматриваются возможности применения бальнеотерапии. Анализируются результаты применения (наружного в виде ванн и плавания в бассейне, а также внутреннего – в виде питья) минеральной воды «Боровая» при лечении пациентов с псориазом и atopическим дерматитом, имеющих сопутствующие заболевания сердечно-сосудистой системы, органов желудочно-кишечного тракта и билиарной системы, болезни обмена веществ, нервной системы, нарушения сна. Для наружного применения использовалась среднеминерализованная сульфатно-хлоридно-кальциево-натриевая со слабощелочной реакцией (рН 7,23) минеральная вода «Боровая-2» с минерализацией 15 430,6 г/дм³. Для внутреннего лечения применялась маломинерализованная сульфатно-кальциевая со слабощелочной реакцией минеральная вода «Боровая-1» с минерализацией 1,25–2,60 г/дм³ и сульфатно-хлоридно-кальциево-натриевая минеральная вода «Боровая-3» с минерализацией 6,5–7,0 г/дм³. Представлены результаты исследований, проведенных на базе Государственного учреждения «Санаторий «Боровое».

Ключевые слова: минеральная вода, лечение кожных заболеваний минеральной водой, санаторий «Боровое», кожные болезни, бальнеотерапия, минеральные ванны, сульфатно-кальциевая вода, псориаз, atopический дерматит, сердечно-сосудистые заболевания, желудочно-кишечный тракт

* На правах рекламы.

Dziamid H. ✉, Siutsevich A., Sikirytskaja V.

Public Institution "Borovoe Health Resort" of Property Management Directorate, Budachi village, Belarus

The Use of the Mineral Water "Borovaya" is Used During Balneotherapy for Patients of the Public Institution "Borovoe Health Resort" of Property Management Directorate with Atopic Dermatitis and Psoriasis, with Concomitant Diseases of the Cardiovascular System, Gastrointestinal Tract and Biliary System, Metabolic Diseases, Nervous System and Sleep Disorders

Conflict of interest: nothing to declare.

Authors' contribution: concept – Siutsevich A.; written and conducted research – Dziamid H.; edited – Sikirytskaja V.

Submitted: 24.09.2025

Accepted: 01.12.2025

Contacts: borovoe@vitebsk.by

Abstract

This article examines the potential applications of balneotherapy. It analyzes the results of using "Borovaya" mineral water (externally, in the form of baths and swimming in a pool, and internally, through drinking) in the treatment of patients with psoriasis and atopic dermatitis, along with concomitant cardiovascular, gastrointestinal, and biliary diseases, metabolic, and nervous system disorders, and sleep disorders.

"Borovaya-2", is a moderately mineralized, slightly alkalined (pH 7.23) sulfate-chloride-calcium-sodium mineral water with a mineralization of 15,430.6 g/dm³, that was used for external use. For internal treatment, low-mineralized sulfate-calcium mineral water "Borovaya-1" with a slight alkaline reaction and a mineralization of 1.25–2.60 g/dm³ and sulfate-chloride-calcium-sodium mineral water "Borovaya-3" with a mineralization of 6.5–7.0 g/dm³ were used.

The results of the studies conducted at the Public institution "Borovoe Health Resort" of Property Management Directorate are hereby presented.

Keywords: mineral water, treatment of skin diseases with mineral water, Borovoe Health Resort, skin diseases, balneotherapy, mineral baths, calcium sulfate water, psoriasis, atopic dermatitis, cardiovascular diseases, gastrointestinal tract

■ ВВЕДЕНИЕ

Бальнеотерапия представляет собой совокупность методов лечения, профилактики и реабилитации, основанных на использовании естественных (природных) минеральных вод или их искусственно приготовленных аналогов. Возможно как наружное применение минеральных вод в виде общих и местных ванн, купания и плавания в бассейне и т. д., так и внутреннее в виде питья, ингаляций, гинекологических

промываний (орошения) и др. Для внутреннего применения обычно используются природные минеральные воды.

Санаторий «Боровое» единственный в Республике Беларусь имеет возможность добывать и применять минеральную воду для наружных и внутренних процедур. При этом для питьевого лечения используется два вида минеральной воды, отличающейся по минерализации и составу: «Боровая-1» и «Боровая-3».

Минеральная вода «Боровая-1» является маломинерализованной сульфатно-кальциевой со слабощелочной реакцией (табл. 1). Добывается с глубины 230 м.

Природный состав делает эту минеральную воду незаменимым лечебным фактором санатория «Боровое». Благодаря низкому содержанию натрия Na^+ / калия K^+ , хлоридов Cl^- вода имеет мочегонное действие, что полезно при отеках различного происхождения, артериальной гипертензии, заболеваниях почек, снижает нагрузку на сердце при сердечной недостаточности, способствует очищению и нормализации водно-солевого баланса. Природный кальций Ca^{2+} хорошо усваивается организмом, что крайне важно для оздоровления пациентов с заболеваниями опорно-двигательного аппарата, заболеваниями кожи, аллергией и стоматологических пациентов. Магний Mg^{2+} способствует нормализации работы сердечно-сосудистой и нервной систем, мышечного аппарата. Сульфаты SO_4^{2-} способствуют нормализации работы органов желудочно-кишечного тракта и обмена веществ, способствуют детоксикации организма, обладают противовоспалительным действием. Гидрокарбонаты HCO_3^- позволяют создать слабощелочную реакцию, благодаря чему не раздражаются слизистые пищеварительного тракта и кожа.

Минеральная вода «Боровая-3» – сульфатно-хлоридно-кальциево-натриевая. Получается путем разбавления минеральной воды «Боровая-2» с минерализацией 15,430 г/л (добывается с глубины 507 м) до уровня средней минерализации (до 6,5–7,0 г/л).

Вода показана к применению при хронических гастритах с нормальной и повышенной секреторной функцией, неосложненной язвенной болезни желудка и двенадцатиперстной кишки, болезни оперированного желудка, хронических болезнях печени, желчевыводящих путей и поджелудочной железы, болезнях обмена веществ (сахарный диабет, подагра, ожирение), при гиперхолестеринемии, остеопорозе и остеопении, хронических колитах, хронических заболеваниях мочевыводящих путей, заболеваниях кожи и ее придатков, заболеваниях нервной системы.

Для наружного применения используется минеральная вода «Боровая-2», которая является среднеминерализованной сульфатно-хлоридно-кальциево-натриевой со слабощелочной реакцией (рН 7,23) (табл. 2).

Таблица 1
Химический состав минеральной воды «Боровая-1»
Table 1
Chemical composition of "Borovaya-1" mineral water

Анионы, мг/дм ³		Катионы, мг/дм ³	
Гидрокарбонаты HCO_3^-	от 150 до 350	Кальций Ca^{2+}	от 200 до 600
Сульфаты SO_4^{2-}	от 800 до 1400	Магний Mg^{2+}	от 20 до 100
Хлориды Cl^-	от 0 до 30	Натрий Na^+ Калий K^+	от 5 до 30
Минерализация: 1,25–2,60 г/дм ³			

Таблица 2
Химический состав минеральной воды «Боровая-2»
Table 2
Chemical composition of "Borovaya-2" mineral water

Основные ионы, мг/дм ³	
Гидрокарбонаты HCO ₃ ⁻	54,9
Сульфаты SO ₄ ²⁻	3123,7
Хлориды Cl ⁻	6796,5
Кальций Ca ²⁺	925,8
Магний Mg ²⁺	337,1
Натрий Na ⁺	4218,0
Калий K ⁺	57,5
Бромиды Br ⁻	18,25
Двуокись кремния	4,57
Бор	3,19
Железо Fe	2,63
Цинк Zn	0,078
Медь Cu	0,006
Селен Se	До 0,0001
Иодиды J	0,26
Марганец Mn	0,418
Минерализация: 15 430,6 г/дм ³	

При проведении ванн, гинекологических орошений, ингаляций данный состав минеральной воды в сочетании с температурным и механическим воздействием оказывает и химическое. Содержащиеся в минеральной воде микроэлементы, биологически активные вещества действуют на экстерорецепторы кожи и слизистых оболочек, интерорецепторы сосудов и внутренних органов, а также непосредственно включаются в метаболические процессы после проникновения в организм, оказывая многокомпонентное воздействие на кожу, иммунную систему и нервную регуляцию. При лечении пациентов дерматологического профиля минеральная вода стимулирует желчеобразование и желчевыведение, детоксикацию, что снижает системное воспаление, уменьшая активность медиаторов воспаления; формирует на коже солевой «плащ», который сохраняется после процедуры и удерживает влагу, улучшая гидратацию кожи, снижает тактильную и болевую чувствительность, оказывает осмотическое очищающее действие, выводя токсины и аллергены; укрепляет эпидермальный барьер, снижая проницаемость кожи, регулирует пролиферацию и дифференцировку кератиноцитов (важно при псориазе). Минеральные соли раздражают кожные рецепторы, вызывая рефлекторное возбуждение, которое сменяется торможением. Это приводит к снижению уровня стресса – важного триггера дерматозов, к нормализации работы вегетативной нервной системы. Также минеральные ванны оказывают иммуномодулирующее воздействие, снижая гиперреактивность иммунной системы и воспаление кожи. Минеральные ванны улучшают микроциркуляцию – расширяют сосуды кожи, усиливают кровоток; стимулируют регенерацию – ускоряют заживление пораженных участков; оказывают обезболивающее действие за счет снижения чувствительности рецепторов и улучшения кровоснабжения.

■ ЦЕЛЬ ИССЛЕДОВАНИЯ

Изучить результаты применения (наружного в виде ванн и плавания в бассейне, а также внутреннего – в виде питья) минеральной воды «Боровая» при лечении пациентов с псориазом и атопическим дерматитом, имеющих сопутствующие заболевания сердечно-сосудистой системы, органов желудочно-кишечного тракта и билиарной системы, болезни обмена веществ, нервной системы и нарушения сна.

■ МАТЕРИАЛЫ И МЕТОДЫ

Под нашим наблюдением находились 30 пациентов с диагнозом «атопический дерматит» (22 ребенка в возрасте от 6 до 18 лет и 8 взрослых в возрасте от 19 до 38 лет) и 55 пациентов с диагнозом «псориаз» (13 детей в возрасте от 14 до 18 лет и 42 взрослых в возрасте от 19 до 67 лет). Все наблюдаемые пациенты имели характерные для своих диагнозов высыпания разной степени распространенности и выраженности клинических проявлений и субъективных ощущений. При этом у пациентов с атопическим дерматитом патологическая сухость кожи наблюдалась в 100% случаев, зуд разной интенсивности – в 28 случаях (93,3%), сопутствующие заболевания желудочно-кишечного тракта – в 21 случае (70%), эмоциональная лабильность и нарушение сна (в том числе из-за зуда) – в 27 случаях (90%). У пациентов с псориазом сопутствующие заболевания желудочно-кишечного тракта и гепатобилиарной системы имелись в 41 случае (74,5%), сердечно-сосудистой системы (ИБС, артериальная гипертензия, атеросклеротические поражения сосудов, варикозное расширение сосудов нижних конечностей и т. д.) – в 22 случаях (40%), заболевания нарушения обмена веществ (сахарный диабет, ожирение) – в 30 случаях (54,5%), эмоциональная лабильность и нарушение сна – в 33 случаях (60%).

Все пациенты не имели противопоказаний для проведения бальнеотерапии, а их заболевания кожи находились вне стадии обострения.

Всем пациентам был проведен следующий курс бальнеотерапии:

- 1) прием ванн с минеральной водой «Боровая-2» средней минерализации (10,4 г/л) при температуре 36–38 °С продолжительностью 20 минут ежедневно или через день, курс 10 ванн;
- 2) плавание в бассейне с минеральной водой при температуре 26–28 °С 40 минут ежедневно или через день, курс 10 процедур;
- 3) питье минеральной воды «Боровая-1» 150–200 мл 3 раза в день за 30–60 минут до еды в теплом виде ежедневно, пациентам с нарушением обмена веществ, хроническим колитом, заболеваниями гепатобилиарной системы без камнеобразования дополнительно прием минеральной воды «Боровая-3» по 150–200 мл через 1 час после еды в теплом виде. Курс – на время проведения наружного водолечения.

За время наблюдения побочных эффектов, требующих отмены лечения, не было.

■ РЕЗУЛЬТАТЫ

Все наблюдаемые пациенты (100%) отметили хорошую переносимость назначенных процедур. Ухудшения состояния кожи пациентов отмечено не было.

Отсутствие положительной динамики в состоянии кожного покрова у пациентов с атопическим дерматитом выявлено в 2 случаях (6,6%). Улучшение состояния кожи (высыпания побледнели, уменьшилось или прошло шелушение, уменьшилась

сухость) было достигнуто в 28 случаях (93,3%). Зуд кожи значительно уменьшился или прошел у всех пациентов (100%).

У пациентов с псориазом отсутствие положительной динамики в состоянии кожного покрова выявлено в 6 случаях (10,9%). Улучшение состояния кожи (высыпания побледнели, шелушение уменьшилось или прошло) наблюдалось в 49 случаях (89,1%).

Кроме влияния проведенной бальнеотерапии на кожные покровы наблюдаемых пациентов с атопическим дерматитом и псориазом, также отмечено воздействие на сопутствующую патологию. Так, улучшение состояния и работы органов желудочно-кишечного тракта и гепатобилиарной системы (уменьшились или прошли изжога и боли в эпигастральной области, уменьшились или прошли боли в животе, уменьшилось или прошло вздутие живота, нормализовался стул) отмечено в 55 случаях (88,7%). Улучшение работы сердечно-сосудистой системы (нормализовалось артериальное давление, уменьшились отеки, уменьшилась одышка) отмечено в 13 случаях (59%). Улучшилось состояние у пациентов с заболеваниями обмена веществ (снижение уровня глюкозы крови натощак у пациентов с сахарным диабетом, снижение массы тела) в 13 случаях (43,3%). Улучшение состояния нервной системы и сна отмечено в 59 случаях (98,3%).

■ ВЫВОДЫ

Применение комплекса процедур с минеральной водой «Боровая» (ванны, плавание в бассейне, питье) показало достаточно высокую эффективность в бальнеологическом лечении пациентов с атопическим дерматитом и псориазом, оно безопасно и практически не имеет противопоказаний (кроме общих противопоказаний для санаторно-курортного лечения). Бальнеопроцедуры с минеральной водой «Боровая» могут использоваться в качестве одного из возможных вариантов физиотерапевтического лечения заболеваний кожи (атопического дерматита и псориаза). Также проведенное исследование оказало положительное влияние на сопутствующую патологию сердечно-сосудистой системы, органов желудочно-кишечного тракта и билиарной системы, болезни обмена веществ, нервной системы и сна. Соответственно, процедуры с минеральной водой «Боровая» могут применяться для бальнеотерапии пациентов с заболеваниями вышеуказанных органов и систем.

■ ЛИТЕРАТУРА/REFERENCES

1. Ulashchik V.S., Lukomsky I.V. (2003) *General Physiotherapy*. Minsk: Interpressservice; Book House. Pp. 327–332, 335–337.
2. Kozin V.M. (1999) *Dermatology*. Mn.: Vysh. shk. Pp. 196–199, 205–209.
3. Vladimirovsky E.G., Laptev E.G., Vladimirovskaya M.V. (2018) *Salt and Coniferous Baths*. Perm: PTK Uralsmedprom. Pp. 5, 8–9, 11, 14–19.
4. *Technique and Methods of Physiotherapeutic Procedures* (2016). Edited by V.M. Bogolyubov. Moscow: BINOM. P. 375–376.
5. Test protocol No. 422-chal/2024 dated 02.04.2024. Branch "Central Laboratory" of the Republican Unitary Enterprise "Scientific and Production Center for Geology".

<https://doi.org/10.34883/PI.2025.11.4.018>



Абдурахимова М.А.¹, Мун А.В.¹⁻³ ✉

¹ Ташкентский государственный медицинский университет, Ташкент, Узбекистан

² Национальный детский медицинский центр, Ташкент, Узбекистан

³ Central Asian University, Ташкент, Узбекистан

Кожные проявления у детей с хронической почечной недостаточностью

Конфликт интересов: не заявлен.

Вклад авторов: сбор и обработка материала, написание статьи – Абдурахимова М.А., Мун А.В.; редактирование статьи, осмотр и описание пациентов – Мун А.В.

Подана: 07.10.2025

Принята: 01.12.2025

Контакты: andrey_mun@yahoo.com

Резюме

Кожные заболевания, связанные с хронической почечной недостаточностью (ХПН), могут значительно ухудшать качество жизни пациентов детского возраста и оказывать негативное влияние на их психическое и физическое здоровье. К таким проявлениям относится уремический зуд, который часто встречается у пациентов с ХПН, считается системным воспалительным заболеванием, а не локальным кожным расстройством. Также распространены заболевания с угнетением иммунитета на фоне терапии, такие как обыкновенные бородавки, контагиозный моллюск, герпесвирусные инфекции, стрепто-, стафилодермии и грибковые инфекции, неинфекционные заболевания – стрии, гиперпигментация, ксероз, почесуха, ихтиоз, бледность, акне.

Ключевые слова: хроническая почечная недостаточность, ксероз, инфекционные дерматозы, дети, грибковые инфекции

Abdurakhimova M.¹, Mun A.¹⁻³ ✉

¹Tashkent State Medical University, Tashkent, Uzbekistan

²National Children Medical Center, Tashkent, Uzbekistan

³Central Asian University, Tashkent, Uzbekistan

Skin Manifestations in Children with Chronic Kidney Insufficiency

Conflict of interest: nothing to declare.

Authors' contribution: collection and processing of material, writing of the article – Abdurakhimova M., Moon A.; editing of the article, examination and description of patients – Moon A.

Submitted: 07.10.2025

Accepted: 01.12.2025

Contacts: andrey_mun@yahoo.com

Abstract

Skin disorders associated with chronic kidney disease (CKD) can significantly reduce a patients of early age quality of life and negatively impact both their mental and physical health. One of the most common manifestations is uremic pruritus, which is considered a systemic inflammatory condition rather than a local skin disorder. Children with CKD are also prone to skin diseases related to immunosuppression due to therapy, such as common warts, molluscum contagiosum, herpesvirus infections, streptococcal, staphylococcal and fungal infections, striae, prurigo, non-infection diseases – hyperpigmentation, pallor, xerosis, ichthyosis, acne.

Keywords: chronic kidney disease, xerosis, infectious dermatoses, children, fungal infections

■ ВВЕДЕНИЕ

Хроническая почечная недостаточность характеризуется наличием повреждения почек или расчетной скоростью клубочковой фильтрации (СКФ) менее 60 мл/мин/1,73 м², сохраняющейся в течение 3 месяцев и более. Распространенность ХБП в общей популяции оценивается примерно в 10–14%.

Причины хронической почечной недостаточности:

Наиболее распространенные первичные заболевания, приводящие к ХБП и в конечном итоге к терминальной стадии почечной недостаточности, включают:

- сахарный диабет 2-го типа (30–50%);
- сахарный диабет 1-го типа (3,9%);
- артериальную гипертензию (27,2%);
- первичный гломерулонефрит (8,2%);
- хронический тубулоинтерстициальный нефрит (3,6%);
- наследственные или кистозные заболевания (3,1%);
- вторичный гломерулонефрит или васкулиты (2,1%).

ХПН может развиваться вследствие патологических процессов в любой из 3 категорий:

- преренальной – снижение перфузионного давления в почках;
- интратенальной (внутрипочечной) – патология сосудов, клубочков или тубулоинтерстиция;
- постренальной – обструктивные нарушения [13].

■ ВИРУСНЫЕ ИНФЕКЦИИ КОЖИ У ДЕТЕЙ С ХПН

На фоне лечения ХПН иммуносупрессивными препаратами высок риск развития инфекционной патологии кожи у детей.

Одним из самых часто встречающихся заболеваний кожи у детей с ХПН являются обыкновенные бородавки – доброкачественные образования, возникающие на коже и слизистых оболочках. При физикальном осмотре обычная бородавка может выглядеть как папулезный нарост с неправильными контурами и поверхностью. Их размер может варьироваться от 1 мм до нескольких сантиметров. Большинство обычных бородавок встречается на нижних и верхних конечностях (рис. 1а). Они вызываются вирусом папилломы человека (ВПЧ), которого в настоящее время идентифицировано более 100 типов. ВПЧ может поражать практически любые участки тела. Из 100 подтипов ВПЧ лишь несколько имеют склонность вызывать рак. К этим подтипам относятся штаммы ВПЧ 6, 11, 16, 18, 31 и 35. Злокачественная трансформация происходит у лиц с остроконечными кондиломами и у лиц с ослабленным иммунитетом. Штаммы ВПЧ 5, 8, 20 и 47 также обладают злокачественным потенциалом у лиц с бородавчатой эпидермодисплазией. Основные клинические проявления инфекции ВПЧ включают: обыкновенные бородавки, генитальные бородавки, плоские бородавки, глубокие ладонно-подошвенные бородавки (муртесиа). ВПЧ инфицирует исключительно эпителиальные слои, системное распространение вируса крайне редкое. Репликация вируса происходит в верхних слоях эпителия, однако вирусные частицы могут также обнаруживаться в базальном слое [1].

Лечение: стандартным методом лечения бородавок при ХПН у детей является криотерапия, применение местных кератолитических средств, лазерная и химическая деструкция.

Контагиозный моллюск представляет собой доброкачественное вирусное поражение кожи, распространенное у детей с ХПН в связи с нарушенной иммунной реактивностью. Характерные высыпания, называемые моллюсками, обычно имеют куполообразную форму, округлые очертания и розовато-фиолетовый оттенок (рис. 1b). Известны 4 подтипа вируса контагиозного моллюска: МСV-1 (встречается в 98% случаев) преимущественно обнаруживается у детей, тогда как МСV-2 главным образом вызывает кожные поражения у ВИЧ-инфицированных людей. Подтипы МСV-3 и МСV-4 выявлены в Азии и Австралии. Поражения кожи при контагиозном моллюске передаются при прямом контакте кожа к коже, а также при непрямом контакте – через средства личной гигиены, игрушки. Передача инфекции через общее пользование бассейнами и другими влажными средами возможна, но полностью не доказана. Внутриутробная и перинатальная передача вируса также изредка отмечается, что может приводить к врожденному контагиозному моллюску или появлению кожных поражений в первые месяцы жизни [3].

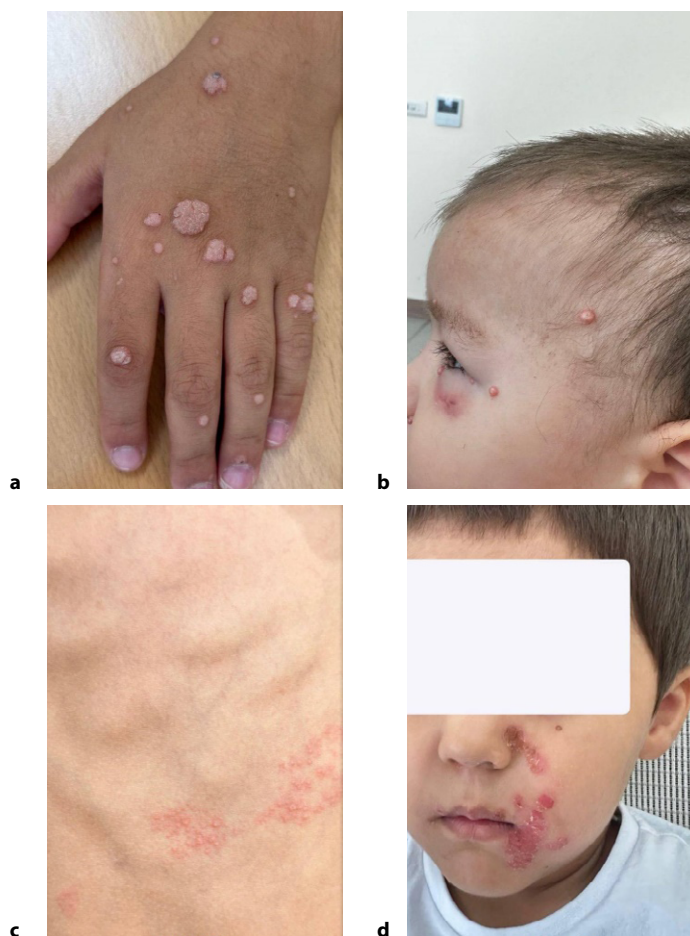

Рис. 1: а – обыкновенные бородавки; б – контагиозный моллюск; с – герпесвирусная инфекция; д – стрептодермия
Fig. 1: a – common warts; b – molluscum contagiosum; c – herpes viral infection; d – streptoderma

Лечение: у детей применяется деструктивный метод лечения – криотерапия, химическая деструкция (растворы щелочи).

Герпесвирусные инфекции – известно более 100 видов вируса герпеса, из которых 8 типов обычно инфицируют только человека: вирус простого герпеса 1-го и 2-го типов, вирус ветряной оспы, цитомегаловирус, вирус Эпштейна – Барр, вирус герпеса человека 6 (варианты А и В), вирус герпеса человека 7 и вирус саркомы Капоши (вирус герпеса человека 8). Критическим фактором передачи вирусов простого герпеса, независимо от типа вируса, является необходимость тесного контакта между человеком, который выделяет вирус, и восприимчивым хозяином, особенно на фоне иммуносупрессивной терапии ХПН. После инокуляции на кожу или слизистую оболочку и инкубационного периода в 4–6 дней вирус простого герпеса размножается в эпителиальных клетках. По мере продолжения репликации происходит лизис

Таблица 1
Дозировки препаратов при вирусных инфекциях у детей с ХПН
Table 1
Drug dosages for viral infections in children with chronic renal failure

Препарат	СКФ (мл/мин/1,73 м ²)	Рекомендуемая дозировка
Ацикловир	≥50	20 мг/кг внутрь каждые 8 ч (макс. 800 мг/доза) или 10 мг/кг в/в каждые 8 ч
	25–49	Интервал 12 ч
	10–24	Интервал 24 ч
	<10	50% дозы каждые 24 ч; при гемодиализе – после процедуры
Валацикло- вир	≥50	20 мг/кг (макс. 1000 мг) каждые 8–12 ч
	30–49	Та же доза, но каждые 12 ч
	10–29	500 мг каждые 24 ч
	<10	500 мг 1 раз в сутки
Ганцикловир	≥50	5 мг/кг каждые 12 ч (в/в)
	25–49	2,5 мг/кг каждые 12 ч
	10–24	2,5 мг/кг каждые 24 ч
	<10	1,25 мг/кг каждые 24 ч

клеток и местное воспаление, в результате чего образуются характерные везикулы на эритематозной основе (рис. 1с). Поражаются регионарные лимфатические сосуды и лимфатические узлы [15].

Лечение: у пациентов с ХПН терапия преимущественно симптоматическая, при выраженном течении назначаются системные противовирусные препараты с учетом фильтрационной способности почек (рис. 2).

В табл. 1 указаны, дозировки и применение противовирусных препаратов при ХПН у детей.

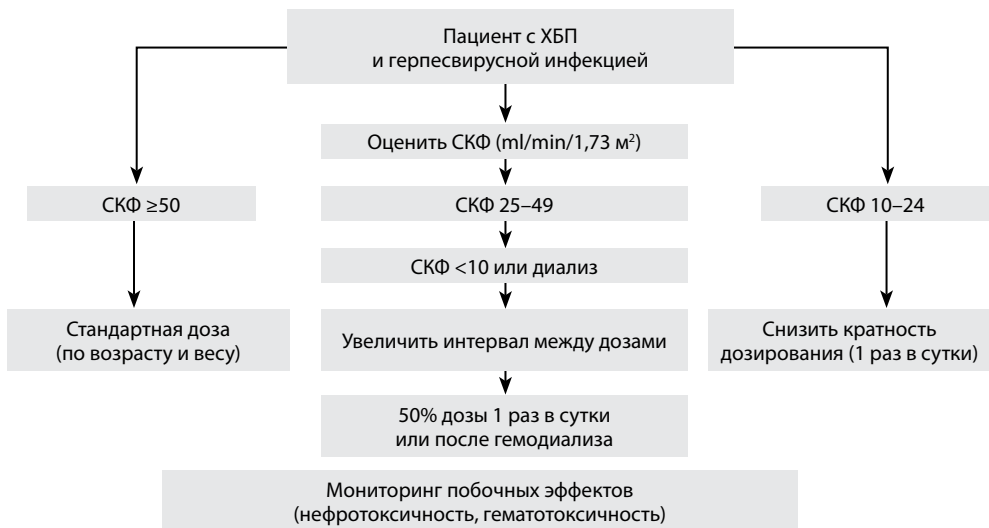


Рис. 2. Алгоритм коррекции доз противовирусной терапии у детей с ХБП
Fig. 2. Algorithm for adjusting doses of antiviral therapy in children with CKD

■ СТРЕПТОКОККОВЫЕ ИНФЕКЦИИ КОЖИ У ДЕТЕЙ С ХБП

Streptococcus pyogenes (стрептококк группы А) – бактериальная инфекция, которая влечет большое количество разнообразных клинических проявлений. В частности, этот микроорганизм вызывает инфекции в поверхностном кератиновом слое (импетиго), поверхностном слое эпидермиса (рожистое воспаление), подкожной клетчатке (целлюлит), фасциях (некротизирующий фасциит) или мышцах (миозит и мионекроз).

Импетиго не представляет угрозы для жизни, но может привести к постстрептококковому острому гломерулонефриту. Клинически характеризуется появлением пузырька или пустулы, которые вскрываются с образованием медово-желтой корки (рис. 1d). Высыпания безболезненные, но вызывают зуд.

Рожистое воспаление – это поверхностный кожный процесс, обычно ограниченный дермой, но с выраженным вовлечением лимфатической системы. Клинически проявляется четкой границей между пораженной и непораженной тканью. Также высыпания имеют яркий красный цвет.

Стрептококковый целлюлит – это острое распространенное воспаление кожи и подкожной клетчатки, которое обычно возникает в результате инфицирования ожогов, ран или послеоперационных разрезов, но может также развиться после легкой травмы. Клинические проявления включают местную боль, чувствительность при прикосновении, отек и покраснение кожи (эритему). Воспаление может быстро распространяться и охватывать большие участки кожи. Системные проявления включают лихорадку, озноб и общее недомогание [11].

Таблица 2

Дозировки антибиотиков при стрептококковых инфекциях у детей с ХБП

Table 2

Antibiotic dosages for streptococcal infections in children with CKD

Препарат	СКФ (мл/мин/1,73 м ²)	Рекомендуемая дозировка
Амоксициллин	≥50	25–50 мг/кг/сут в 2–3 приема (макс. 3 г/сут)
	30–49	Та же доза, но каждые 12 ч
	10–29	25–50 мг/кг/сут каждые 24 ч
	<10	15–20 мг/кг каждые 24 ч, после гемодиализа – дополнительная доза
Ампициллин	≥50	100–200 мг/кг/сут в/в в 4 введения
	30–49	50% дозы каждые 6 ч
	10–29	50% дозы каждые 12 ч
	<10	25% дозы каждые 12–24 ч
Цефазолин	≥50	25–100 мг/кг/сут в 3–4 введения
	30–49	50% дозы каждые 12 ч
	10–29	25% дозы каждые 12–24 ч
	<10	25% дозы каждые 24 ч
Клиндамицин	Любое значение	20–40 мг/кг/сут в 3 приема (макс. 1,8 г/сут), коррекции не требует
Азитромицин	Любое значение	10 мг/кг 1 раз в сутки, курс 3–5 дней, коррекции не требует

Примечание: дозировки являются ориентировочными и требуют индивидуальной коррекции в зависимости от возраста, массы тела и клинической ситуации. При гемодиализе рекомендуется дополнительная доза после процедуры. Клиндамицин и азитромицин не требуют коррекции при ХБП, так как метаболизируются преимущественно в печени.

Лечение: основным методом лечения стрептококковых инфекций является антибактериальная терапия. Подбор лекарственного средства проводится с учетом нефротоксичности, фильтрационной способности почек и чувствительности микроорганизма.

Ключевые принципы:

- Предпочтение отдается β -лактамам (пенициллины, цефалоспорины) – стрептококки более чувствительны к этой группе препаратов.
- При ХБП важна коррекция дозы для амоксициллина, ампициллина и цефазолина.
- Клиндамицин и макролиды удобны при тяжелой почечной недостаточности (печеночный метаболизм).
- При гемодиализе – всегда дополнительная доза после процедуры.

В табл. 2 указаны антибиотики, применяемые при стрептококковых инфекциях у детей с ХБП.

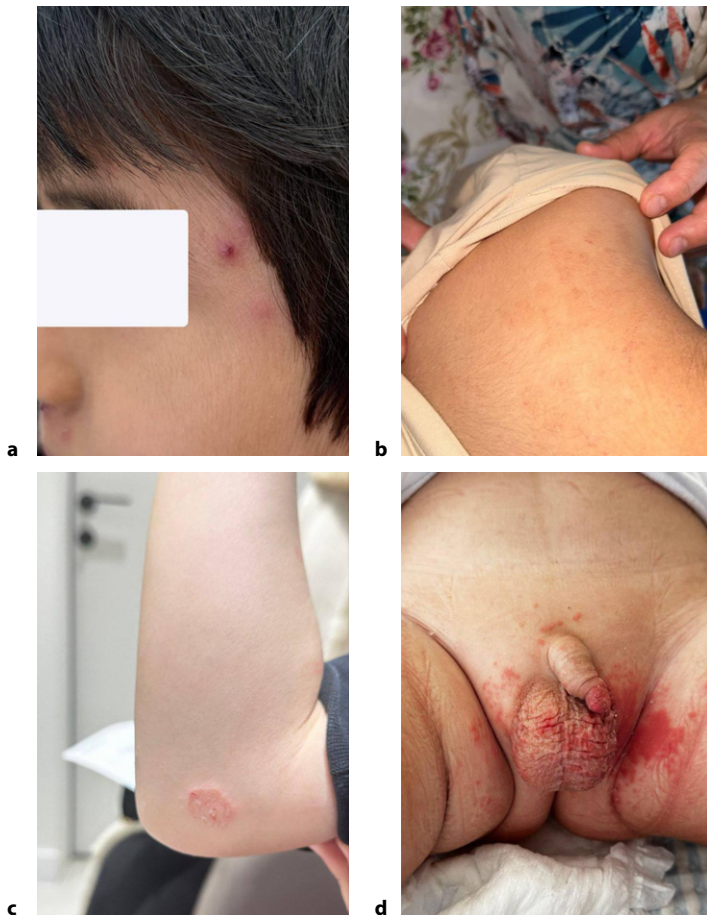


Рис. 3: а – стафилодермия; б – кератомикоз (отрубевидный лишай); с – дерматомикоз (трихофития); d – поверхностный кандидоз

Fig. 3: a – staphyloдерmia; b – keratomycosis (pityriasis versicolor); c – dermatomycosis (trichophytosis); d – superficial candidiasis

■ СТАФИЛОКОККОВЫЕ ИНФЕКЦИИ КОЖИ У ДЕТЕЙ С ХБП

Staphylococcus aureus – это грамположительная бактерия, вызывающая широкий спектр клинических заболеваний. Обычно *S. aureus* не приводит к инфекции на здоровой коже, однако при проникновении во внутренние ткани или в кровоток эта бактерия может стать причиной различных потенциально тяжелых инфекционных заболеваний [4]. *Staphylococcus aureus* инициирует поверхностные кожные поражения (фурункулы, ячмени) (рис. 3а) и локализованные абсцессы в других участках. *S. aureus* вызывает глубокие инфекции, такие как остеомиелит и эндокардит, а также более серьезные кожные инфекции (фурункулез) [4].

Лечение: терапия стафилококковых инфекций направлена на назначение антибактериальной терапии с учетом чувствительности возбудителя и возможных нежелательных эффектов на функцию почек.

■ ГРИБКОВЫЕ ИНФЕКЦИИ КОЖИ У ДЕТЕЙ С ХБП

Классификация по месту поражения

Микозы классифицируются как кератомикозы, дерматомикозы и системные (глубокие) инфекции (дерматофитии).

Кератомикозы ограничены роговым слоем.

Поверхностные микозы включают следующие грибковые инфекции и их возбудителей: *Piedraia hortae*, *Trichosporon beigelii*, *Malassezia furfur*, *Phaeoanellomyces werneckii* [14].

Отрубевидный лишай – распространенный поверхностный микоз, характеризующийся гипопигментацией или гиперпигментацией кожи шеи, плеч, груди и спины. Он вызывается *Malassezia furfur* и поражает только поверхностный кератиновый слой [7].

Malassezia furfur – липофильные дрожжевые грибы, которые в норме обитают в коже и волосяных фолликулах у людей в период полового созревания и старше.

Макулы имеют четкие границы, округлую или овальную форму, розовую до коричневой окраску, разного размера, с мелким шелушением, которое лучше определяется при легком поскабливание очага. В излеченных или регрессировавших очагах шелушение отсутствует (рис. 3b). Очаги могут увеличиваться, сливаться, образуя обширные «географические» участки. На загорелой или темной коже очаги имеют белую (или почти белую) окраску [7].

Кератомикозы, вызванные *Piedraia hortae*, проявляются в виде небольшого плотного черного узелка, поражающего стержень волоса. Для сравнения: вызванная *T. beigelii* характеризуется мягким, ломким, бежевым узелком на дистальных концах стержней волос.

Дерматомикозы поражают кожные покровы и их придатки, включая волосы и ногти. Инфекция может затрагивать роговой слой или более глубокие слои эпидермиса (рис. 3c). Воспаление кожи вызывается самим микроорганизмом или его продуктами [14].

Дерматофитии инициируются представителями родов *Epidermophyton*, *Microsporum* и *Trichophyton*. Характеризуются видоспецифичностью по анатомическим локализациям:

- *Epidermophyton floccosum* поражает только кожу и ногти, но не стержни и фолликулы волос.

- *Microsporum* spp. – волосы и кожу, но не ногти.
- *Trichophyton* spp. могут поражать волосы, кожу и ногти [14].

Опportunистические грибковые инфекции

Кандидоз (вызванный *Candida albicans* и другими видами рода *Candida*) является наиболее распространенной опportunистической грибковой инфекцией. *Candida albicans* – наиболее частая причина кандидоза.

Кандидоз можно классифицировать как поверхностный или глубокий.

Поверхностный кандидоз может поражать эпидермальные и слизистые поверхности, включая полость рта, глотку, пищевод, кишечник, мочевого пузыря и влагалище (рис. 3d). При глубоком или висцеральном кандидозе основными органами-мишенями являются почки, печень, селезенка, головной мозг, глаза, сердце и другие ткани.

К основным факторам риска, предрасполагающим к развитию глубоко инвазивного кандидоза, относятся:

- длительное применение антибиотиков широкого спектра действия;
- цитотоксическая химиотерапия;
- терапия кортикостероидами;
- наличие сосудистых катетеров [10].

Лечение: применение системных и местных противогрибковых препаратов, а также коррекция доз у пациентов с ХБП в связи с возможной нефротоксичностью.

В табл. 3 указаны дозировки противогрибковых препаратов у детей с ХБП.

Таблица 3
Дозировки противогрибковых препаратов у детей с ХБП
Table 3
Dosages of antifungal drugs in children with CKD

Препарат	СКФ (мл/мин/1,73 м ²)	Рекомендуемая дозировка
Флуконазол	≥50	6–12 мг/кг/сут внутрь или в/в (макс. 400 мг/сут)
	21–50	50% дозы каждые 24 ч
	≤20 или диализ	25% дозы каждые 24 ч, при гемодиализе – доза после процедуры
Итраконазол	Любое значение	3–5 мг/кг/сут внутрь (макс. 200 мг/сут; коррекции не требуется)
Тербинафин	Любое значение	<20 кг: 62,5 мг/сут; 20–40 кг: 125 мг/сут; >40 кг: 250 мг/сут; избегать длительного применения при СКФ <50
Амфотерицин В	Любое значение	0,5–1 мг/кг/сут в/в медленно; коррекция не требуется, но высокая нефротоксичность → гидратация и мониторинг
Вориконазол	Любое значение	Нагрузка: 6 мг/кг в/в × 2 дозы; затем 4 мг/кг в/в каждые 12 ч или 9 мг/кг внутрь 2 р./сут; в/в форма противопоказана при СКФ <50

Примечание: дозы являются ориентировочными и требуют индивидуальной коррекции в зависимости от возраста, массы тела и клинической ситуации. Флуконазол требует коррекции дозы при снижении СКФ и введения после гемодиализа. Итраконазол и тербинафин метаболизируются в печени и обычно не требуют коррекции при ХБП, но тербинафин нежелателен при СКФ <50 мл/мин/1,73 м² при длительном применении. Амфотерицин В крайне нефротоксичен, рекомендуется только при жизнеугрожающих микозах. Вориконазол: в/в форма противопоказана при СКФ <50 из-за накопления циклодекстрина, поэтому предпочтительно назначение пероральной формы.

■ НЕИНФЕКЦИОННЫЕ ЗАБОЛЕВАНИЯ КОЖИ У ДЕТЕЙ С ХБП

Уремический зуд – это распространенный симптом, который наблюдается у детей с ХПН и терминальной стадией почечной недостаточности в 20% случаев [13]. Зуд может быть как локализованным, так и генерализованным. При снижении функции почек в крови повышается уровень мочевины, фосфатов, креатина, кальция. Эти вещества раздражают периферические нервные окончания и стимулируют зуд. Зуд влияет на качество жизни детей и расстройство сна.

Лечение: терапия уремического зуда у пациентов с хронической почечной недостаточностью включает в себя:

- базисную терапию – ежедневное применение эмолентов с высокой липидной фазой для восстановления кожного барьера и уменьшения сухости кожи;
- коррекцию системных факторов – оптимизацию диализа, коррекцию нарушения минерального обмена.

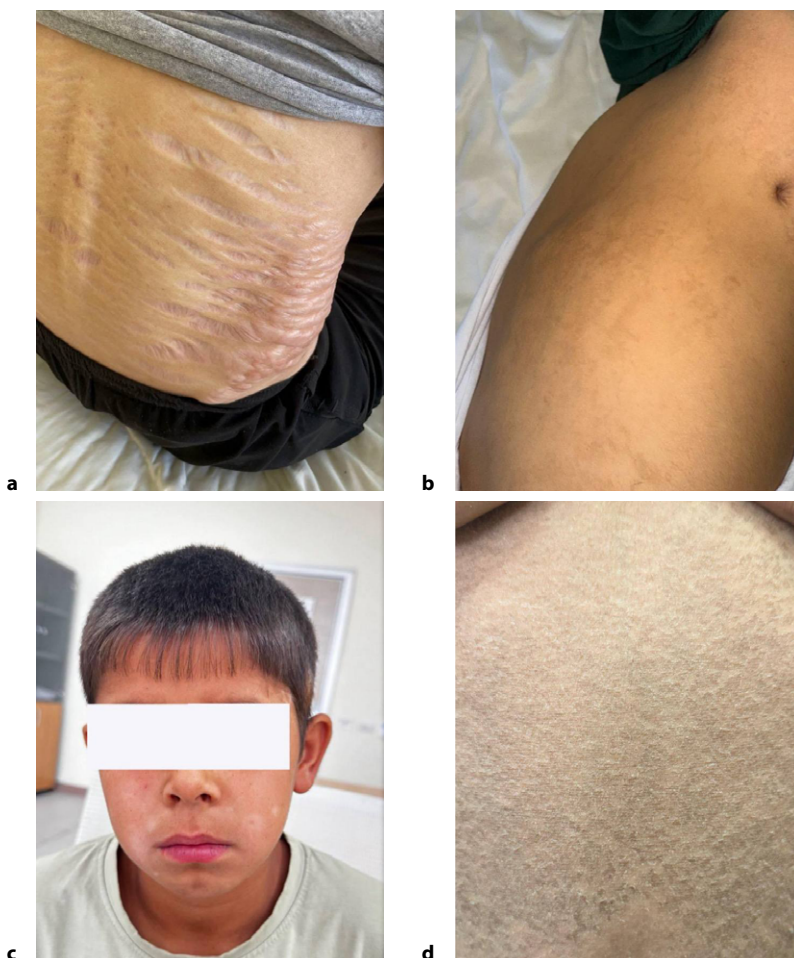


Рис. 4: а – стрии; б – гиперпигментация; в – ксероз кожи; д – вульгарный ихтиоз
Fig. 4: a – striae; b – hyperpigmentation; c – xerosis of the skin; d – ichthyosis vulgaris

Striae distensae, или растяжки, – дерматологическое состояние, характеризующееся линейными рубцами дермы, возникающими в результате быстрого растяжения кожи и повреждения соединительной ткани дермы (рис. 4а). Они связаны как с физиологическими, так и с патологическими состояниями, сопровождающимися гормональными изменениями или механическим стрессом, такими как беременность, пубертатный период, колебания массы тела, гипертрофия мышц, синдром Кушинга, применение кортикостероидов, а также генетические заболевания, включая синдромы Марфана и Элерса – Данлоса.

Наиболее часто встречаются на животе, бедрах, бедрах сбоку, ягодицах, груди, плечах и пояснице.

Растяжки классифицируют по их внешнему виду или эпидемиологическим признакам следующим образом:

- *Striae atrophicans* – характеризуются истончением кожи;
- *Striae gravidarum* – возникают после беременности;
- *Striae rubrae* – красного цвета;
- *Striae albae* – белого цвета;
- *Striae nigra* – черного цвета;
- *Striae caerulea* – темно-синего цвета [9].

Лечение: здесь лечение направлено на стимуляцию синтеза коллагена. Применяются топические ретиноиды и химические пилинги. Терапия проводится в стадии компенсации основного заболевания.

Генерализованная гиперпигментация, или гипермеланоз, может редко возникать из-за избыточного количества циркулирующего меланостимулирующего гормона (МСГ), при котором кожа часто приобретает бронзовый оттенок (рис. 4б).

Меланоцит – это дендритная клетка, расположенная в базальном слое эпидермиса и в других местах. Эпидермальный меланоцит вырабатывает меланин, чтобы защитить кожу от повреждения, вызванного ультрафиолетовым излучением.

Генерализованная пигментация встречается:

- у пациентов, страдающих хронической почечной недостаточностью;
- у 95% пациентов с болезнью Аддисона, при этом пигментация более выражена в местах давления, в кожных складках, на рубцах и в полости рта;
- у 90% пациентов с гемохроматозом, при этом пигментация более выражена на гениталиях, в кожных складках и на участках кожи, подвергающихся воздействию солнца;
- редко при метастатической меланоме – диффузный меланоз кожи (*diffuse melanosis cutis*) [2].

Лечение: основывается на снижении синтеза меланина и ускорении регенерации эпидермиса. В терапии используют кератолитические средства, азелаиновую кислоту, гидрохинон, а также возможно применять аппаратные методы для устранения гиперпигментации – импульсные лазеры, фототерапия.

Ксеродермия – сухость кожи, *xerosis cutis*, вследствие недостаточного содержания гидролипидов в коже. Этот дефицит может проявляться в виде шероховатости, стянутости, шелушения и образования чешуек на коже (рис. 4с).

Экзогенные факторы:

- частые и продолжительные горячие души, использование жестких щелочных мыл;
- воздействие холодной погоды, низкой влажности, сухого воздуха при отоплении помещений и интенсивном солнечном излучении;
- контакт с раздражающими веществами, такими как химикаты, применяемые в парикмахерском деле или при уборке.

Эндогенные факторы:

- кожные заболевания:
 - воспалительные кожные расстройства: атопический дерматит, аллергический контактный дерматит, раздражительный контактный дерматит, дисгидротическая экзема, себорейный дерматит и псориаз;
 - хронические инфекционные заболевания кожи: чесотка, бактериальные или грибковые инфекции;
 - новообразования: кожная Т-клеточная лимфома;
- внутренние или системные заболевания:
 - эндокринные или метаболические: сахарный диабет, гипотиреоз, гипертиреоз, первичный билиарный холангит, холестаза, гиперпаратиреоз и почечная недостаточность;
 - воспалительные: болезнь Крона и язвенный колит;
 - инфекционные: ВИЧ и вирусы гепатита В или С;
 - гормональные: беременность и менопауза;
 - гематологические: миелома, а также лимфома Ходжкина и неходжкинские лимфомы [5].

Лечение: терапия основывается на восстановлении барьерной функции кожи и включает регулярное применение эмоленов, увлажняющих средств и коррекцию доз препаратов, усиливающих сухость у пациентов с ХПН.

Бледность – клинический признак, характерно заметное снижение нормальной розовой окраски кожи и слизистых оболочек из-за уменьшения кровотока и сниженного гемоглобина в капиллярах кожи.

При ХПН снижается синтез эритропоэтина в почках, уменьшается стимуляция костного мозга, за счет этого развивается нормохромная нормоцитарная анемия. В результате кожа и слизистые становятся бледными.

Вульгарный ихтиоз – это наследственная форма ихтиоза, проявляющаяся кожными проблемами. Составляя более 95% случаев ихтиоза, вульгарный ихтиоз вызывается гетерозиготной мутацией гена филаггрина, что повышает хрупкость и проницаемость рогового слоя эпидермиса. Обычно он проявляется в младенчестве в виде ксероза, кожных высыпаний, фолликулярного кератоза (*keratosis pilaris*), чешуйчатого дерматоза и эритродермии, с возрастом становятся отчетливо заметными. Возможные осложнения включают дефицит витамина D и нарушения слуха из-за шелушения в области ушей, а также снижение качества жизни вследствие дерматологических изменений. Сухость кожи, беловатые или светло-коричневые чешуйки вследствие шелушения и мелкие серые или беловатые чешуйки преимущественно локализируются на разгибательных поверхностях (рис. 4d). Первыми поражаются разгибательные поверхности верхних и нижних конечностей, но также могут вовлекаться нижняя часть живота, стопы и подошвы. При этом сгибательные складки остаются интактными [6].

Лечение: стандартным методом лечения вульгарного ихтиоза на фоне ХПН является регулярное применение кератолитических средств, в составе которых есть мочевины, салициловая кислота. Также использование эмолентов и увлажняющих средств и коррекция доз препаратов, усиливающих сухость у пациентов с ХПН, является одним из важнейших факторов.

Акне (acne vulgaris) – это хроническое воспалительное заболевание, поражающее волосяно-сальный покров. Это распространенное заболевание кожи может проявляться как воспалительными, так и невоспалительными элементами. Развитие акне связано с гиперчувствительностью сальных желез к нормальному уровню циркулирующих андрогенов. Этот процесс усугубляется присутствием бактерии *Cutibacterium acnes* и последующим воспалением.

К дополнительным факторам, способствующим возникновению акне, относят:

- применение некоторых лекарственных препаратов (литий, глюкокортикоиды, противосудорожные средства);
- хроническое заболевание почек;
- эндокринные нарушения (синдром поликистозных яичников, беременность);
- генетические факторы, определяющие состав себума, при этом наследуемость оценивается в пределах 50–90%;
- диетические факторы: увеличение потребления молочных продуктов и продуктов с высоким гликемическим индексом коррелирует с акне в подростковом возрасте [12].

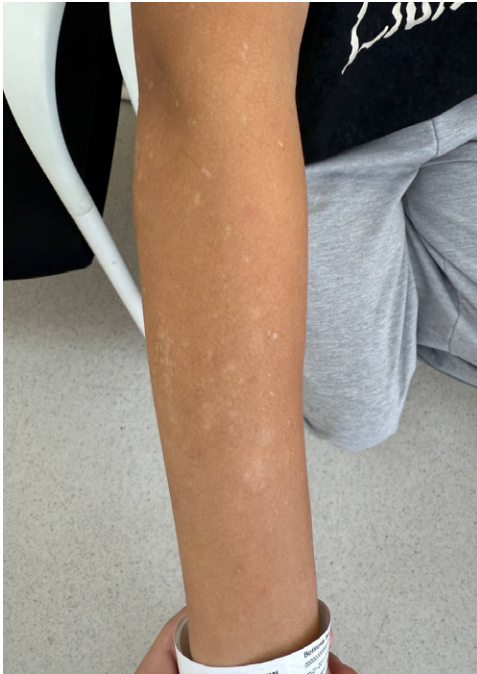

Рис. 5. Стероидное акне
Fig. 5. Steroid acne

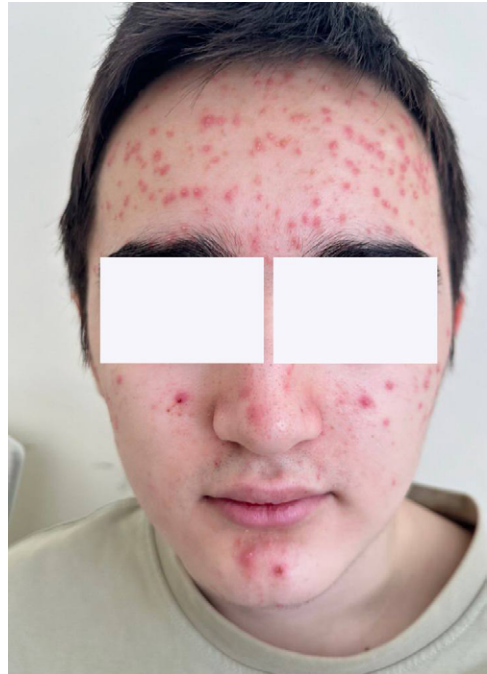

Рис. 6. Покраснение
Fig. 6. Itching

Стероидное акне – это вариант течения болезни, возникающий в ответ на системное или местное применение глюкокортикостероидов. Клинически проявляется множественными однотипными папуло-пустулезными высыпаниями, преимущественно на лице, груди и спине (рис. 5). В отличие от вульгарных акне, отсутствует выраженный полиморфизм элементов (комедоны, узлы), а также характерна внезапная мономорфная сыпь.

Лечение: при лечении акне при ХПН предпочтение отдается топическим ретиноидам, бензоилпероксиду и азелаиновой кислоте, чем системной терапии, в связи с возможным токсическим эффектом.

Почесуха представляет собой характерные плотные, куполообразные зудящие узелки, размеры которых варьируют от нескольких миллиметров до нескольких сантиметров. Высыпания могут начинаться на нормальной коже или на участках ксероза; пациенты расчесывают их из-за зуда, пока не сформируется куполообразный узелок. Обычно высыпания располагаются симметрично на разгибательных поверхностях рук и ног (рис. 6). Высыпания также могут встречаться в затылочной области кожи головы.

Узелки при почесухе вызывают сильный зуд, который может быть крайне мучительным для пациентов. Помимо зуда, пациенты могут ощущать жжение, покалывание и изменение температуры в области поражений.

Высыпания часто выглядят экскориированными из-за интенсивного зуда. Такие поражения имеют повышенный риск вторичной инфекции и могут покрываться корками, становиться эритематозными или болезненными при инфицировании.

У пациентов с почесухой и выраженным зудом необходимо исключить основные причины тяжелого зуда, включая заболевания почек, печени, щитовидной железы, ВИЧ-инфекцию, злокачественные новообразования или паразитарные инфекции [8].

Лечение: терапия почесухи основывается на применении антигистаминных средств и эмоленгов, а также коррекции доз препаратов у пациентов с ХПН в связи с нарушенной фильтрационной способностью почек.

■ ЗАКЛЮЧЕНИЕ

Кожные проявления у детей с хронической болезнью почек (ХБП) являются частыми и многообразными, включая как инфекционные (бородавки, контагиозный моллюск, герпесвирусные, стрепто- и стафилококковые инфекции, грибковые заболевания), так и неинфекционные (уремический зуд, ксероз, акне, почесуха, стрии, гиперпигментация, ихтиоз, бледность кожи). Эти изменения отражают системный характер ХБП и осложнения иммуносупрессивной терапии, что требует мультидисциплинарного подхода к ведению пациентов.

Своевременное выявление кожных симптомов не только позволяет улучшить качество жизни ребенка, но и служит важным дополнительным маркером прогрессирования основного заболевания.

Коррекция терапии у данной группы пациентов должна проводиться с учетом функционального состояния почек, риска нефротоксичности и возраста ребенка. Использование адаптированных схем противовирусной, антибактериальной и противогрибковой терапии с коррекцией доз в зависимости от скорости клубочковой фильтрации снижает вероятность осложнений и повышает эффективность лечения.

Практическая значимость исследования заключается в создании алгоритмов и таблиц дозировок, которые могут использоваться врачами-нефрологами и дерматологами при выборе тактики ведения пациентов.

Практические рекомендации:

1. Всем детям с хронической болезнью почек (ХБП) необходимо проводить регулярный осмотр кожи для раннего выявления инфекционных и неинфекционных дерматозов.
2. При назначении противовирусной, антибактериальной и противогрибковой терапии у детей с ХБП следует обязательно корректировать дозировки в зависимости от скорости клубочковой фильтрации и учитывать нефротоксичность препаратов.
3. У пациентов с уремическим зудом и выраженной сухостью кожи базисной терапией являются эмоленты и коррекция системных нарушений (диализ, минеральный обмен).
4. Для снижения риска осложнений требуется междисциплинарное взаимодействие педиатра, нефролога и дерматолога, особенно при использовании иммуносупрессивной терапии.

Для дальнейшего совершенствования терапии необходимы проспективные исследования с включением больших когорт пациентов и сравнением эффективности различных терапевтических подходов.

■ ЛИТЕРАТУРА/REFERENCES

1. Al Aboud AM, Nigam PK. Wart. [Updated 2023 Aug 14]. In: *StatPearls* [Internet]. Treasure Island (FL): StatPearls Publishing; 2025 Jan. Available at: <https://www.ncbi.nlm.nih.gov/books/NBK431047/>.
2. Amanda Oakley. *Dermatologist*. Hamilton, New Zealand; 2009. Updated September 2014. Available at: <https://dermnetnz.org/topics/pigmentation-disorders>.
3. Badri T, Gandhi GR. Molluscum Contagiosum. [Updated 2023 Mar 27]. In: *StatPearls* [Internet]. Treasure Island (FL): StatPearls Publishing; 2025 Jan. Available at: <https://www.ncbi.nlm.nih.gov/books/NBK441898/>.
4. Foster T. Staphylococcus. In: Baron S, editor. *Medical Microbiology*. 4th edition. Galveston (TX): University of Texas Medical Branch at Galveston; 1996. Chapter 12. Available at: <https://www.ncbi.nlm.nih.gov/books/NBK8448/>.
5. Gade A, Matin T, Rubenstein R. Xeroderma. [Updated 2023 Oct 29]. In: *StatPearls* [Internet]. Treasure Island (FL): StatPearls Publishing; 2025 Jan. Available at: <https://www.ncbi.nlm.nih.gov/books/NBK565884/>.
6. Jaffar H, Shakir Z, Kumar G, Ali IF. Ichthyosis vulgaris: An updated review. *Skin Health Dis*. 2022 Nov 25;3(1):e187. PMID: 36751330; PMCID: PMC9892433. Available at: <https://pmc.ncbi.nlm.nih.gov/articles/PMC9892433/>. doi: 10.1002/ski.2.187.
7. Karray M, McKinney WP. Tinea Versicolor. [Updated 2024 Feb 12]. In: *StatPearls* [Internet]. Treasure Island (FL): StatPearls Publishing; 2025 Jan. Available at: <https://www.ncbi.nlm.nih.gov/books/NBK482500/>.
8. Mullins TB, Sharma P, Riley CA, et al. Prurigo Nodularis. [Updated 2024 Mar 1]. In: *StatPearls* [Internet]. Treasure Island (FL): StatPearls Publishing; 2025 Jan. Available at: <https://www.ncbi.nlm.nih.gov/books/NBK459204/>.
9. Mikes BA, Oakley AM, Patel BC. Striae Distensae. [Updated 2025 May 19]. In: *StatPearls* [Internet]. Treasure Island (FL): StatPearls Publishing; 2025 Jan. Available at: <https://www.ncbi.nlm.nih.gov/books/NBK436005/>.
10. R AN, Rafiq NB. Candidiasis. [Updated 2023 May 29]. In: *StatPearls* [Internet]. Treasure Island (FL): StatPearls Publishing; 2025 Jan. Available at: <https://www.ncbi.nlm.nih.gov/books/NBK560624/>.
11. Stevens DL, Bryant AE. Impetigo, Erysipelas and Cellulitis. 2016 Feb 10. In: Ferretti JJ, Stevens DL, Fischetti VA, editors. *Streptococcus pyogenes : Basic Biology to Clinical Manifestations* [Internet]. Oklahoma City (OK): University of Oklahoma Health Sciences Center; 2016. Available from: <https://www.ncbi.nlm.nih.gov/books/NBK333408/>.
12. Sutaria AH, Masood S, Saleh HM, et al. Acne Vulgaris. [Updated 2023 Aug 17]. In: *StatPearls* [Internet]. Treasure Island (FL): StatPearls Publishing; 2025 Jan. Available at: <https://www.ncbi.nlm.nih.gov/books/NBK459173/>.
13. Vaidya SR, Aeddula NR. Chronic Kidney Disease. [Updated 2024 Jul 31]. In: *StatPearls* [Internet]. Treasure Island (FL): StatPearls Publishing; 2025 Jan. Available at: <https://www.ncbi.nlm.nih.gov/books/NBK535404/>.
14. Walsh TJ, Dixon DM. Spectrum of Mycoses. In: Baron S, editor. *Medical Microbiology*. 4th edition. Galveston (TX): University of Texas Medical Branch at Galveston; 1996. Chapter 75. Available at: <https://www.ncbi.nlm.nih.gov/books/NBK7902/>.
15. Whitley RJ. Herpesviruses. In: Baron S, editor. *Medical Microbiology*. 4th edition. Galveston (TX): University of Texas Medical Branch at Galveston; 1996. Chapter 68. Available at: <https://www.ncbi.nlm.nih.gov/books/NBK8157/>.



Левончук Е.А.¹ ✉, Шикалов Р.Ю.¹, Крумкачев В.В.¹, Милькото Н.А.¹, Гаврушева А.П.¹, Секацкая В.О.²

¹ Белорусский государственный медицинский университет, Минск, Беларусь

² Минский областной клинический центр дерматовенерологии и косметологии, Минск, Беларусь

Гистиоцитозы в практике дерматолога

Конфликт интересов: не заявлен.

Вклад авторов: все авторы внесли существенный вклад в создание статьи.

Подана: 07.03.2025

Принята: 01.12.2025

Контакты: levonchuk@tut.by

Резюме

Гистиоцитарные опухоли – гетерогенная группа редких заболеваний, характеризующихся пролиферацией клеток гистиоцитарно-макрофагальной системы в различных органах с последующим их повреждением и дисфункцией. Обсуждаются реактивный и неопластический патогенез гистиоцитозов, патогенетические механизмы их возникновения. Приведены современные клинические классификации.

Описаны два клинических случая гистиоцитозов: лангергансоклочеточный и нелангергансоклочеточный. Приведены особенности клиники, диагностики и дифференциальной диагностики. У пациенток отмечался локализованный характер заболевания, характеризующийся неспецифической клинической картиной и доброкачественным течением. Диагноз подтверждался дерматоскопически и гистологически. В качестве терапевтических средств применялись топические кортикостероиды и топические ингибиторы кальциневрина.

Ключевые слова: гистиоцитоз лангергансоклочеточный, нелангергансоклочеточный, гистиоциты, патоморфологическая диагностика, дерматоскопия

Levonchuk E.¹✉, Shikalov R.¹, Krumkachev V.¹, Milkoto N.¹, Gavrusheva A.¹,
Sekatskaya V.²

¹ Belarusian State Medical University, Minsk, Belarus

² Minsk Regional Clinical Center of Dermatovenereology and Cosmetology, Minsk,
Belarus

Histiocytosis in Dermatologist's Practice

Conflict of interest: nothing to declare.

Authors' contribution: all authors made a significant contribution to the creation of the article.

Submitted: 07.03.2025

Accepted: 01.12.2025

Contacts: levonchuk@tut.by

Abstract

Histiocytic tumors are a heterogeneous group of rare diseases characterized by the proliferation of cells of the histiocytic-macrophage system in various organs with subsequent damage and dysfunction. Reactive and neoplastic pathogenesis of histiocytosis, pathogenetic mechanisms of their occurrence are discussed. Modern clinical classifications are given.

Two clinical cases of histiocytosis are described: Langerhans cell and non-Langerhans cell. Features of the clinical picture, diagnostics and differential diagnostics are given. The patients had a localized nature of the disease, characterized by a non-specific clinical picture and a benign course. The diagnosis was confirmed dermatoscopically and histologically. Topical corticosteroids and topical calcineurin inhibitors were used as therapeutic agents.

Keywords: langerhans cell histiocytosis, non-langerhans cell histiocytosis, histiocytes, pathomorphological diagnostics, dermatoscopy

■ ВВЕДЕНИЕ

Гистиоцитарные пролиферативные заболевания, или гистиоцитозы, представляют собой гетерогенную группу редких заболеваний, обусловленных патологической пролиферацией макрофагов, дендритных клеток или клеток, происходящих из моноцитов, в различных тканях и органах детей и взрослых.

Гистиоциты – это тканевые антигенпрезентирующие и фагоцитирующие клетки иммунной системы: клетки Лангерганса, макрофаги/моноциты, дендритные клетки (миелоидные и плазматоидные).

Патогенез гистиоцитозов остается неизвестным. Среди возможных причин рассматриваются генетические факторы, инфекционные агенты (особенно вирусы), нарушение функции клеточного и гуморального звена иммунной системы. Также обсуждается реактивная и неопластическая гипотезы возникновения гистиоцитов. Хотя клональность была продемонстрирована при всех формах заболевания, это не означает, что процесс является злокачественным. В пользу реактивной гипотезы говорят следующие факты: клетки Лангерганса высокодифференцированы, гистологически гранулематозные поражения похожи на наблюдаемые при инфекциях или

реакциях на инородное тело, поражения могут спонтанно регрессировать. С другой стороны, в пользу клонального неопластического происхождения гистиоцитозов свидетельствуют костномозговое происхождение и клональность клеток, нестабильность хромосом, сопутствующие миелодиспластические нарушения костного мозга [1].

Предложены следующие этапы патогенеза:

- 1) вирус инициирует активацию гистиоцитов;
- 2) иммунологические механизмы запускают патологические изменения фенотипа гистиоцитов;
- 3) цитокин-опосредованный каскад приводит к гистиоцитозу [2].

Таким образом, природа гистиоцитозов, опухолевая или реактивная, до сих пор однозначно не определена и выясняется индивидуально в каждом конкретном случае.

Гистиоцитозы: классификация ВОЗ 1997 г. [3, 4]:

- гистиоцитоз клеток Лангерганса (ГКЛ);
- другой гистиоцитоз (не клеток Лангерганса) (НЛКГ);
- семейный и реактивный лимфогистиоцитоз;
- ювенильная ксантогранулема;
- ретикулогистиоцитоза;
- злокачественные гистиоцитозы.

На основании клинических, рентгенологических, гистологических, иммунологических, молекулярно-генетических особенностей появилась новая классификация столь гетерогенной группы гистиоцитарных заболеваний. Новая классификация была впервые представлена J.F. Emile и соавт. в 2016 г.:

- L-группа (Langerhans) – заболевания, родственные ГКЛ: лангергансоклеточный гистиоцитоз, опухоль из дендритических клеток неуточненная, болезнь Эрдгейма – Честера (ЭЧБ), смешанный вариант ГКЛ/ЭЧБ;
- C-группа (Cutaneous) – кожные нелангергансоклеточные гистиоцитозы, семейная ксантогранулема, в том числе ювенильная;
- R-группа (Rosai-Dorfman) – заболевания, родственные болезни Розаи – Дорфмана (спорадические, экстранодальные, классические);
- M-группа (Malignant) – первичный/вторичный злокачественный гистиоцитоз;
- H-группа (Hemophagocytic lymphohistiocytosis) – заболевания, родственные гемофагоцитарному лимфогистиоцитозу, синдром активации макрофагов. Однако по своим биологическим особенностям данная группа является формой первичного иммунодефицита и также относится к группе иммунных дизрегуляций [5].

Широко используемые ранее термины (гранулематоз из клеток Лангерганса, болезнь Хенда – Шюллера – Крисчена, болезнь Абта – Леттерера – Сиве) в настоящее время признаны устаревшими, так как это разные клинические проявления одного патологического процесса [3, 4].

Хотя традиционная терминология может быть сохранена, важнее различать формы системного поражения, требующие системного лечения, от форм с локализованными поражениями, которые можно купировать местными средствами или наблюдать, предполагая возможность самоизлечения.

Течение гистиоцитозов трудно предсказуемое, но наличие множественных поражений обычно указывает на неблагоприятный прогноз. Раннее начало (до двухлетнего возраста), распространенное заболевание и наличие органной недостаточности – три основных фактора неблагоприятного прогноза [6].

■ КЛИНИЧЕСКИЕ СЛУЧАИ

Учитывая редкость данных заболеваний, сложность их диагностики и дифференциальной диагностики, неоднозначные прогнозы и методы терапии, мы приводим наши клинические наблюдения гистиоцитозов – лангергансоклеточного и нелангергансоклеточного с локализованным поражением.

Случай 1. Пациентка Г., 57 лет, жалобы на высыпания на волосистой части головы, груди, спине, сопровождающиеся зудом и болью. Считает себя больной в течение 5 лет, когда появилась сыпь на голове. Лечилась амбулаторно и стационарно с разными диагнозами: себорейный дерматит, стрептодермия, асбестовидный лишай Видаля, псориаз, красная волчанка. Несколько месяцев назад появились высыпания на спине и груди. Была госпитализирована для обследования и лечения с предположительным диагнозом «красная волчанка и себорейная пузырьчатка». Страдает несхарным диабетом с 30-летнего возраста. По поводу недостаточности надпочечников постоянно принимает 2,5 мг преднизолона.

Патологический процесс поражает волосистую часть головы и верхнюю часть спины и груди. Патологические элементы представлены папулами, папуловезикулами, пузырьками, обширными сливающимися эрозиями, расположенными на инфильтрированном основании. Эрозии покрыты желто-коричневыми корками, по периферии – обрывки эпидермиса. Симптом Никольского отрицательный. Инфильтрированные бляшки без эрозий покрыты гиперкератотическими чешуйками и корками. В центре разрешающихся инфильтратов имеется атрофия. Акантолитические клетки из очагов не обнаружены (рис. 1).

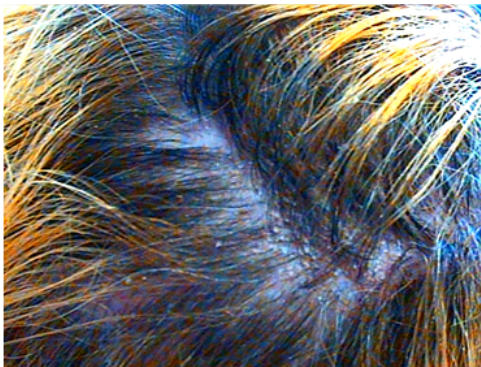

Рис. 1. Инфильтрированные бляшки с гиперкератотическими чешуйками и корками, с очагом атрофии в центре
Fig. 1. Infiltrated plaques with hyperkeratotic scales and crusts, with a focus of atrophy in the center




Рис. 2. Дерматоскопически: корко-чешуйки на в/ч головы
Fig. 2. Dermatoscopically: crusty scales on the upper part of the head

При дерматоскопии определяются большое количество чешуйко-корок и десквамированный эпидермис в виде пластов (рис. 2), зоны фокальной атрихии с отсутствием фолликулярных отверстий (данные изменения соответствуют рубцовой алопеции) (рис. 3).

Патоморфологическое исследование: фрагмент кожи с наличием под эпидермисом очагового скопления клеток типа гистиоцитов, при иммуногистохимическом исследовании соответствующих по фенотипу клеткам Лангерганса. Данная гистограмма может наблюдаться при гистиоцитозе из клеток Лангерганса.

На основании анамнеза, клинических данных, патоморфологического исследования был диагностирован лангергансоклеточный гистиоцитоз (L-группа (Langerhans) по классификации 2016 года [5]). Пациентка консультирована в РНПЦ онкологии и медицинской радиологии им. Н.Н. Александрова, где после обследования системные поражения не выявили. Для дальнейшего лечения пациентка направлена к дерматологам, которые проводили неспецифическую противовоспалительную терапию (топические кортикостероиды), придерживаясь выжидательной тактики.

Случай 2. Пациентка М., 73 года, обратилась с жалобами на образования на коже боковой поверхности носа, лба, правой щеки. Со слов пациентки, высыпания беспокоят около двух лет. Появление высыпаний никакими субъективными ощущениями не сопровождалось.

При осмотре на коже боковой поверхности носа отечная папула с фиолетово-коричневым оттенком, инфильтрацией 0,3–0,5 см. На коже лба 5 папул красновато-желтушного цвета с блестящей корочкой в центре размером около 0,5 см. На груди возвышающаяся папула желтовато-розового цвета с пупкообразным вдавлением в центре.

Дерматоскопическая картина характеризуется центральной желто-оранжевой областью, в которой видны бледно-желтые отложения, дискретная пигментная сеть, белесоватые линии и тонкие ветвящиеся сосуды, периферические линейные телеангиэктазии (рис. 6).

На основании клинических данных был заподозрен распространенный мелко-узелковый саркоидоз кожи. Рекомендованы выполнение диагностической биопсии и консультация пульмонолога.

Патоморфологическое исследование: фрагмент кожи, в котором на фоне эласто-за, наличия клещей *Demodex* в некоторых волосных фолликулах с явлениями фолликулита, в дерме определяется ксантогранулематозная инфильтрация, распространяющаяся до подлежащей жировой ткани. Она представлена сливающимися очаговыми скоплениями гистиоцитов (макрофагов) с примесью лимфоидных элементов. В отличие от ксантом, многие клетки имеют крупные овальные ядра, они выглядят «активными», несмотря на накопления липидов в цитоплазме. Ксантомы и нечеткие контуры гранулем отличают процесс от саркоидоза. Рекомендуется уточнить состояние жирового обмена, исключить гистиоцитозное поражение из группы ксантоматозов. Менее вероятно ксантогранулематозное воспаление вследствие клещевого поражения сальных желез (гистологические препараты консультированы доцентом Ю.И. Роговым).

На основании клинической картины, дерматоскопии, патогистологического исследования пациентке был выставлен диагноз «нелангергансоклеточный гистиоцитоз» (C-группа (Cutaneous) по классификации 2016 года [5]).

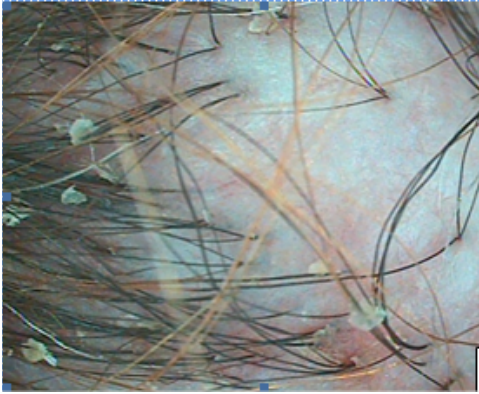


Рис. 3. Дерматоскопия: зоны фокальной атрихии с отсутствием фолликулярных отверстий, желтые чешуйко-корки
Fig. 3. Dermoscopy: focal atrichia zones with absence of follicular openings, yellow scaly crusts

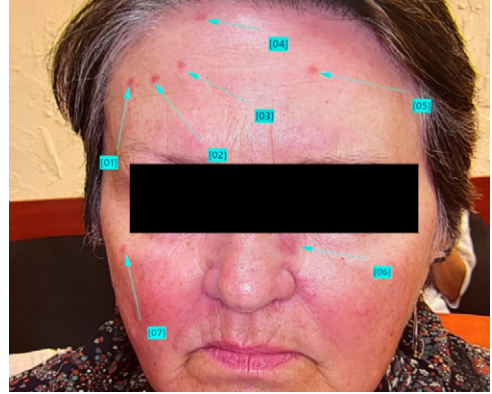

Рис. 4. Папулы на лбу, щеке и боковой поверхности носа слева
Fig. 4. Papules on the forehead, cheek and lateral surface of the nose on the left

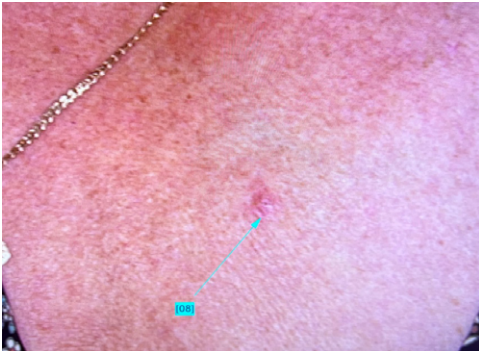

Рис. 5. Папула на груди с пупкообразным вдавлением
Fig. 5. Papule on the chest with an umbilical indentation

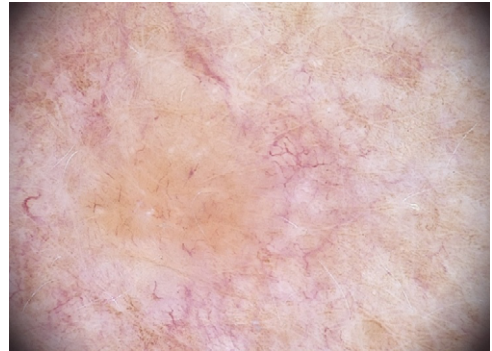


Рис. 6. Дерматоскопия: центральная желто-коричневая область, белесоватые линии, тонкие ветвящиеся сосуды, периферические линейные телеангиэктазии
Fig. 6. Dermoscopy: central yellow-brown area, whitish lines, thin branching vessels, peripheral linear telangiectasias

Было рекомендовано исследование липидного спектра крови, выполнение КТ головного мозга и костей черепа. По результатам лабораторных и диагностических исследований (БАК с липидограммой, ОАК, КТ ГМ, осмотр пульмонолога, КТ ОГК) патологии не обнаружено.

Рекомендована неспецифическая терапия: пентоксифиллин 600 мг 1 раз в день на 2 месяца при хорошей переносимости, наружно: крем мометазон 1–2 раза в день до 2 недель, затем мазь такролимус 0,1% 2 раза в день 1 месяц, затем 2 раза в неделю 4 месяца.

■ ОБСУЖДЕНИЕ

Гистиоцитоз из клеток Лангерганса развивается из миелоидных предшественников, включает широкий спектр клинических проявлений у детей и взрослых – от саморазрешающегося до опасного для жизни диссеминированного заболевания. Вопрос природы патологической клеточной пролиферации при ГКЛ весьма спорный. В связи с возможностью спонтанного регресса заболевания, наличием выраженного воспалительного клеточного компонента в очагах поражения и присутствием провоспалительных цитокинов обсуждается иммуновоспалительный генез ГКЛ [7].

У взрослых эпидермальные поражения обычно представлены папулами и опрелостями со значительным шелушением и коркой, чаще всего на коже волосистой части головы, хотя распространено и поражение слизистой оболочки гениталий или ротовой полости [4].

Ведущая роль в верификации диагноза остается за патогистологическим и иммуногистохимическим исследованиями. Клетки при ГКЛ обычно имеют большой размер, округлую или овальную форму, ядра по типу «кофейных зерен» или в форме почки, которые характерны для воспалительных ДК CD1с+. Поскольку клетки ГКЛ активируют и привлекают в очаг поражения другие иммунокомпетентные клетки, при микроскопии обращает на себя внимание воспалительный компонент, состоящий из эозинофилов, нейтрофилов, лимфоцитов и макрофагов в дополнение к ЛК, этот вид поражения часто описывается как эозинофильная гранулема.

Дифференциальная диагностика ГКЛ проводится с неуточненным гистиоцитозом (indeterminate cell histiocytosis) и основана на отсутствии гранул Бирбека в клетках Лангерганса и экспрессии CD207 [8].

Несахарный диабет, которым страдает пациентка 1, – одно из редких заболеваний, которое может возникать при гистиоцитозе в связи с опухолевыми или воспалительными процессами в структуре головного мозга, затрагивающими гипофиз или гипоталамус. Поэтому, несмотря на обследование у онкологов, которые не выявили системных поражений, пациентка подлежит наблюдению не только у дерматологов, но и у онкологов с повторными обследованиями.

Клинически НЛКГ можно разделить на три группы: 1) с преимущественным вовлечением кожи; 2) поражение кожи с вовлечением внутренних органов; 3) с преимущественным поражением мягких тканей [6]. У большинства пациентов имеются кожные проявления, которые характеризуются солитарным очагом, иногда – несколькими папулами или узловатыми элементами. Элементы располагаются на волосистой части головы, верхней половине туловища, конечностях. Кожная форма часто протекает бессимптомно и может регрессировать спонтанно. В некоторых случаях возможно хирургическое лечение [9–11].

В случае кожных поражений используется дерматоскопия. При НЛКГ наблюдается дерматоскопическая картина «заходящего солнца», для которой характерна центральная желто-оранжевая область, в которой видны «облака» из бледно-желтых отложений и эритематозных ореолов. Также были описаны периферические линейные телеангиэктазии и другие неспецифические характеристики (дискретная пигментная сеть, белесоватые линии и тонкие ветвящиеся сосуды) [12].

Дифференциальная диагностика клинически сложна, и требуется обязательная патогистологическая верификация диагноза. Необходимо дифференцировать НЛКГ с ксантоматозом (в отличие от ксантом, при НЛКГ клетки имеют крупные овальные

ядра, они выглядят более активными, несмотря на накопления липидов в цитоплазме). Для саркоидоза характерны более четкие контуры гранулем и отсутствие липидов в цитоплазме.

■ ЗАКЛЮЧЕНИЕ

Несмотря на последние исследования гистиоцитозов на иммунологическом и молекулярно-генетическом уровнях, разработку новой классификации, диагностика и выбор тактики лечения данных заболеваний остаются сложной задачей даже для опытных клиницистов.

Мировой клинический опыт по диагностике и лечению гистиоцитозов свидетельствует, что при локализованной форме после установления морфоиммунологического диагноза показано динамическое наблюдение либо проведение местной терапии (в том числе хирургическое удаление мелкого очага поражения или локальное применение глюкокортикостероидов). Обширные хирургические резекции не показаны.

Учитывая редкость гистиоцитозов, каждое наблюдение очень ценно. Детальное описание каждого случая, разбор проводимых диагностических и лечебных программ, их результаты позволят лучше ознакомиться с течением заболевания и выработать эффективные терапевтические программы с учетом особенностей заболевания у каждого конкретного пациента.

■ ЛИТЕРАТУРА/REFERENCES

1. Nezelof C., Basset F. An hypothesis Langerhans cell histiocytosis: the failure of the immune system to switch from an innate to an adaptive mode. *Pediatr Blood Cancer*. 2004;42(5):398–400. doi: 10.1002/pbc.10463. PMID: 15049008
2. Wolf K. et al. *Fitzpatrick's Dermatology in Clinical Practice: In 3 volumes; trans. from English*. M.: Panfilov Publishing House; BINOM, 2012;2:1544–1565. (in Russian)
3. Swerdlow S.H., Campo E., Pileri S.A. et al. The 2016 revision of the World Health Organization classification of lymphoid neoplasms. *Blood*. 2016;127(20):2375–90. doi: 10.1182/blood-2016-01-643569. Epub 2016 Mar 15.
4. Karamova A., Chikin V., Znamenskaya L. et al. Langerhans cell histiocytosis in an adult patient. *Vestnik Dermatologii i Venerologii*. 2019;95(4):57–66. doi: 10.25208/0042-4609-2019-95-4-57-66 (in Russian)
5. Emile J.F., Ablu O., Fraitag S. et al. Histiocyte Society. Revised classification of histiocytoses and neoplasms of the macrophage-dendritic cell lineages. *Blood*. 2016;127(22):2672–81. doi: 10.1182/blood-2016-01-690636. Epub 2016 Mar 10.
6. Byalik T., Yakimovich O., Makhonova L. et al. Disseminated Juvenile Xanthogranuloma in Adults. Clinical Observation. *Clinical Oncohematology*. 2011;4(4):329–333. (in Russian)
7. Nezelof C. Histiocytosis X. *Rev Fr Etud Clin Biol*. 1966;11(1):22–39. (in French)
8. Brown R.A., Kwong B.Y., McCalmont T.H. et al. ETV3-NCOA2 in indeterminate cell histiocytosis: clonal translocation supports sui generis. *Blood*. 2015;126(20):2344–5. doi: 10.1182/blood-2015-07-655530. Epub 2015 Oct 5.
9. Freyer D.R., Kennedy R., Bostrom B.C. et al. Juvenile xanthogranuloma: forms of systemic disease and their clinical implications. *J Pediatr*. 1996;129(2):227–37. doi: 10.1016/s0022-3476(96)70247-0
10. Dehner L.P. Juvenile xanthogranulomas in the first two decades of life: a clinicopathologic study of 174 cases with cutaneous and extracutaneous manifestations. *Am J Surg Pathol*. 2003;27(5):579–93. doi: 10.1097/00000478-200305000-00003
11. Blouin P., Yvert M., Arbion F. et al. Juvenile xanthogranuloma with hematological dysfunction treated with 2CDA-AraC. *Pediatr Blood Cancer*. 2010;55(4):757–60. doi: 10.1002/pbc.22629
12. Collie J.S., Harper C.D., Fillman E.P. Juvenile Xanthogranuloma. 2023 Aug 8. *StatPearls* [Internet]. Treasure Island (FL): StatPearls Publishing; 2025 Jan–.



Ihab Falih Almudhafer¹, Waleed Yahya Totonchi¹, Dhuha Mohammed Al-Mutori²,
Ahmed Salih Alshewered³ ✉

¹ Al-Sayab Teaching Hospital, Basrah Health Directorate, Basrah, Iraq

² Al-Sadr Teaching Hospital, Basrah Radiology Centre, Basrah, Iraq

³ Misan Radiation Oncology Center, Misan Health Directorate, Ministry of Health,
Misan, Iraq

Effectiveness of Surgical Excision with Radiotherapy for Auricular Keloid

Conflict of interest: nothing to declare.

Authors' contribution: Ihab Falih Almudhafer – conceptualization; data curation; project administration; resources; writing – review & editing; Waleed Yahya Totonchi – conceptualization; project administration; writing – review & editing; Dhuha Mohammed Al-Mutori – conceptualization; data curation; investigation; methodology; project administration; resources; writing – original draft and writing – review & editing; Ahmed Salih Alshewered – conceptualization; data curation; investigation; resources; and writing – review & editing.

Ethical approval: ethical approval was obtained from Basrah Health Directorate. Informed consent was obtained from all participants or guardians, ensuring voluntary participation, confidentiality, and the right to withdraw at any stage.

Funding: this research received no specific grant from any funding agency in the public, commercial, or not-for-profit sectors. The article is published in author's edition.

Submitted: 01.12.2025

Accepted: 08.12.2025

Contacts: ahmedsalihdr2008@yahoo.com

Abstract

Introduction. Auricular keloids are pathological scar formations characterized by excessive fibroblast activity and collagen deposition, often triggered by ear piercing or trauma. Surgical excision alone is associated with very high recurrence rates, and adjuvant radiotherapy has emerged as an effective strategy to reduce relapse. However, data from Iraq on combined therapy outcomes remain limited.

Objective. To evaluate the effectiveness and safety of combined surgical excision and adjuvant radiotherapy in the management of auricular keloids, and to assess patient satisfaction following treatment.

Materials and methods. A prospective study was conducted at Al-Sadr Teaching Hospital from 2018 to 2024. Thirty patients aged ≥ 15 years with primary or recurrent auricular keloids were enrolled. Surgical excision was performed under local anaesthesia, followed by adjuvant radiotherapy (15 Gy in 3 fractions delivered within 24 hours postoperatively). Patients were followed for 2 years to assess recurrence, complications, and satisfaction using a 5-point Likert scale. Data were analysed using SPSS version 24.

Results. Thirty patients with 53 auricular keloids were evaluated; mean age was 32.5 ± 12.1 years, and 96.7% were female. The most common lesion site was the earlobe (52.8%). Sixteen patients (53.3%) had recurrent keloids. All patients completed treatment without complications. No recurrences were observed during the 2-year follow-up period. Patient satisfaction was high: 83.3% were very satisfied, and 16.7% were satisfied. Satisfaction tended to be higher in primary keloids (92.9%) than in recurrent lesions (75.0%), although this difference was not statistically significant ($p=0.21$).

Conclusion. Combined surgical excision and adjuvant radiotherapy is a highly effective and safe treatment for auricular keloids, achieving excellent cosmetic outcomes, complete local control, and high patient satisfaction.

Keywords: auricular keloid, surgical excision, radiotherapy, recurrence, cosmetic outcome, patient satisfaction

Альмудхафер И.Ф.¹, Тончи В.Я.¹, Аль-Мутори Д.М.², Альшеверед А.С.³ ✉

¹ Учебная больница Аль-Саяб, Управление здравоохранения Басры, Басра, Ирак

² Учебная больница Аль-Садр, Радиологический центр Басры, Басра, Ирак

³ Центр радиационной онкологии Мисана, Управление здравоохранения Мисана, Министерство здравоохранения, Мисан, Ирак

Эффективность хирургического иссечения с лучевой терапией келоидных рубцов ушной раковины

Конфликт интересов: не заявлен.

Вклад авторов: Альмудхафер И.Ф. – концептуализация, курирование данных, администрирование проекта, ресурсы, написание (рецензирование и редактирование); Тончи В.Я. – концептуализация, администрирование проекта, написание (рецензирование и редактирование); Аль-Мутори Д.М. – концептуализация, курирование данных, исследование, методология, администрирование проекта, ресурсы, написание (черновик, рецензирование и редактирование); Альшеверед А.С. – концептуализация, отбор данных, исследование, ресурсы, написание (рецензирование и редактирование).

Этическое одобрение: этическое одобрение получено от Управления здравоохранения Басры. От всех участников или их опекунов было получено информированное согласие, гарантирующее добровольность участия, конфиденциальность и право отказа от участия на любом этапе.

Финансирование: данное исследование не получало специального гранта от какого-либо финансирующего агентства государственного, коммерческого или некоммерческого секторов.

Подана: 01.12.2025

Принята: 08.12.2025

Контакты: ahmedsalihdr2008@yahoo.com

Резюме

Введение. Келоиды ушной раковины – это патологические рубцовые образования, характеризующиеся чрезмерной активностью фибробластов и отложением коллагена, часто возникающие вследствие прокалывания ушей или травмы. Хирургическое иссечение само по себе связано с очень высокой частотой рецидивов, а адъювантная лучевая терапия стала эффективной стратегией для снижения рецидивов. Однако данные по Ираку о результатах комбинированной терапии остаются ограниченными.

Цель. Оценить эффективность и безопасность комбинированного хирургического иссечения и адъювантной лучевой терапии при лечении келоидов ушной раковины, а также оценить удовлетворенность пациентов после лечения.

Материалы и методы. Проспективное исследование проводилось в клинической больнице Аль-Садр с 2018 по 2024 год. В исследование было включено 30 пациентов в возрасте ≥ 15 лет с первичными или рецидивирующими келоидами ушной раковины. Хирургическое иссечение проводилось под местной анестезией с последующей адъювантной лучевой терапией (15 Гр в 3 фракции в течение 24 часов после

операции). Пациенты наблюдались в течение 2 лет для оценки рецидивов, осложнений и удовлетворенности с использованием 5-балльной шкалы Лайкерта. Данные анализировались с использованием SPSS версии 24.

Результаты. Было обследовано 30 пациентов с 53 келоидами ушной раковины; средний возраст составил $32,5 \pm 12,1$ года, 96,7% были женщинами. Наиболее частой локализацией поражения была мочка уха (52,8%). У 16 пациентов (53,3%) наблюдался рецидив келоидных рубцов. Все пациенты завершили лечение без осложнений. Рецидивов не наблюдалось в течение 2-летнего периода наблюдения. Уровень удовлетворенности пациентов был высоким: 83,3% – очень удовлетворены, 16,7% – удовлетворены. Удовлетворенность, как правило, была выше при первичных келоидах (92,9%), чем при рецидивирующих поражениях (75,0%), хотя эта разница не была статистически значимой ($p=0,21$).

Заключение. Комбинированное хирургическое иссечение и адъювантная лучевая терапия являются высокоэффективным и безопасным методом лечения келоидов ушной раковины, обеспечивающим отличные косметические результаты, полный локальный контроль и высокую степень удовлетворенности пациентов.

Ключевые слова: келоид ушной раковины, хирургическое иссечение, лучевая терапия, рецидив, косметический результат, удовлетворенность пациентов

■ INTRODUCTION

Keloids are pathologic scar formations characterized by excessive fibroblast proliferation and abundant collagen deposition that invade beyond the original wound boundaries [1]. These lesions are particularly distressing when they affect the auricular region (external ear) because of both aesthetic and functional concerns – ear lobe piercings and ear trauma are common triggers, and the ear's thin tissue, complex contours and cosmetic vulnerability make treatment challenging. Historically, monotherapy by surgical excision of keloids has been associated with extremely high rates of recurrence – often ranging from 45% to 100% – because the wound healing process itself triggers fibroproliferation and the surgery creates new dermal injury [2]. Thus, while removal of the keloid mass is necessary for immediate cosmetic improvement, the relapse risk remains high unless additional adjuvant interventions are employed [3].

Over the past decades, combining surgical excision with adjuvant radiotherapy has emerged as the treatment of choice for auricular keloids, offering significantly improved outcomes. Radiotherapy delivered soon after surgery acts on the immature wound bed, targeting proliferative fibroblasts and modifying the fibrotic cascade – thereby reducing the probability of keloid recurrence [4]. Several meta-analyses and systematic reviews indicate that when surgery is supplemented by radiotherapy, recurrence rates drop substantially – often to less than 20% – whereas surgery alone remains plagued by high relapse [5]. Given the ear's anatomical configuration, superficial or electron beam radiation modalities are particularly suited, allowing for focused treatment of the excised scar while sparing deeper tissues [6].

For auricular keloids, the combined approach holds further advantages. The ear lobe and auricle permit well-defined treatment fields with minimal adjacent organ risk; the

superficial nature of these lesions allows low-energy radiation (e.g., electrons or superficial X-rays) to achieve adequate coverage. Studies focusing on ear keloids report local-control rates of 90% or above when surgical excision is followed by radiotherapy within 24–48 hours of surgery. For instance, one review of ear-region keloids treated with excision plus HDR brachytherapy found recurrence rates in the range of 2.8% to 33.3%, with many cases clustered at the low end of that range [7]. Another meta-analysis reported overall recurrence rates of ~10–20% when excision plus radiation (BED >30 Gy) was used [3]. The timing of radiotherapy has proven important initiation within 24 – or 48-hours post-excision appears to further reduce recurrence [8].

Beyond recurrence, the excision plus radiotherapy strategy also leads to improved cosmetic outcomes, reduction of pruritus and pain, and higher patient-satisfaction rates. A major challenge remains in balancing dose and fractionation to maximize efficacy while minimizing radiation-related side-effects – especially in an area as cosmetically sensitive as the ear. The literature suggests that a biologically effective dose (BED) of ≥ 28 –30 Gy ($\alpha/\beta \sim 10$) is associated with the best outcomes [4]. In practice, for auricular lesions, lower doses (for example 8 Gy in 1 fraction) may suffice given the lower tension and superficial location, while high-tension sites (chest wall) may require higher doses [5].

In this context, the present study aims to evaluate the effectiveness of combined surgical excision and adjuvant radiotherapy for the treatment of auricular keloids.

■ MATERIALS AND METHODS

This prospective study was conducted at Al-Sadr Teaching Hospital between 2018 and 2024. A total of 30 patients presenting with auricular keloids were enrolled. Inclusion criteria were patients aged 15 years or older with primary or recurrent auricular keloids. Of these, 16 patients had recurrent keloids that had previously been treated with surgical excision with or without other modalities (excluding radiotherapy). Written informed consent was collected from all patients after full education about the procedure and treatment protocol.

The surgical excisions were done under the use of local anaesthesia 1 : 100 000 lidocaine with adrenaline. The excision of keloid was done with care to preserve normal auricular structure. After the excision, primary closure of the skin was done using standard techniques. Then the patients were referred to the radiotherapy centre at Basrah within 24 hours post operation for receiving adjuvant radiotherapy. The radiotherapy administration was done in three fractions over 3 days. The dose was 5 Gy per fraction, and the total was 15 Gy. The treatment was delivered through either photon or proton beam radiation. Patients were followed up for a total of 2 years. The follow-up visits included the following: clinical evaluation of the surgical site, assessment of keloid recurrence, and evaluation of patient satisfaction through a simple numeric rating scale to rate their satisfaction with treatment outcome on a 5-point scale: 1 – very dissatisfied, 2 – dissatisfied, 3 – neutral, 4 – satisfied and 5 – very satisfied.

In order to assess both cosmetic appearance and overall experience. The mean satisfaction score was calculated for all patients. Any adverse effects from radiotherapy were documented (such as erythema, pigmentation changes, or skin ulceration). Data was analysed using the statistical package for social sciences (SPSS version 24).

■ RESULTS

A total of 30 patients with auricular keloids were enrolled in the study. The mean age was 32.5 ± 12.1 years (range 16–57 years). Most patients were female, 96.7%, with only one male patient (3.3%). As shown in Table 1.

A total of 53 keloid lesions were identified among the 30 patients, as 12 patients (40%) had multiple lesions. The most common site was the earlobe (52.8%). Fourteen patients (46.7%) had primary keloids, while sixteen (53.3%) presented with recurrent lesions. The mean duration of keloid was 60 months, and the mean size was 2.9 cm, as shown in Table 2.

All patients completed the combined surgical excision and adjuvant radiotherapy protocol. No cases of recurrence nor any complications were reported after surgery and radiotherapy. Patient satisfaction was evaluated using a 5-point Likert scale. The median was 5 (range 4–5). Overall, 25 patients (83.3%) were very satisfied, and 5 patients (16.7%) were just satisfied with the treatment outcome (Table 3).

Table 1
The distribution of patient demographics

Variable		No.	%
Age (years)		32.5 ± 12.3 (16–57)	
Sex	Male	1	3.3
	Female	29	96.7

Table 2
Keloid characteristics and location

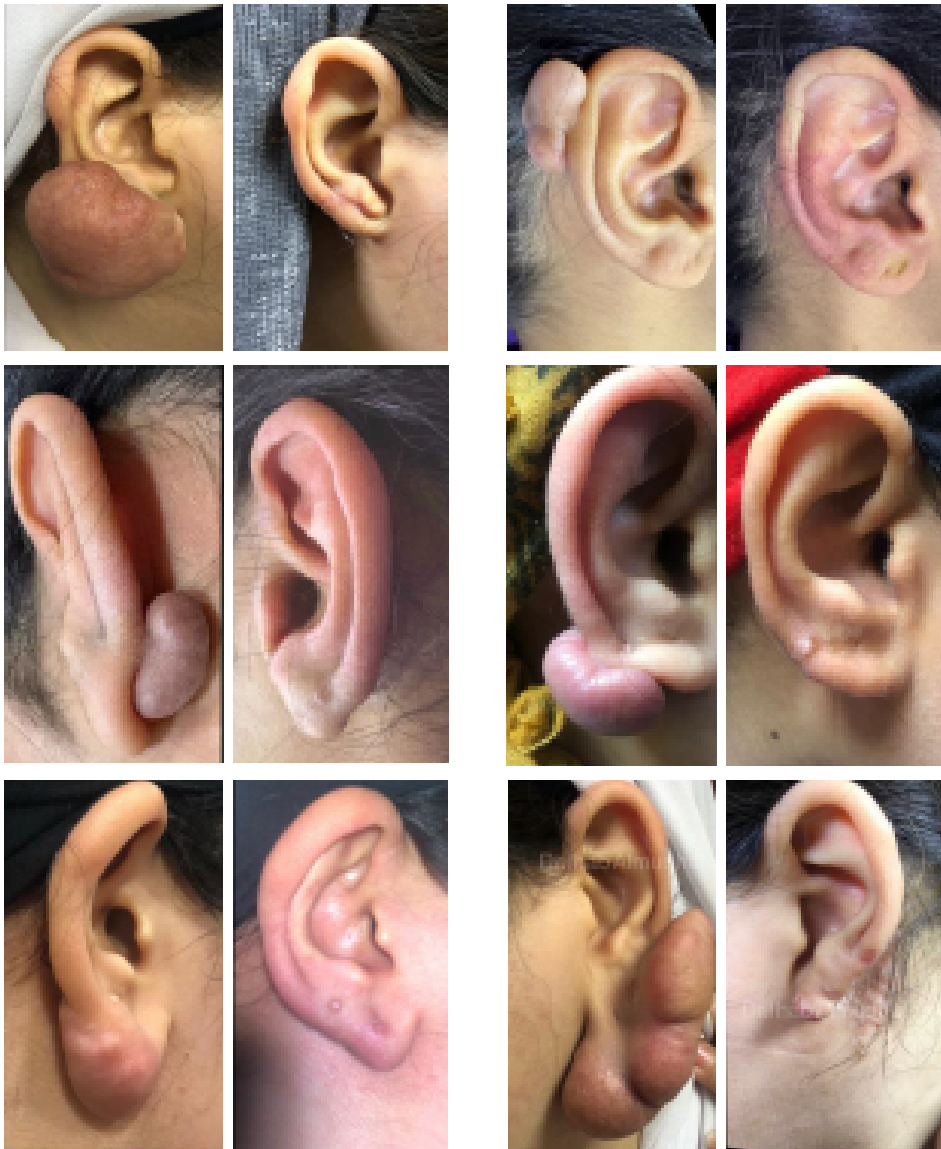Variable		No.	%
Multiple lesions per patient		12	40.0
Location	Earlobe	28	52.8
	Helix	15	28.3
	Antihelix	10	18.9
	Total lesions	53	100.0
Type of keloid	Primary	14	46.7
	Recurrent	16	53.3
Duration since presentation (In months)	Mean SD (range)	60–20 (15–180)	
size of keloid (in cm)	Mean SD (Range)	2.9–1.2 (0.5–5 cm)	

Table 3
The treatment outcomes and patient satisfaction

Variable		No.	%
Recurrence		0	0.0
Complication		0	0.0
Patient satisfaction (5-point Likert scale)	Median Range	5 (4–5)	
	Very satisfied	25	83.3
	Satisfied	5	16.7

Table 4
Comparison of patient satisfaction between primary and recurrent keloid

Variable	Primary keloid (n=14)	Recurrent keloid (n=16)	p-value
Very satisfied	13 (92.9)	12 (75.0)	0.21
Satisfied	1 (7.1)	4 (25.0)	



Clinical photographs of six patients showing auricular keloids before treatment and two years after combined surgical excision and adjuvant radiotherapy, demonstrating complete healing and excellent cosmetic outcomes without recurrence

When comparing satisfaction between the two groups, 92.9 of primary keloid patients and 75.0 of recurrent keloid patients reported being very satisfied. The remaining patients were satisfied, and none reported dissatisfaction. Although patient satisfaction tended to be higher in the primary keloid group, the difference was not statistically significant ($p=0.21$).

■ DISCUSSION

Auricular keloids represent a particularly challenging subtype of keloid disease due to the cosmetic prominence of the ear, the thinness of auricular skin, and the high likelihood of recurrence following treatment [9]. Keloids in this region frequently arise after ear piercing or trauma and pose a considerable psychological and aesthetic burden on affected individuals. Traditional monotherapy, especially surgical excision alone, has been associated with some of the highest recurrence rates reported in the literature – often between 45% and 100% – making the quest for an effective and durable treatment strategy clinically important [10]. Given the limitations of surgery alone and the growing evidence supporting multimodal approaches, this study was undertaken to evaluate the outcomes of combining surgical excision with early postoperative radiotherapy for auricular keloids.

The demographic characteristics of the cohort showed a predominance of female patients (96.7%), which aligns with findings from previous study by Huang et al., reporting female proportions ranging from 70% to 90% for ear-related keloids, largely attributed to higher rates of ear piercing among women [11]. The mean age of 32.5 years in our study is similarly consistent with the literature by Hung et al., which generally places the peak incidence of auricular keloids in younger adults aged 20–40 years [12].

A total of 53 keloid lesions were identified among the 30 patients, with the earlobe representing the most common anatomical location (52.8%). Earlobe lesions have historically shown better response rates and lower recurrence compared with helix or antihelix lesions, partly because of the lower skin tension and easier field definition for radiotherapy [13]. This distribution is comparable to earlier reports, where earlobe involvement accounted for 40–60% of auricular keloids [14].

One of the most striking findings in this study was the 0% recurrence rate over a two-year follow-up period. This outcome compares favourably with the recurrence rates reported in previous studies using combined surgery and radiotherapy, which typically range from 2.8% to 33.3% depending on dose, timing, and technique [15]. For example, Nien et al. reported recurrence rates of 10–15% with postoperative electron beam therapy, while studies using HDR brachytherapy have shown recurrence as low as 3% [16]. Our results, showing complete local control at 24 months, may be attributed to several factors: early radiotherapy initiation within 24 hours, an adequately effective dose of 15 Gy in 3 fractions, and the predominance of lower-tension earlobe lesions.

Importantly, no complications were observed following radiotherapy. Prior study by Petrou et al., reported mild side effects such as transient erythema or pigmentation in 5–20% of cases and rare ulceration (<2%) [17]. The complete absence of adverse effects in our cohort supports the safety of low-dose fractionated radiotherapy for auricular lesions, particularly when delivered with precise field definition and appropriate shielding.

Patient satisfaction was exceptionally high, with 83.3% reporting being "very satisfied" and the remaining 16.7% "satisfied". These findings align with reports indicating that combined therapy not only reduces recurrence but also improves cosmetic outcomes

and patient-reported satisfaction [18]. Although satisfaction was higher among primary keloid patients (92.9%) compared with recurrent cases (75.0%), the difference was not statistically significant ($p=0.21$). This trend is expected, as recurrent keloids typically have more extensive fibrosis, distorted tissue planes, and higher biologic aggressiveness, which can influence final aesthetic outcomes [19, 20].

This study is limited by its relatively small sample size, which may limit the generalizability of the findings. Additionally, the absence of a control group restricts direct comparison with other treatment modalities. Finally, although the two-year follow-up period is robust, it may still be insufficient to capture very late keloid recurrences.

■ CONCLUSIONS AND RECOMMENDATIONS

The findings from this study reinforce the substantial benefit of combining surgical excision with postoperative radiotherapy for auricular keloids. The zero recurrence, high satisfaction rates, and absence of complications highlight the effectiveness of the 15 Gy/3-fraction protocol used in this setting. These results support the growing body of evidence that early postoperative radiotherapy – ideally within the first 24–48 hours – plays a critical role in suppressing fibroblast proliferation and preventing keloid relapse.

Future research with larger sample sizes, longer follow-up periods, and comparative studies against alternative fractionation schedules (e.g., 8 Gy \times 1, 20 Gy \times 5, or HDR brachytherapy) would help refine optimal treatment protocols. Nonetheless, the outcomes of this study provide strong support for the continued use of surgery plus radiotherapy as the standard of care for auricular keloids.

■ REFERENCES

1. Nangole FW, Agak GW. Keloid pathophysiology: fibroblast or inflammatory disorders? *JPRAS Open*. 2019;22:44–54.
2. Ogawa R, Tosa M, Dohi T, et al. Surgical excision and postoperative radiotherapy for keloids. *Scars Burn Heal*. 2019;5:2059513119891113.
3. Gold MH, Nestor MS, Berman B, Goldberg D. Assessing keloid recurrence following surgical excision and radiation. *Burns Trauma*. 2020;8:tkaa031.
4. Lee JW, Seol KH. Adjuvant Radiotherapy after Surgical Excision in Keloids. *Medicina (Kaunas)*. 2021;57(7):730.
5. Wang W, Zhao J, Zhang C, et al. Current advances in the selection of adjuvant radiotherapy regimens for keloid. *Frontiers in Medicine*. 2022;9:1043840.
6. Tan Q, Xu J, Xu W, Lu H. Surgery and superficial x-ray radiotherapy for keloids of the preauricular and contralateral ear lobe: Case report. *Clin Case Rep*. 2024;12(4):e8657.
7. Fuenmayor P, Quiñonez H, Salas R, Pujadas Z. Outcomes of Surgical Excision and High-Dose-Rate Brachytherapy for Earlobe Keloids. *World J Plast Surg*. 2021;10(1):78–84.
8. Lee SY, Park J. Postoperative electron beam radiotherapy for keloids: treatment outcome and factors associated with occurrence and recurrence. *Ann Dermatol*. 2015;27(1):53–8.
9. Wu H, Dong G, Hu J, et al. Contour first-retrospective study of an algorithmic approach of auricular keloids. *J Cosmet Dermatol*. 2023 Apr;22(4):1304–1311.
10. Walsh LA, Wu E, Pontes D, et al. Keloid treatments: an evidence-based systematic review of recent advances. *Syst Rev*. 2023 Mar 14;12(1):42.
11. Huang C, Wu Z, Du Y, et al. The Epidemiology of Keloids. 2020 Dec 8. In: Téot L, Mustoe TA, Middelkoop E, et al., editors. *Textbook on Scar Management: State of the Art Management and Emerging Technologies* [Internet]. Cham (CH): Springer; 2020. Chapter 4. Available from: <https://www.ncbi.nlm.nih.gov/books/NBK586088/> doi: 10.1007/978-3-030-44766-3_4
12. Hung YT, Lin SM, Tzeng IS, Ng CY. Optimizing surgical outcome of auricular keloid with a novel multimodal approach. *Sci Rep*. 2022 Mar 3;12(1):3533.
13. Domenico P, Giuliana C, Daniele B, et al. Ear keloids: An innovative 3-steps combined treatment. *Skin Res Technol*. 2023 Nov;29(11):e13506.
14. Liu R, Xiao H, Wang R, et al. Risk factors associated with the progression from keloids to severe keloids. *Chin Med J (Engl)*. 2022 Apr 5;135(7):828–836.
15. Khan C, Zahid N, Arif F, et al. Frequency of keloid recurrence post-surgical excision and radiation therapy on a 2-year follow-up: A single center cohort study. *Scars Burn Heal*. 2025 Mar 31;11:20595131251321766.
16. Nien HH, Yu PC, Yen YH, et al. Radiotherapy for Keloids: A Comprehensive Narrative Review. *Cureus*. 2025 Oct 5;17(10):e93869.
17. Petrou IG, Jugun K, Rüegg EM, et al. Keloid treatment: what about adjuvant radiotherapy? *Clin Cosmet Investig Dermatol*. 2019 May 3;12:295–301.
18. Kim M, Mirsky N, Spielman A, et al. Evaluating Symptomatic and Psychosocial Well-being After Keloid Treatment with SCAR-Q. *Aesthet Surg J*. 2022 May 18;42(6):NP416–NP422.
19. Ojeh N, Bharatha A, Gaur U, Forde AL. Keloids: Current and emerging therapies. *Scars Burn Heal*. 2020 Aug 10;6:2059513120940499.
20. Limandjaja GC, Niessen FB, Scheper RJ, Gibbs S. The Keloid Disorder: Heterogeneity, Histopathology, Mechanisms and Models. *Front Cell Dev Biol*. 2020 May 26;8:360.



Юсубалиев У.А.¹, Тохтаев Г.Ш.¹, Саипова Н.С.¹, Сафаров Х.Х.² ✉

¹Ташкентский государственный медицинский университет, Ташкент, Узбекистан

²Чирчикский филиал Ташкентского государственного медицинского университета, Чирчик, Узбекистан

Дерматология: вчера, сегодня, завтра

Конфликт интересов: не заявлен.

Вклад авторов: сбор и обработка материала – Тохтаев Г.Ш.; написание текста – Юсубалиев У.А.; редактирование – Саипова Н.С., Сафаров Х.Х.

Подана: 27.11.2025

Принята: 05.12.2025

Контакты: daler.1989@hotmail.com

Резюме

Дерматология как научная и клиническая дисциплина претерпела колоссальные изменения, трансформировавшись из описательной науки в интегративную область, тесно связанную с иммунологией, генетикой и биотехнологиями. Настоящий расширенный обзор представляет собой комплексный анализ эволюционного пути дерматологии от древних трактатов и первых классификационных систем до современной эры биологической и таргетной терапии. Особое внимание уделяется ключевым достижениям настоящего времени, включая внедрение цифровой дерматологии, искусственного интеллекта в диагностику онкологических заболеваний кожи, а также развитию персонализированной медицины. В разделе о будущем обсуждаются прорывные направления, такие как геномное редактирование (CRISPR), терапия, основанная на микробиоме, и регенеративная медицина (3D-биопринтинг). Трансформация дерматологии знаменует собой переход к высокоточному и индивидуально адаптированному лечению, что обещает значительное улучшение прогноза и качества жизни пациентов с самыми сложными дерматозами.

Ключевые слова: дерматология, история медицины, биологическая терапия, иммунодерматология, искусственный интеллект, персонализированная медицина, микробиом кожи, 3D-биопринтинг, геномное редактирование

Yusubaliyev U.¹, Toxtayev G.¹, Saipova N.¹, Safarov Kh.² ✉

¹Tashkent State Medical University, Tashkent, Uzbekistan

²Chirchik branch of Tashkent State Medical University, Chirchik, Uzbekistan

Dermatology: Yesterday, Today, Tomorrow

Conflict of interest: nothing to declare.

Authors' contribution: collection and processing of material – Toxtayev G.; text writing – Yusubaliyev U.; editing – Saipova N., Safarov Kh.

Submitted: 27.11.2025

Accepted: 05.12.2025

Contacts: daler.1989@hotmail.com

Abstract

Dermatology, as a scientific and clinical discipline, has undergone tremendous changes, evolving from a descriptive science into an integrative field closely connected with immunology, genetics, and biotechnology. This extended review presents a comprehensive analysis of dermatology's evolutionary development – from ancient treatises and early classification systems to the modern era of biologic and targeted therapies. Special attention is given to key contemporary achievements, including the introduction of digital dermatology, the use of artificial intelligence in diagnosing skin cancers, and the advancement of personalized medicine. The section on the future discusses breakthrough directions such as genomic editing (CRISPR), microbiome-based therapies, and regenerative medicine (3D bioprinting). The transformation of dermatology marks a shift toward highly precise and individually tailored treatment, promising a profound improvement in the prognosis and quality of life for patients with the most complex dermatoses.

Keywords: dermatology, history of medicine, biologic therapy, immunodermatology, artificial intelligence, personalized medicine, skin microbiome, 3D bioprinting, genome editing

■ ВВЕДЕНИЕ

Кожа – крупнейший орган человеческого тела, обладающий сложной структурой и выполняющий широкий спектр жизненно важных функций: защитную (барьерную), иммунную, терморегуляционную, сенсорную и эндокринную. Патология кожи не только отражает местные нарушения, но и часто служит маркером системных сбоев в организме, включая аутоиммунные, инфекционные и онкологические процессы. В связи с этим дерматология всегда занимала особое место в медицине. За последние три столетия эта область прошла путь от примитивных наблюдений до сложнейшего клинико-лабораторного синтеза. С конца XX века благодаря прорывам в молекулярной биологии и иммунологии дерматология стала одной из наиболее динамично развивающихся медицинских специальностей. Современные вызовы, такие как рост заболеваемости раком кожи, увеличение распространенности атопических и аутоиммунных дерматозов, а также антибиотикорезистентность, требуют постоянного поиска новых высокоэффективных и безопасных терапевтических подходов.

■ ДЕРМАТОЛОГИЯ ВЧЕРА (ИСТОРИЧЕСКИЙ ОЧЕРК И СТАНОВЛЕНИЕ)

Эпоха Древнего мира и Средневековья. Изучение кожных заболеваний уходит корнями в глубокую древность. Древнеегипетские папирусы, в частности папирус Эберса (около 1550 г. до н. э.), содержат описания поражений кожи, схожих с проказой (лепрой), и рекомендуемые средства лечения, часто основанные на растительных и животных компонентах. Гиппократ (IV в. до н. э.) в своей гуморальной теории объяснял кожные сыпи дисбалансом 4 основных жидкостей (крови, флегмы, желтой и черной желчи), заложив тем самым основу для системного подхода к патологии, несмотря на его ошибочность [1]. Римский врач А.К. Цельс (I в. н. э.) в труде *De Medicina* впервые дал четкие описания таких заболеваний, как псориаз (*psora*) и стригущий лишай (*trichophytia*).

В Средние века дерматология развивалась медленно, оставаясь частью общей хирургии и терапии, а кожные заболевания часто воспринимались как проявление божественного наказания. Исключением стало арабское Средневековье, где труды таких ученых, как Авиценна, внесли вклад в классификацию и лечение кожных недугов.

Рождение научной дерматологии (XVI–XVIII вв.). Ключевым моментом стало издание Иеронимом Меркуриалисом (1530–1606) в 1572 году первого специализированного трактата *De morbis cutaneis* («О кожных болезнях»), который считается первой попыткой систематизации знаний о дерматологических заболеваниях [2].

Истинная революция произошла в конце XVIII – начале XIX века благодаря деятельности Лондонской школы. Роберт Виллан (1757–1812) в 1798 году предложил классификацию, основанную исключительно на первичных морфологических элементах (папула, везикула, пустула, пятно и т. д.), что придало диагностике объективность. Его ученик Томас Бейтман (1778–1821) продолжил и развил эту систему, выпустив в 1813 году первый дерматологический атлас.

Эпоха патологической анатомии (XIX в.). Самое значимое влияние на дерматологию оказала Венская школа, основанная Фердинандом фон Геброй (1816–1880). Гебра отошел от чисто морфологического описания и впервые связал кожные заболевания с патологической анатомией и этиологией, считая, что кожные болезни – это патологические процессы, происходящие в коже. Он разработал классификацию, которая легла в основу современных систем, и его ученик Мориц Капоши (1837–1902) продолжил развитие этого направления, описав ряд новых нозологий [3].

В России развитие дерматовенерологии началось с открытия первых кафедр кожных и венерических болезней в 1869 году. Алексей Григорьевич Полотебнов (1838–1907) в Петербурге был приверженцем идей нервизма, утверждая, что кожные болезни являются отражением патологии нервной системы и организма в целом. Его труды о нервных болезнях кожи имели фундаментальное значение для российской дерматологии [4].

■ ДЕРМАТОЛОГИЯ СЕГОДНЯ (ЭРА МОЛЕКУЛЯРНОЙ И ЦИФРОВОЙ РЕВОЛЮЦИИ)

Современная дерматология характеризуется тесной интеграцией клинической практики с фундаментальными науками: иммунологией, молекулярной генетикой и информационными технологиями.

Прорыв в патогенетической терапии (биопрепараты и ингибиторы янускиназ). Крупнейшим достижением XXI века стало детальное понимание иммунного патогенеза хронических воспалительных дерматозов, таких как псориаз и атопический дерматит (АД).

Псориаз: терапия на основе моноклональных антител (биологических препаратов) нацелена на ключевые звенья Т-хелперного воспаления (Th17/Th1). Разработаны и успешно применяются ингибиторы:

- TNF-alpha (инфликсимаб, адалимумаб);
- интерлейкинов IL-12/IL-23 (устекинумаб);
- интерлейкина IL-17 и его рецепторов (секукинумаб, иксекизумаб) [5].

Атопический дерматит: в основе АД лежит воспаление II типа (Th2). Появление моноклональных антител, блокирующих рецептор IL-4/IL-13 (дупилумаб), стало первой патогенетической терапией для среднетяжелого и тяжелого АД, значительно улучшив барьерную функцию кожи и уменьшив зуд.

Таргетные малые молекулы – JAK-ингибиторы: эти пероральные препараты блокируют внутриклеточный сигнальный путь янус-киназ (JAK), который участвует в передаче сигналов множества цитокинов. Они применяются для лечения АД, очаговой алопеции и витилиго, предлагая альтернативу инъекционным биопрепаратам и открывая новые перспективы в иммунодерматологии [6].

Цифровая трансформация и искусственный интеллект (ИИ). Цифровые инструменты стремительно интегрируются в диагностику и мониторинг кожных заболеваний, повышая точность и доступность медицинской помощи.

Теледерматология: существуют 2 основные модели – «сохрани и перешли» (store and forward), при которой снимки и данные отправляются специалисту для отложенного анализа, и «реальное время» (real time), использующая видеосвязь. Теледерматология эффективно применяется для скрининга, мониторинга хронических состояний и первичной сортировки пациентов.

ИИ в онкодерматологии: системы на основе глубокого обучения (Deep Learning), в частности сверточные нейронные сети (CNN), демонстрируют чувствительность и специфичность в диагностике меланомы, немеланомных раков кожи и доброкачественных образований, сравнимые или даже превосходящие таковые у опытных дерматологов [7]. Эти системы используются в автоматизированном картировании родинок (Mole Mapping), отслеживая малейшие изменения в структуре невусов с течением времени.

Сбор и анализ данных: мобильные приложения позволяют пациентам самостоятельно отслеживать и документировать симптомы (интенсивность зуда, площадь поражения), предоставляя врачам объективные данные для оценки эффективности лечения.

Усовершенствованные диагностические технологии. Развитие неинвазивных методов позволяет получать микроскопическое изображение кожи *in vivo*, избегая инвазивной биопсии в ряде случаев.

Конфокальная лазерная микроскопия (РКМ) позволяет визуализировать эпидермис и верхние слои дермы на клеточном уровне с разрешением, приближенным к гистологическому исследованию, что критически важно для дифференциальной диагностики невусов, меланомы и воспалительных дерматозов [8].

Оптическая когерентная томография (ОКТ) обеспечивает получение изображений поперечного сечения кожи с высоким разрешением, позволяя оценивать глубину инфильтрации опухолей, васкуляризацию и плотность коллагена.

Морфологическая диагностика: стандартизация иммуногистохимии и внедрение молекулярно-генетического тестирования (например, выявление мутаций BRAF, NRAS при меланоме) стали основой для выбора таргетной терапии в онкодерматологии.

■ ДЕРМАТОЛОГИЯ ЗАВТРА (ПЕРСПЕКТИВЫ И ПРОРЫВНЫЕ ТЕХНОЛОГИИ)

Будущее дерматологии обещает радикально изменить подходы к лечению, переходя к устранению причин заболеваний на уровне генов и клеток.

Геномная медицина и персонализированная терапия. Переход к прецизионной медицине будет основан на геномных данных:

- фармакогеномика: анализ полиморфизмов генов, кодирующих ферменты метаболизма лекарств, позволит заранее предсказывать эффективность и риск развития побочных эффектов системной терапии (например, метотрексата или биологических препаратов);
- геномное редактирование (CRISPR Cas): наиболее амбициозное направление. Технология CRISPR открывает путь к коррекции моногенных заболеваний кожи, таких как буллезный эпидермолиз, путем доставки корректирующих генетических конструкций к пораженным клеткам базального слоя эпидермиса. Первые клинические испытания уже ведутся, фокусируясь на ex vivo редактировании стволовых клеток кожи [9];
- одноклеточное секвенирование: изучение транскрипционного профиля отдельных клеток в очаге поражения (например, при псориазе) позволит идентифицировать уникальные субпопуляции иммунных клеток, ответственных за патогенез, и разработать более точные таргетные молекулы.

Терапия, основанная на микробиоме. Понимание функциональной роли микробиома кожи и его взаимосвязи с системным здоровьем (ось кишечник – кожа) станет новым терапевтическим полем.

Микробиомный дисбаланс: установлена связь между дисбиозом кожи и патогенезом акне, атопического дерматита и розацеа.

Терапевтическое применение: в перспективе ожидается разработка:

- синтетической биологии для создания генетически модифицированных бактерий-пробиотиков, которые будут доставлять терапевтические белки или ферменты непосредственно в кожу;
- бактериофаговой терапии для точечного уничтожения патогенных штаммов (например, Cutibacterium acnes, устойчивых к антибиотикам), минимизируя вред для полезной микрофлоры [10].

«Микробная трансплантация» – перенос здоровой микрофлоры для восстановления барьерных функций.

Регенеративная медицина и 3D-биопринтинг. Регенеративные технологии призваны решить проблему лечения обширных ожогов, хронических язв и восстановления утраченных кожных придатков.

3D-биопринтинг кожи: эта технология позволяет послойно воссоздавать трехмерные структуры кожи с помощью биочернил, содержащих живые клетки

(фибробласты, кератиноциты) и внеклеточный матрикс [11]. Основная задача на данном этапе – воссоздание сложной структуры дермы, включая придатки (волосяные фолликулы, сальные железы) и сосудистую сеть (васкуляризацию), без которой трансплантат нежизнеспособен.

Стволовые клетки: использование индуцированных плюрипотентных стволовых клеток (iPSC) для создания клеточных трансплантатов или для изучения патогенеза заболеваний *in vitro* (органойды кожи).

Наномедицина и новые системы доставки. Нанотехнологии позволят повысить биодоступность лекарств и снизить их токсичность.

Адресная доставка: использование липосом, наночастиц и дендримеров для инкапсуляции и транспортировки активных веществ (например, химиотерапевтических препаратов) непосредственно к опухолевым клеткам или к специфическим иммунным клеткам в коже [12]. Это минимизирует системное воздействие.

Фотодинамическая терапия: наночастицы могут быть использованы для повышения эффективности данной терапии в лечении актинического кератоза и немеланомного рака кожи, обеспечивая более глубокое проникновение и активацию фотосенсибилизаторов.

■ ЗАКЛЮЧЕНИЕ

Дерматология находится на пороге перехода от эмпирического и системного лечения к прецизионной, персонализированной терапии. Достижения последних десятилетий, особенно в области иммунологии и цифровых технологий, уже трансформировали подходы к ведению хронических заболеваний, таких как псориаз и АД. В ближайшие 10–20 лет ожидается массовое внедрение инструментов на основе ИИ в рутинную диагностику, что повысит точность раннего выявления рака кожи. Наиболее значимые прорывы прогнозируются в сфере геномной медицины и регенеративных технологий, которые потенциально смогут устранять кожные заболевания на генетическом уровне или восстанавливать сложные кожные покровы. Таким образом, прошлый этап развития дерматологии был посвящен описанию заболеваний, современный – таргетным молекулярным воздействиям, а завтрашний будет характеризоваться клеточной и геномной терапией. Эта эволюция подтверждает, что дерматология является одним из передовых и наиболее инновационных направлений современной медицины.

■ ЛИТЕРАТУРА/REFERENCES

1. Crissey J.T., Parish L.C. (1981) *The Dermatology and Syphilology of the Nineteenth Century*. New York: Praeger Publishers.
2. Mercurialis H. (1572) *De morbis cutaneis: A treatise of diseases incident to the skin*. Basel: Pietro Perna.
3. Wolff K. Vienna School of Dermatology: 200 Years of Medical Education. *J Invest Dermatol*. 1997;109(3):445–449.
4. Polotebnov A.G. (1964) *Selected works*. Moscow: Medicine.
5. Guttman-Yassky E., Kruger J.G., Lebwohl M. Systemic immune pathways in atopic dermatitis and psoriasis with implications for treatment. *J Allergy Clin Immunol*. 2018;142(2):357–362.
6. Bousounis P., et al. JAK Inhibitors: Novel Treatment for Atopic Dermatitis. *Dermatol Ther (Heidelb)*. 2021;11(6):1957–1969.
7. Esteva A., et al. Dermatologist-level classification of skin cancer with deep neural networks. *Nature*. 2017;542(7639):115–118.
8. Rajadhyaksha M., et al. In vivo confocal scanning laser microscopy of human skin: melanin provides strong contrast. *J Invest Dermatol*. 1995;104(6):946–952.
9. Choi M.Y., Choi K.T., Chon S.T. Application of CRISPR-Cas9 Technology in Skin Diseases. *Ann Dermatol*. 2021;33(6):509–518.
10. Sadrzadeh N., et al. Phage Therapy: An Old Approach to a New Problem in Dermatology. *J Drugs Dermatol*. 2020;19(12):1198–1205.
11. Koch L., et al. 3D skin bioprinting: advances and challenges in tissue engineering. *Adv Exp Med Biol*. 2020;1243:201–213.
12. Padole V.R., Mandhaniya M., Rathi L. Nanotechnology: A promising approach in the management of skin disorders. *Int J Pharm Sci Rev Res*. 2019;59(1):13–18.



Рублевская Е.И.^{1,2}, Кусенкова А.А.¹, Порошина Л.А.² ✉

¹ Гомельский областной клинический центр дерматовенерологии и косметологии, Гомель, Беларусь

² Гомельский государственный медицинский университет, Гомель, Беларусь

«Ваша здоровая красота – наша профессиональная забота». К 100-летию со дня образования Гомельского областного клинического центра дерматовенерологии и косметологии

Конфликт интересов: не заявлен.

Вклад авторов: все авторы внесли равный вклад в написание статьи.

Подана: 03.10.2025

Принята: 01.12.2025

Контакты: plary@mail.ru

Резюме

Статья посвящена истории становления дерматовенерологической службы в Гомельской области и 100-летию со дня образования Гомельского областного клинического центра дерматовенерологии и косметологии.

Ключевые слова: дерматовенерологическая служба, Гомельская область, Гомельский областной клинический центр дерматовенерологии и косметологии

Rublevskaya E.^{1,2}, Kusenkova A.¹, Paroshyna L.² ✉

¹ Gomel Regional Clinical Center for Dermatovenereology and Cosmetology, Gomel, Belarus

² Gomel State Medical University, Gomel, Belarus

"Your Healthy Beauty is our Professional Care". On the 100th Anniversary of the Founding of the Gomel Regional Clinical Center for Dermatovenereology and Cosmetology

Conflict of interest: nothing to declare.

Authors' contribution: all authors contributed equally to the writing of the article.

Submitted: 03.10.2025

Accepted: 01.12.2025

Contacts: plary@mail.ru

Abstract

This article is dedicated to the history of the development of the dermatovenereology service in the Gomel region and the 100th anniversary of the Gomel Regional Clinical Center for Dermatovenereology and Cosmetology.

Keywords: dermatovenerology service, Gomel region, Gomel Regional Clinical Center for Dermatovenerology and Cosmetology

Первые задокументированные сведения о дерматовенерологической службе Гомельской области относятся к 1920 г. В архиве сохранился протокол заседания Гомельского губздравотдела, на котором был заслушан отчет М.П. Попова о работе венамбулатории.

Профилактическое направление, провозглашенное с первых дней революции, рассматривалось как неотъемлемая часть социальной политики нового государства. Диспансеризация стала осуществляться в созданных в эти годы первых советских учреждениях диспансерного типа. Вопрос об открытии диспансера в Гомеле был рассмотрен 25 марта 1925 года на расширенном заседании президиума городского Совета совместно с президиумами секций (рис. 1).

Реальность того времени – высокая заболеваемость венерическими заболеваниями (в 1920-е годы заболеваемость сифилисом составляла 3–5% городского и 1–2% сельского населения республики [1]) – требовала серьезных подходов, и уже 14 августа 1925 года на средства Красного Креста РСФСР в Гомеле был открыт кожнодиспансер под руководством доктора Пальчикова. Поликлиническое и стационарное




Рис. 1. Протокол расширенного заседания президиума городского Совета совместно с президиумами секций. Принято решение об открытии венерологического диспансера. 1925 г.
Fig. 1. Protocol of the extended meeting of the Presidium of the City Council together with the Presidiums of the Sections. A decision was made to open a venereal disease dispensary. 1925

отделения работали как независимые подразделения. Помимо заведующего диспансером, в штатном расписании числились врачи-ординаторы, лекпом, сестры милосердия, завхоз, который также был и регистратором, санитар.

Стоит отметить, что борьба работников здравоохранения и всего общества с заболеваемостью венерическими болезнями являлась серьезной социальной и нравственной проблемой. В 1926 году правительством БССР был специально рассмотрен вопрос о состоянии заболеваемости по блоку социальных болезней. В кожвендиспансерах проводилось обязательное лечение и учет пациентов, выявление источника заражения. Снятие с учета допускалось только при полном выздоровлении, а лечение проводилось в условиях сохранения врачебной тайны.

Во времена Великой Отечественной войны на оккупированной территории лечебно-профилактические учреждения в большинстве случаев были разрушены. Резко возросла заболеваемость венерическими болезнями – гонореей и сифилисом. Сразу же после освобождения от немецко-фашистских захватчиков органами здравоохранения проводились мероприятия по восстановлению учреждений здравоохранения, в том числе кожвенучреждений.

После освобождения Гомеля от немецко-фашистских захватчиков кожвендиспансер располагался на пересечении улиц Жданова и Плеханова (район музколледжа) и занимал два этажа (амбулаторный прием и стационар). До 1946 года поликлиническое и стационарное отделения Гомельского кожвендиспансера работали независимо друг от друга, а в последующем были объединены в одно структурное подразделение, которое возглавил доктор Штейнбок Ю.А. (рис. 2).

В середине 50-х кожвендиспансер переселился в Военный переулок (район цирка). С 1953 по 1980 г. диспансер возглавляла выдающийся врач Шевченко Ольга Калиновна, уроженка Буда-Кошелевского района Гомельской области (рис. 3). Свою



Рис. 2. Коллектив кожно-венерологического диспансера. Главный врач – Штейнбок Ю.А. (2-й ряд, 4-й справа). 1951 г.

Fig. 2. Staff of the dermatovenerological dispensary. Chief physician – Steinbok Yu.A. (2nd row, 4th from the right). 1951




Рис. 3. Главные врачи диспансера (слева направо): А – Шевченко О.К., главный врач диспансера, 1953–1980 гг.; В – Репнин В.Ф., главный врач диспансера, 1980–1987 гг.; С – Фещенко В.Ф., главный врач диспансера, 1987–2008 гг.; D – Шевчук С.Е., главный врач диспансера, 2008–2016 гг.; E – Рублевская Е.И., главный врач диспансера, с 2016 по настоящее время
Fig. 3. Dispensary chief physicians (left to right): A – Shevchenko O.K., Chief Physician, 1953–1980; B – Reprin V.F., Chief Physician, 1980–1987; C – Feshchenko V.F., Chief Physician, 1987–2008; D – Shevchuk S.E., Chief Physician, 2008–2016; E – Rublevskaya E.I., Chief Physician, 2016 – present

профессиональную деятельность она начинала в Казахской ССР как врач, а потом и главврач Гурьевской областной больницы. Уже через год после перевода в г. Гомель она возглавила Гомельский областной кожно-венерологический диспансер. Труд Ольги Калиновны был по достоинству высоко оценен – она была удостоена нескольких медалей и награждена почетной грамотой Верховного Совета БССР.

В 60-е годы прошлого века в Гомельской области осуществляли свою деятельность уже три кожвендиспансера – Гомельский областной, Мозырский городской и Речицкий городской, чуть позже был организован Светлогорский городской кожвендиспансер.

В 1963 году в Гомельском областном кожвендиспансере работали 10 врачей-дерматовенерологов, посещаемость за тот год составила 379 380 человек. Диспансерное отделение размещалось в приспособленном помещении с печным отоплением и состояло из мужского и женского урологических кабинетов, лаборатории, кожного кабинета и организационного отдела. Заведовал отделением Вермул Соломон Маркович. Врачами-ординаторами работали Вишенков М.И., Волина К.И., Горелик М.С., Дивакова А.И., Золотарева С.И., Фейгина Р.С. и другие. Помимо лечебной работы, диспансер проводил образовательные семинары для медработников по диагностике и лечению пациентов с венерическими заболеваниями. С целью оказания помощи районным кожвенкабинетам активно осуществлялись выезды областных специалистов. Во время этих выездов помимо консультативной и организационной помощи велась и образовательная деятельность.

В это время кожвендиспансер играет ключевую роль в выявлении и учете различных кожных и венерических заболеваний в Гомельской области. В частности, в 1963 году был зарегистрирован 1 случай острозаразного сифилиса, 3 случая скрытого позднего врожденного сифилиса и 6 случаев сифилиса нервной системы, всего под наблюдением находились 205 пациентов с сифилисом. Кроме того, был выявлен 431 случай гонореи, причем в Гомеле зарегистрировано 234 случая [2]. Также было зарегистрировано большое количество заразных кожных заболеваний: 907 случаев трихофитии, 6 случаев микроспории, 18 – фавуса и 120 – чесотки [2], что

подчеркивает важность дерматовенерологической службы в контроле и профилактике ЗКЗ и венерических заболеваний в регионе.

Постоянно расширяются возможности серодиагностики сифилиса. Так, с 1964 года в Гомельской области серологическая диагностика осуществляется как в объединенной серологической лаборатории областного кожвендиспансера, так и в 4 районных лабораториях и в станции переливания крови.

Совершенствуются лечебные методики: из физиолечения в ГКВД используются соллюкс, кварц и диатермия; при комбинате бытовых услуг функционирует косметический кабинет (платный), где проводится эпиляция волос при гипертрихозах у женщин; используется рентгеноаппарат для эпиляции при дерматомикозах (после широкого внедрения в практику лечения дерматомикозов гризеофульвина нагрузка на рентгеноаппарат значительно снизилась).

В период с 1980 по 1987 год дерматовенерологическую службу Гомельской области возглавлял выдающийся дерматовенеролог – Репнин Василий Федорович (рис. 3В, 4). Он был родом из Чериковского района Могилевской области, прошел




Рис. 4. Рабочие будни. Главный врач диспансера Репнин В.Ф. 80-е гг.
Fig. 4. Working days. Chief physician of the dispensary Repnin V.F. 1980s




Рис. 5. Макет здания кожвендиспансера на ул. Медицинской, 10
Fig. 5. Layout of the dermatological clinic building at 10 Medical Street

славный профессиональный путь от врача-ординатора и заведующего венерологическим отделением до должности главного врача, проявляя высокое мастерство и исключительную преданность своему делу. В этот период началось строительство нового здания областного кожно-венерологического диспансера (рис. 5). В 1984 году в г. Гомеле был организован Республиканский пленум дерматовенерологов.

Значительный вклад в развитие сети и оказание дерматовенерологической помощи внесли врачи-дерматовенерологи Бандель З.Е., Сауляк А.П., Хохлов Д.М., Евстратова Г.М., Хорошин Г.С., Ковалева Л.М., Кирпичева Н.В., Кирдик В.С., Кирдик Вл.С., Житкова В.С., Алешко В.А., Стасюк И.П., Котов В.М., Борсук П.И., Абрамов П.П. и другие (рис. 6).

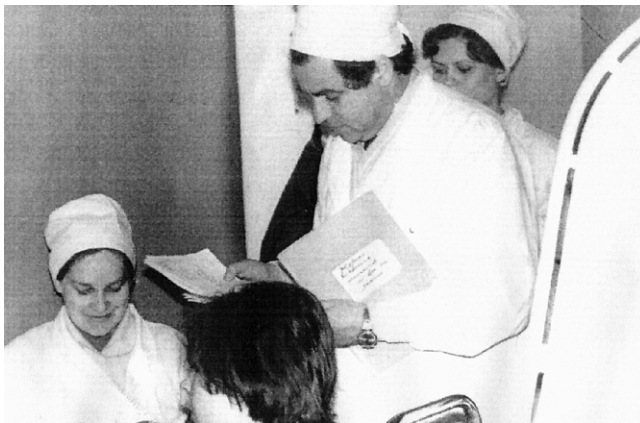


Рис. 6. Совместный осмотр пациента проводят заместитель главного врача Евстратова Г.М. и заведующий отделением Бандель З.Е.

Fig. 6. The patient's joint examination is conducted by Deputy Chief Physician Evstratova G.M. and Head of Department Bandel Z.E.




Рис. 7. Официальное открытие диспансера на ул. Медицинской, 10. Слева направо: главный врач Фещенко В.Ф., заведующий ОМК Хорошин Г.С.

Fig. 7. Official opening of the dispensary at 10 Medicalnaya St. From left to right: Chief Physician Feshchenko V.F., Head of OMC Khoroshin G.S.

В период с 1987 по 2008 год Гомельским областным кожвендиспансером руководил Фещенко Василий Федорович (рис. 3С). В этот период знаковым событием становится переезд в декабре 1992 года Гомельского областного кожно-венерологического диспансера в новое здание по улице Медицинской, 10 (рис. 7). ГОКВД при проектной мощности 210 коек располагает 190 круглосуточными койками, поликлиника рассчитана на 400 посещений в смену. Активно внедряются новые методы диагностики и лечения, развивается реабилитация и косметология.

С 2008 по 2016 год главным врачом являлся Шевчук Сергей Евгеньевич (рис. 3D). Идет дальнейшее развитие службы, внедряются новейшие методы диагностики ИППП, в том числе ПЦР-диагностика, аллергодиагностика.

В связи с открытием Гомельского медицинского университета кожвендиспансер получил статус клинического учреждения. На его базе размещены учебные классы Гомельского государственного медицинского университета, Гомельского государственного медицинского колледжа, проходят обучение учащиеся и студенты, а также слушатели факультета повышения квалификации и переподготовки, ведется консультативная и лечебно-профилактическая работа, реализуются научные проекты и внедряются современные методы диагностики и лечения, что значительно улучшает качество оказания медицинской помощи.

С 2016 года по настоящее время главным врачом кожвендиспансера является кандидат медицинских наук, доцент Рублевская Екатерина Ивановна (рис. 3Е). Внедряются новейшие методики лечения и медицинской профилактики кожных заболеваний и ИППП. Современные методики лечения направлены на достижение стойких и длительных ремиссий, что значительно улучшает качество жизни пациентов, снижает нагрузку на стационарное звено. Весомый вклад в это вносит и физиотерапия. В диспансере широко используется электро- и светолечение, лазеротерапия, узкополосная фототерапия, бальнеотерапия (рис. 8). Стационарное лечение сейчас




Рис. 8. На лечебные ванны приглашают медицинские сестры физиотерапевтического кабинета Марьенкова Н.В. и Громыко А.И.

Fig. 8. Medical baths are administered by physiotherapist nurses N.V. Maryenkova and A.I. Gromyko

проводится на 135 круглосуточных койках, 25 из которых – детские. Как стационар-замещающая технология функционирует дневной стационар на 25 коек в 2 смены.

Получили развитие новые направления в медицине – трихология, дерматоскопия, подология, карбокситерапия, озонотерапия, современная косметология (рис. 9, 10).

В Гомельском областном клиническом кожно-венерологическом диспансере функционируют 2 современные лаборатории – централизованная серологическая и клиничко-диагностическая. Обе выполняют широкий спектр современных лабораторных исследований. Помимо рутинных лабораторных исследований, проводится посев на флору с идентификацией до вида и определение чувствительности к антибиотикам, аллергодиагностика, ПЦР-диагностика ИППП.

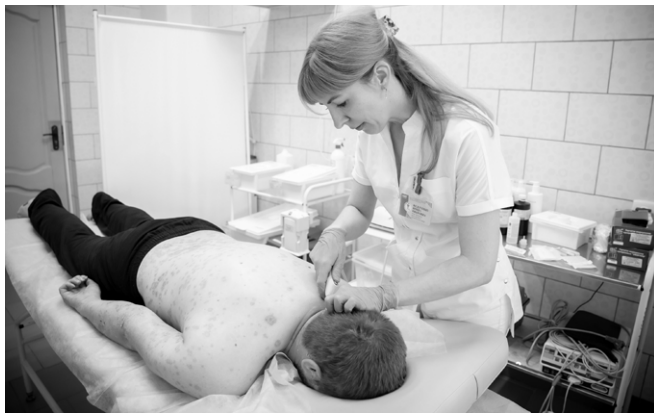

Рис. 9. Врач-терапевт Федотенко И.И. проводит процедуру карбокситерапии
Fig. 9. Therapist Fedotenko I.I. performs a carboxitherapy procedure

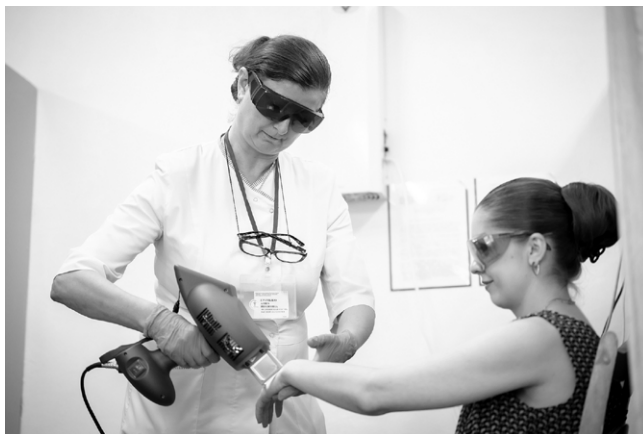

Рис. 10. В центре используются только современные высокоэффективные методы физиотерапевтического лечения. Процедуру эксимерно-лазерной фототерапии проводит медицинская сестра физиотерапевтического кабинета Громыко А.И.
Fig. 10. The center exclusively uses modern, high-efficiency physiotherapy treatment methods. The excimer laser phototherapy procedure is performed by physiotherapist nurse Gromyko A.I.

В начале 2020 года, когда мировая медицина столкнулась с глобальной угрозой COVID-19, ГОККВД оперативно отреагировал на новый вызов уже в первые месяцы пандемии, полностью перепрофилировавшись в инфекционный стационар для госпитализации пациентов с коронавирусной инфекцией. В кратчайшие сроки было проведено оснащение стационара современной системой подачи кислорода, что позволило значительно улучшить качество и эффективность оказания медицинской помощи пациентам. Благодаря слаженной работе медицинского персонала и оперативному техническому обеспечению ГОККВД сыграл важную роль в борьбе с пандемией, предлагая своевременное и квалифицированное лечение (рис. 11).

Гомельский областной клинический кожно-венерологический диспансер предоставляет современную, эффективную и доступную помощь в сохранении красоты и молодости. В отделении платных медицинских услуг и врачебно-косметологическом кабинете оказывается широкий спектр современных косметологических услуг: процедуры по уходу за кожей, мезотерапия, контурная пластика, лазерная косметология (фотоэпиляция, фотоомоложение, ремоделирование и лифтинг кожи, лечение акне, сосудистых и пигментных поражений, онихомикоза и другие). Все процедуры выполняются высококвалифицированными врачами-косметологами, которые постоянно повышают свой уровень профессионализма, участвуя в обучающих тренингах, семинарах, конференциях, в том числе и международного значения. Перечень косметологических услуг постоянно расширяется.

С 2022 года в диспансере функционирует кабинет профилактики злокачественных новообразований кожи. В рамках работы кабинета врачи-специалисты широко используют выездную форму работы – профилактические осмотры организуются на предприятиях, в организациях, а также в ЦРБ Гомельской области, что позволяет расширить доступность медицинской помощи жителям самых отдаленных мест региона (рис. 12).



Рис. 11. Пандемия COVID-19. Тяжелые рабочие будни
Fig. 11. COVID-19 Pandemic. Hard working days



Рис. 12. Дерматоскопию проводит врач-дерматовенеролог Чухлатая Л.Н.
Fig. 12. Dermatoscopy performed by dermatovenerologist L.N. Chukhlataya



Рис. 13. Областная конференция «Актуальные вопросы дерматовенерологии». Докладывает доцент кафедры дерматовенерологии и косметологии УО «ВГМУ», к. м. н. Зыкова О.С. (ноябрь 2025 г.)
Fig. 13. Regional conference "Topical issues of dermatovenerology." Reported by Associate Professor of the Department of Dermatovenerology and Cosmetology, VGMU, Ph.D. Zykova O.S. (November, 2025)



Рис. 14. IV Республиканская научно-практическая конференция с международным участием «Актуальные вопросы онкодерматологии». В центре – главный врач Рублевская Е.И. и заместитель главного врача, главный дерматовенеролог Гомельской области Аксенова С.В. (июнь 2025 г.)
Fig. 14. IV Republican Scientific and Practical Conference with International Participation "Current Issues in Oncodermatology". In the center: Chief Physician Rublevskaya E.I. and Deputy Chief Physician, Chief Dermatovenerologist of the Gomel Region Akseanova S.V. (June 2025)



Рис. 15. За многолетний добросовестный труд заместитель главного врача, главный дерматовенеролог Гомельской области Аксенова С.В. занесена на Доску почета главного управления по здравоохранению Гомельского областного исполнительного комитета и Гомельского областного комитета Белорусского профессионального союза работников здравоохранения. 2025 г.

Fig. 15. For many years of conscientious work, Deputy Chief Physician, Chief Dermatovenereologist of the Gomel Region S.V. Aksenova is listed on the Board of Honor of the Main Department of Health of the Gomel Regional Executive Committee and the Gomel Regional Committee of the Belarusian Trade Union of Health Workers. 2025



Рис. 16. Гомельский областной клинический кожно-венерологический диспансер занесен на Доску почета Гомельской области по итогам работы за 2022 год как победитель номинации «Лучшее областное учреждение, оказывающее медицинскую помощь» (май 2023 г.)

Fig. 16. According to the results of 2022, the Gomel Regional Clinical Dermatovenereological Dispensary was listed on the Honor Board of the Gomel Region as the winner of the nomination "The Best Regional Institution Providing Medical Care" (May, 2023)

Уже стало традицией проведение дважды в год областной научно-практической конференции «Актуальные вопросы дерматовенерологии», на которую съезжаются из всей области не только врачи-дерматовенерологи, но и другие специалисты: врачи общей практики, акушеры-гинекологи, урологи, инфекционисты и др. (рис. 13). Четыре года подряд совместно с ГОКОД и Гомельским государственным медуниверситетом проводится Республиканская научно-практическая конференция с международным участием «Актуальные вопросы онкодерматологии» (рис. 14).

Коллектив диспансера – это команда специалистов, преданных своему делу, ежедневный труд которой по достоинству отмечен как словами искренней благодарности от пациентов, так и на профессиональном уровне (рис. 15). В 2023 году за победу в номинации «Лучшее областное учреждение, оказывающее медицинскую помощь» Гомельский областной клинический кожно-венерологический диспансер был заслуженно занесен на Доску почета Гомельской области по итогам работы в 2022 году (рис. 16).

6 августа 2025 года диспансер переименован в Гомельский областной клинический центр дерматовенерологии и косметологии.

Прошел век, целая эпоха, и сегодня наш центр – это современное медицинское учреждение, где широко используют весь спектр новейших методов диагностики, лечения и медицинской профилактики для сохранения здоровья и красоты. Коллектив центра с гордостью заявляет: «Ваша здоровая красота – наша профессиональная забота!»

■ ЛИТЕРАТУРА/REFERENCES

1. Adaskevich V.P., Navrotsky A.L. (2015) *History of the Development of Medical Care for Skin and Venereal Diseases and Cosmetology in the Republic of Belarus*. Minsk. (in Russian)
2. *State archive of public organization of the Gomel region*. Materials of the institution.

ПРАВИЛА ДЛЯ АВТОРОВ, ПЛАНИРУЮЩИХ ПУБЛИКАЦИЮ В ЖУРНАЛАХ ИЗДАТЕЛЬСТВА «ПРОФЕССИОНАЛЬНЫЕ ИЗДАНИЯ»

С подробной версией и примерами оформления статьи можно ознакомиться на сайте **recipe.by**.

В журнале публикуются оригинальные статьи, описание клинических наблюдений, лекции и обзоры литературы.

Журнал рассматривает материалы от аспирантов, соискателей, докторантов, специалистов и экспертов.

Представление статьи в журнал подразумевает, что:

- статья не была опубликована ранее в другом журнале;
- статья не находится на рассмотрении в другом журнале;
- все соавторы согласны с публикацией текущей версии статьи.

Перед отправкой статьи на рассмотрение убедитесь, что в файле (файлах) содержится вся необходимая информация на русском и английском языках, указаны источники информации, размещенной в рисунках и таблицах, все цитаты оформлены корректно.

Параметры форматирования: Times New Roman, кегль – 12, междустрочный интервал – 1,5. Объем оригинального исследования, описания клинического случая – 30 000 знаков с пробелами (15–17 страниц), обзора, лекции – 50 000 знаков с пробелами (20–25 страниц). Количество рисунков и таблиц – не более 5 для каждой позиции. Количество литературных источников: для оригинального исследования, описания клинического случая – не более 30, обзора, лекции – не более 50. Допускается 10–15%-е отклонение от заданных объемов.

На титульном листе статьи размещаются (на русском и английском языках):

I. Имя автора (авторов)

На русском языке при указании авторов статьи фамилию следует указывать до инициалов имени и отчества (Иванов П.С.).

На английском языке при указании авторов статьи используется формат «Имя, инициал отчества, фамилия» (Ivan P. Ivanov). Фамилию на английском языке необходимо указывать в соответствии тем, как она была указана в ранее опубликованных статьях, или использовать стандарт BSI.

II. Информация об авторе (авторах)

В этом разделе перечисляются звание, должность, иные регалии. Здесь также указываются e-mail и телефон ответственного автора.

III. Аффiliation автора (авторов)

Аффiliation включает в себя официальное название организации, включая город и страну. Авторам необходимо указывать все места работы, имеющие отношение к проведению исследования.

Если в подготовке статьи принимали участие авторы из разных учреждений, необходимо указать принадлежность каждого автора к конкретному учреждению с помощью надстрочного индекса.

Необходимо официальное англоязычное название учреждения для блока информации на английском языке.

IV. Название статьи

Название статьи на русском языке должно соответствовать содержанию статьи. Англоязычное название должно быть грамотно с точки зрения английского языка, при этом по смыслу полностью соответствовать русскоязычному названию.

V. Аннотация

Рекомендуемый объем структурированной аннотации для оригинальных исследований: 1000–2000 знаков с пробелами. Аннотация содержит следующие

разделы: Цель, Методы, Результаты, Заключение. Для обзорных статей и описаний клинических случаев требований к структуре резюме нет, его объем должен составлять не менее 1000 знаков с пробелами.

В аннотацию не следует включать впервые введенные термины, аббревиатуры (за исключением общеизвестных), ссылки на литературу.

VI. Ключевые слова

5–7 слов по теме статьи. Желательно, чтобы ключевые слова дополняли аннотацию и название статьи.

VII. Благодарности

В этом разделе указываются все источники финансирования исследования, а также благодарности людям, которые участвовали в работе над статьей, но не являются ее авторами.

VIII. Конфликт интересов

Автор обязан уведомить редактора о реальном или потенциальном конфликте интересов, включив информацию о конфликте интересов в соответствующий раздел статьи. Если конфликта интересов нет, автор должен также сообщить об этом. Пример формулировки: «Конфликт интересов: не заявлен».

Текст статьи

В журнале принят формат IMRAD (Introduction, Methods, Results, Discussion; Введение, Методы, Результаты, Обсуждение).

Рисунки

Рисунки должны быть хорошего качества, пригодные для печати. Все рисунки должны иметь подрисовочные подписи. Подрисовочная подпись должна быть переведена на английский язык.

Таблицы

Таблицы должны быть хорошего качества, пригодные для печати. Обязательны таблицы, пригодные для редактирования, а не отсканированные или в виде рисунков. Все таблицы должны иметь заголовки. Название таблицы должно быть переведено на английский язык.

Список литературы

В журнале используется Ванкуверский формат цитирования, который подразумевает отсылку на источник в квадратных скобках и последующее указание источников в списке литературы в порядке упоминания: [6].

При описании источника следует указывать его DOI, если его можно найти (для зарубежных источников удается это сделать в 95% случаев).

В ссылках на статьи из журналов должны быть обязательно указаны год выхода публикации, том и номер журнала, номера страниц.

В описании каждого источника должны быть представлены не более 3 авторов.

Ссылки должны быть верифицированы, выходные данные проверены на официальном сайте.

Списки литературы приводятся только на английском языке, без транслитерации. После описания русскоязычного источника в конце ссылки ставится указание на язык работы: (in Russian).

Для транслитерации имен и фамилий авторов в русскоязычных источниках, названий журналов следует использовать стандарт BSI.

Редакция журнала ведет переписку с ответственным (контактным) автором.

Редакция вправе отклонить статью без указания причины.