

МЕЖДУНАРОДНЫЙ НАУЧНО-ПРАКТИЧЕСКИЙ ЖУРНАЛ

СТОМАТОЛОГИЯ




ЭСТЕТИКА ИННОВАЦИИ

2026, том 10, № 1

Dentistry Aesthetic Innovations

International Scientific Journal

2026 Volume 10 Number 1



Эльбрус – стратовулкан, включенный в список высочайших вершин частей света «Семь вершин» (5642 метра над уровнем моря). На седловине Эльбруса (5416 метров) расположен самый высокогорный приют Кавказа.

ISSN 2522-4670 (print)
ISSN 3106-146X (online)



ПРОФЕССИОНАЛЬНЫЕ
ИЗДАНИЯ

МЕЖДУНАРОДНЫЙ НАУЧНО-ПРАКТИЧЕСКИЙ ЖУРНАЛ

СТОМАТОЛОГИЯ

ЭСТЕТИКА ИННОВАЦИИ

International Scientific Journal

DENTISTRY AESTHETICS INNOVATIONS

STOMATOLOGIYA ESTETIKA INNOVATSII

dentis.recipe.by

2026, том 10, № 1

2026 Volume 10 Number 1

Основан в 2017 г.

Founded in 2017

Беларусь

Журнал зарегистрирован

Министерством информации Республики Беларусь
Регистрационное свидетельство № 1871 от 05.05.2017 г.

Учредители:

УП «Профессиональные издания»
Белорусское республиканское общественное объединение
специалистов стоматологии

Редакция:

Директор Л.А. Евтушенко
Выпускающий редактор Ю.В. Дроздов
Руководитель службы рекламы и маркетинга М.А. Коваль
Технический редактор С.В. Каулькин

Адрес:

220040, Республика Беларусь, г. Минск,
ул. Богдановича, 112, пом. 1Н, офис 35
Тел.: +375 17 322-16-59, 322-16-76
e-mail: dentis@recipe.by

Подписка

В каталоге РУП «Белпочта» (Беларусь): индивидуальный индекс – 75051; ведомственный индекс – 750512
В электронных каталогах на сайтах агентств:
ООО «Прессинформ», ООО «Криэтив Сервис Бэнд»,
ООО «Екатеринбург-ОПТ», ООО «Глобалпресс»

Электронная версия журнала доступна на сайтах venera.recipe.by,
в Научной электронной библиотеке dentis.ru, в базе данных
East View, в электронной библиотечной системе IPRbooks

По вопросам приобретения журнала обращайтесь в редакцию
Журнал выходит 1 раз в 3 месяца
Цена свободная

Подписано в печать: 26.03.2026
Формат 70x100 1/16 (165x240 мм)
Печать офсетная
Тираж 1000 экз.
Заказ №

Отпечатано в типографии

Производственное дочернее унитарное предприятие
«Типография Федерации профсоюзов Беларуси».
Свидетельство о государственной регистрации издателя,
изготовителя, распространителя печатных изданий
№2/18 от 26.11.2013.
пл. Свободы, 23-94, г. Минск. ЛП №38200000006490 от 12.08.2013.

© «Стоматология Эстетика Инновации»

Авторские права защищены. Любое воспроизведение материалов
издания возможно только с письменного разрешения редакции
с обязательной ссылкой на источник.
© УП «Профессиональные издания», 2026
© Оформление и дизайн УП «Профессиональные издания», 2026

Belarus

The journal is registered

in the Ministry of information of the Republic of Belarus
Registration certificate № 1871 from May 05, 2017

Founders:

UE "Professional Editions";
The Public Association of Belorussian Stomatologists

Editorial office:

Director Evtushenko L.
Commissioning editor Drozdov Yu.
Head of advertising and marketing Koval M.
Technical editor Kaulkin S.

Address:

112 Bogdanovicha st., room 1N, office 3, Minsk,
220040, Republic of Belarus
Phones: +375 17 322-16-59, 322-16-76
e-mail: dentis@recipe.by

Subscription

In the catalogue of the Republican Unitary Enterprise "Belposhta":
individual index – 75051; departmental index – 750512

In the electronic catalogs on web-sites of agencies: LLC "Pressinform",
LLC "Kriektiv Servis Bend", LLC "Ekateryinburg-OPT", LLC "Globalpress"

The electronic version of the journal is available on dentis.recipe.by,
on the Scientific electronic library elibrary.ru, in the East View database,
in the electronic library system IPRbooks

Concerning acquisition of the journal address to the editorial office
The frequency of the journal is 1 time in 3 months
The price is not fixed

Sent for the press 26.03.2026
Format 70x100 1/16 (165x240 mm)
Litho
Circulation is 1000 copies
Order №

Printed in printing house

© "Dentistry Aesthetics Innovations"

Copyright is protected. Any reproduction of materials of the edition
is possible only with an obligatory reference to the source.
© UE "Professional Editions", 2026
© Design and decor of UE "Professional Editions", 2026

Беларусь

Главный редактор

Рубникович Сергей Петрович, д.м.н., проф., член-корреспондент Национальной академии наук Беларуси, ректор, Белорусский государственный медицинский университет (Минск)

Редакционный совет:

Андреева В.А., к.м.н., доц., Белорусский государственный медицинский университет (Минск)
Артюшкевич А.С., д.м.н., проф., Институт повышения квалификации и переподготовки кадров здравоохранения УО «Белорусский государственный медицинский университет» (Минск)
Грищенков А.С., к.м.н., доц., Институт повышения квалификации и переподготовки кадров здравоохранения УО «Белорусский государственный медицинский университет» (Минск)
Гулько И.И., д.м.н., проф., Белорусский государственный медицинский университет (Минск)
Дедова Л.Н., д.м.н., проф., Белорусский государственный медицинский университет (Минск)
Денисова Ю.Л., д.м.н., проф., Белорусский государственный медицинский университет (Минск)
Карпук И.Ю., д.м.н., проф., Витебский государственный медицинский ордена Дружбы народов университет (Витебск)
Крушинина Т.В., к.м.н., доц., Белорусский государственный медицинский университет (Минск)
Ластовка А.С., д.м.н., проф., Белорусский государственный медицинский университет (Минск)
Новак Н.В., д.м.н., доц., Институт повышения квалификации и переподготовки кадров здравоохранения УО «Белорусский государственный медицинский университет» (Минск)
Попруженко Т.В., д.м.н., проф., Белорусский государственный медицинский университет (Минск)
Походенько-Чудакова И.О., д.м.н., проф., Белорусский государственный медицинский университет (Минск)
Шевела Т.Л., д.м.н., проф., Белорусский государственный медицинский университет (Минск)

Россия

Главный редактор

Сирак Сергей Владимирович, д.м.н., проф., Ставропольский государственный медицинский университет (Ставрополь)

Редакционная коллегия:

Аверьянов С.В., д.м.н., проф., Башкирский государственный медицинский университет (Уфа)
Адамчик А.А., д.м.н., доц., Кубанский государственный медицинский университет (Краснодар)
Арутюнов А.В., д.м.н., доц., Кубанский государственный медицинский университет (Краснодар)
Быков И.М., д.м.н., проф., Кубанский государственный медицинский университет (Краснодар)
Гайворонская Т.В., д.м.н., проф., Кубанский государственный медицинский университет (Краснодар)
Давыдов А.Б., д.м.н., проф., Тверской государственный медицинский университет (Тверь)
Иванов С.Ю., д.м.н., проф., Первый Московский государственный медицинский университет имени И.М. Сеченова (Москва)
Конonenko В.И., д.м.н., проф., Ростовский государственный медицинский университет (Ростов-на-Дону)
Михальченко Д.В., д.м.н., проф., Волгоградский государственный медицинский университет (Волгоград)
Слетов А.А., д.м.н., проф., Пятигорский медико-фармацевтический институт (Пятигорск)
Степанов А.Г., д.м.н., проф., Российский университет дружбы народов (Москва)

Азербайджан

Главный редактор

Назим Адиль оглу Панахов, доктор медицинских наук, профессор, Заслуженный врач Азербайджанской Республики, ректор Азербайджанского государственного института усовершенствования врачей им. А. Алиева (Баку)

Редакционный совет

Агазаде А.Р., д.м.н., проф., Азербайджанский государственный институт усовершенствования врачей им. А. Алиева (Баку)
Алиева Р.Г., д.м.н., проф., Азербайджанский медицинский университет (Баку)
Ахмедов Э.Т., д.м.н., проф., Азербайджанский медицинский университет (Баку)
Гасанов В.М., к.м.н., доц., Азербайджанский медицинский университет (Баку)
Гасьмова З.В., д.м.н., проф., Азербайджанский государственный институт усовершенствования врачей им. А. Алиева (Баку)
Гусейнли Р.А., к.м.н., доц., Азербайджанский государственный институт усовершенствования врачей им. А. Алиева (Баку)
Давудов М.М., д.м.н., доц., Азербайджанский государственный институт усовершенствования врачей им. А. Алиева (Баку)
Джафаров Р.М., к.м.н., доц., Нахичеванский государственный университет (Нахичевань)
Пашаев А.Ч., д.м.н., проф., Азербайджанский медицинский университет (Баку)
Рагимов Ч.Р., д.м.н., проф., Азербайджанский медицинский университет (Баку)
Шадлинская Р.В., д.м.н., проф., Азербайджанский медицинский университет (Баку)

Молдова

Главный редактор

Соломон Олег Валентинович, профессор, д.м.н., декан стоматологического факультета, Государственный медицинский и фармацевтический университет им. Н. Тестемицану (Кишинев)

Редакционная коллегия:

Келе Н., д.м.н., проф., Государственный медицинский и фармацевтический университет им. Н. Тестемицану (Кишинев)
Мостовой А., д.м.н., доц., Государственный медицинский и фармацевтический университет им. Н. Тестемицану (Кишинев)
Раилеан С., д.м.н., проф., Государственный медицинский и фармацевтический университет им. Н. Тестемицану (Кишинев)
Спинеи А., д.м.н., проф., Государственный медицинский и фармацевтический университет им. Н. Тестемицану (Кишинев)
Топало В., д.м.н., проф., Государственный медицинский и фармацевтический университет им. Н. Тестемицану (Кишинев)
Трифан В., д.м.н., проф., Государственный медицинский и фармацевтический университет им. Н. Тестемицану (Кишинев)
Ункуца Д., д.м.н., проф., Государственный медицинский и фармацевтический университет им. Н. Тестемицану (Кишинев)
Фала В., д.м.н., проф., стоматологическая клиника «Fala-Dental» (Кишинев)
Чиобану С., д.м.н., проф., Государственный медицинский и фармацевтический университет им. Н. Тестемицану (Кишинев)

Узбекистан

Главный редактор

Ризаев Жасур Алимджанович, проф., д.м.н., ректор Самаркандского государственного медицинского университета (Самарканд)

Редакционная коллегия:

Дусмухамедов Д.М., д.м.н., проф., Ташкентский государственный стоматологический институт (Ташкент)
Кубаев А.С., д.м.н., проф., Самаркандский государственный медицинский университет (Самарканд)
Назарова Н.Ш., д.м.н., проф., Самаркандский государственный медицинский университет (Самарканд)
Ризаев Э.А., д.м.н., проф., Ташкентский государственный стоматологический институт (Ташкент)
Хазратов А.И., к.м.н., доц., Самаркандский государственный медицинский университет (Самарканд)
Хасанова Л.Э., д.м.н., проф., Самаркандский государственный медицинский университет (Самарканд)
Юлдашев А.А., д.м.н., проф., Ташкентский государственный стоматологический институт (Ташкент)

Рецензируемое издание

Журнал входит в перечень научных изданий, рекомендованных Высшей аттестационной комиссией Республики Беларусь для опубликования результатов диссертационных исследований.

Журнал включен в базы данных Ulrich's Periodicals Directory, EBSCO, РИНЦ, CNKI.

Ответственность за точность приведенных фактов, цитат, собственных имен и прочих сведений, а также за разглашение закрытой информации несут авторы.

Редакция может публиковать статьи в порядке обсуждения, не разделяя точку зрения автора.

Ответственность за содержание рекламных материалов и публикаций с пометкой «На правах рекламы» несут рекламодатели.

2026, том 10, № 1

2026 Volume 10 Number 1

Основан в 2017 г.

Founded in 2017

Россия

Журнал зарегистрирован

Федеральной службой по надзору в сфере связи, информационных технологий и массовых коммуникаций (Роскомнадзор)
Реестровая запись ПИ № ФС77-86184 от 19 октября 2023 г.

Учредитель и издатель

ООО «Вилин – Профессиональные издания»

Редакция:

Директор А.В. Сакмаров
Главный редактор С.В. Сирак

Адрес редакции и издателя:

214522, Смоленская обл., Смоленский р-н,
с.п. Катинское, п. Авторемзавод, д. 1А, пом. 413
Тел.: +7 4812 51-59-23
e-mail: dentis@recipe.by

Подписка

В электронных каталогах на сайтах агентств: ООО «Прессинформ»,
ООО «Криэтив Сервис Бэнд», ООО «Екатеринбург-ОПТ»,
ООО «Глобалпресс»

Электронная версия журнала доступна на сайте dentis.recipe-russia.ru, в Научной электронной библиотеке eLibrary.ru, в базе данных East View, в электронной библиотечной системе IPRbooks

Подписано в печать: 26.03.2026
Дата выхода в свет: 31.03.2026
Формат 70x100 1/16 (165x240 мм)

Печать офсетная
Тираж 3000 экз.
Заказ №

16+

Отпечатано в типографии

Производственное дочернее унитарное предприятие
«Типография Федерации профсоюзов Беларуси».
Свидетельство о государственной регистрации издателя,
изготовителя, распространителя печатных изданий
№2/18 от 26.11.2013.
пл. Свободы, 23-94, г. Минск. ЛП №3820000006490 от 12.08.2013.

Журнал выходит 1 раз в 3 месяца
Цена свободная

© «Стоматология Эстетика Инновации»

Авторские права защищены.
Любое воспроизведение материалов издания возможно только
с обязательной ссылкой на источник.
© ООО «Вилин – Профессиональные издания», 2026

Russia

The journal is registered by the Federal Service for Supervision of Communications, Information Technology, and Mass Media (Roskomnadzor) October 19, 2023
Registry entry ПИ № ФС77-86184

Founder and Publisher

LLC "Vilin – Professional Editions"

Editorial office:

Director A. Sakmarov
Editor-in-Chief S. Sirak

Editorial and publisher address:

214522, Smolensk region, Smolensk district,
rural settlement Katynskoye, Avtozemzavod village, 1A, office 413
phone: +7 4812 51-59-23
e-mail: dentis@recipe.by

Subscription

In the electronic catalogs on web-sites of agencies:
LLC "Pressinform", LLC "Kriativ Servis Bend", LLC "Ekaterinburg-OPT",
LLC "Globalpress"

The electronic version of the journal is available on dentis.recipe-russia.ru, on the Scientific electronic library eLibrary.ru, in the East View database, in the electronic library system IPRbooks

Sent for the press: 26.03.2026
Release date: 31.03.2026
Format 70x100 1/16 (165x240 mm)

Litho
Circulation is 3000 copies
Order №

16+

Printed in printing house

Производственное дочернее унитарное предприятие
«Типография Федерации профсоюзов Беларуси».
Свидетельство о государственной регистрации издателя,
изготовителя, распространителя печатных изданий
№2/18 от 26.11.2013.
пл. Свободы, 23-94, г. Минск. ЛП №3820000006490 от 12.08.2013.

The frequency of the journal is 1 time in 3 months
The price is not fixed

© "Dentistry Aesthetics Innovations"

Copyright is protected. Any reproduction of materials of the edition
is possible only with an obligatory reference to the source.
© LLC Vilin – Professional Editions, 2026

Belarus

Editor-in-chief

Sergey P. Rubnikovich, Doctor of Medical Sciences, Professor, Corresponding member of the National Academy of Sciences of Belarus, Rector, Belarusian State Medical University (Minsk)

Editorial council:

Vasilina A. Andreeva, Candidate of Medical Sciences, Associate Professor, Belarusian State Medical University (Minsk)
Alexander S. Artyushkevich, Doctor of Medical Sciences, Institute for Advanced Training and Retraining of Healthcare Personnel, Belarusian State Medical University (Minsk)
Lyudmila N. Dedova, Doctor of Medical Sciences, Professor, Belarusian State Medical University (Minsk)
Yulia L. Denisova, Doctor of Medical Sciences, Professor, Belarusian State Medical University (Minsk)
Arseniy S. Grishchenkov, Candidate of Medical Sciences, Associate Professor, Institute for Advanced Training and Retraining of Healthcare Personnel, Belarusian State Medical University (Minsk)
Ivan I. Gunko, Doctor of Medical Sciences, Professor, Belarusian State Medical University (Minsk)
Ivan Y. Karpuk, Doctor of Medical Sciences, Professor, Vitebsk State Order of Peoples' Friendship Medical University (Vitebsk)
Tatyana V. Krushinina, Candidate of Medical Sciences, Associate Professor, Belarusian State Medical University (Minsk)
Alexander S. Lastovka, Doctor of Medical Sciences, Professor, Belarusian State Medical University (Minsk)
Natalia V. Novak, Doctor of Medical Sciences, Associate Professor, Institute for Advanced Training and Retraining of Healthcare Personnel, Belarusian State Medical University (Minsk)
Irina O. Pokhodenko-Chudakova, Doctor of Medical Sciences, Professor, Belarusian State Medical University (Minsk)
Tatiana V. Popruzhenko, Doctor of Medical Sciences, Professor, Belarusian State Medical University (Minsk)
Tatyana L. Shevela, Doctor of Medical Sciences, Professor, Belarusian State Medical University (Minsk)

Russia

Editor-In-Chief

Sergei V. Sirak, Doctor of Medical Sciences, Professor, Stavropol State Medical University (Stavropol)

Editorial Board:

Sergei V. Averyanov, Doctor of Medical Sciences, Professor, Bashkir State Medical University (Ufa)
Anatoly A. Adamchik, Doctor of Medical Sciences, Associate Professor, Kuban State Medical University (Krasnodar)
Armenak V. Arutyunov, Doctor of Medical Sciences, Associate Professor, Kuban State Medical University (Krasnodar)
Iliia M. Bykov, Doctor of Medical Sciences, Professor, Kuban State Medical University (Krasnodar)
Tatyana V. Gayvoronskaya, Doctor of Medical Sciences, Professor, Kuban State Medical University (Krasnodar)
Alexey B. Davydov, Doctor of Medical Sciences, Associate Professor, Tver State Medical University (Tver)
Sergey U. Ivanov, Doctor of Medical Sciences, Associate Professor, Sechenov First Moscow State Medical University (Moscow)
Vladimir I. Kononenko, Doctor of Medical Sciences, Associate Professor, Rostov State Medical University (Rostov-on-Don)
Dmitriy V. Michalchenko, Doctor of Medical Sciences, Associate Professor, Volgograd State Medical University (Volgograd)
Aleksandr A. Sletov, Doctor of Medical Sciences, Associate Professor, Pyatigorsk Medical and Pharmaceutical Institute (Pyatigorsk)
Aleksandr G. Stepanov, Doctor of Medical Sciences, Associate Professor, Peoples' Friendship University of Russia (Moscow)

Azerbaijan

Editor-in-Chief

Nazim Adil oglu Panahov, Doctor of Medical Sciences, Professor, Honored Doctor of the Republic of Azerbaijan, Rector of the Azerbaijan State Advanced Training Institute for Doctors named after A. Aliyev (Baku)

Editorial Board

Afat R. Aghazade, Doctor of Medical Sciences, Professor, Azerbaijan State Advanced Training Institute for Doctors named after A. Aliyev (Baku)
Agha Ch. Pashayev, Doctor of Medical Sciences, Professor, Azerbaijan Medical University (Baku)
Chingiz R. Rahimov, Doctor of Medical Sciences, Professor, Azerbaijan Medical University (Baku)
Elchin T. Ahmadov, Doctor of Medical Sciences, Professor, Azerbaijan Medical University (Baku)
Mahammad M. Davudov, Doctor of Medical Sciences, Associate Professor, Azerbaijan State Advanced Training Institute for Doctors named after A. Aliyev (Baku)
Ramida V. Shadlinskaya, Doctor of Medical Sciences, Professor, Azerbaijan Medical University (Baku)
Rana G. Aliyeva, Doctor of Medical Sciences, Professor, Azerbaijan Medical University (Baku)
Rauf M. Jafarov, PhD, Associate Professor, Nakhchivan State University (Nakhchivan)
Rufat A. Huseynli, PhD, Associate Professor, Azerbaijan State Advanced Training Institute for Doctors named after A. Aliyev (Baku)
Vagif M. Hasanov, PhD, Associate Professor, Azerbaijan Medical University (Baku)
Ziba V. Gasimova, Doctor of Medical Sciences, Professor, Azerbaijan State Advanced Training Institute for Doctors named after A. Aliyev (Baku)

Moldova

Editor-In-Chief

Oleg V. Solomon, Professor, Doctor of Medical Sciences, Dean of the Faculty of Dentistry of the Chisinau, Nicolae Testemițanu State University of Medicine and Pharmacy (Chisinau)

Editorial Board:

Sergey Ciobanu, Doctor of Medical Sciences, Professor, Nicolae Testemițanu State University of Medicine and Pharmacy (Chisinau)

Valery Fila, Doctor of Medical Sciences, Professor, Dental Clinic "Fala-Dental" (Chisinau)

Nikolay Kele, Doctor of Medical Sciences, Professor, Nicolae Testemițanu State University of Medicine and Pharmacy (Chisinau)

Andrei Mostovei, Doctor of Medical Sciences, Associate Professor, Nicolae Testemițanu State University of Medicine and Pharmacy (Chisinau)

Silvia Railean, Doctor of Medical Sciences, Professor, Nicolae Testemițanu State University of Medicine and Pharmacy (Chisinau)

Aurelia Spinei, Doctor of Medical Sciences, Professor, Nicolae Testemițanu State University of Medicine and Pharmacy (Chisinau)

Valentin Topalo, Doctor of Medical Sciences, Professor Nicolae Testemițanu State University of Medicine and Pharmacy (Chisinau)

Valentina Trifan, Doctor of Medical Sciences, Professor, Nicolae Testemițanu State University of Medicine and Pharmacy (Chisinau)

Diana Uncutsa, Doctor of Medical Sciences, Professor, Nicolae Testemițanu State University of Medicine and Pharmacy (Chisinau)

Uzbekistan

Editor-In-Chief

Jasur A. Rizaev, Professor, Doctor of Medical Sciences, Rector of Samarkand State Medical University (Samarkand)

Editorial Board:

Dilshod M. Dustmukhamedov, Doctor of Medical Sciences, Professor, Tashkent State Dental Institute (Tashkent)

Lola E. Khasanova, Doctor of Medical Sciences, Professor, Samarkand State Medical University (Samarkand)

Alisher I. Khazratov, Doctor of Medical Sciences, Associate Professor, Samarkand State Medical University (Samarkand)

Aziz S. Kubaev, Doctor of Medical Sciences, Professor, Samarkand State Medical University (Samarkand)

Nodira S. Nazarova, Doctor of Medical Sciences, Professor, Samarkand State Medical University (Samarkand)

Elyor A. Rizaev, Doctor of Medical Sciences, Professor, Tashkent State Dental Institute (Tashkent)

Abduazim A. Yuldashev, Doctor of Medical Sciences, Professor, Tashkent State Dental Institute (Tashkent)

Peer-reviewed edition

The journal is included into a List of scientific publications of the Republic of Belarus for the publication of the results of the dissertation research.

The magazine is included in the databases Ulrich's Periodicals Directory, EBSCO, RSCI, CNKI.

Responsibility for the accuracy of the given facts, quotes, own names and other data, and also for disclosure of the classified information authors bear.

Editorial staff can publish articles as discussion, without sharing the point of view of the author.

Responsibility for the content of advertising materials and publications with the mark "On the Rights of Advertising" are advertisers.

Оригинальные исследования

- Походенько-Чудакова И.О., Шотт Е.В.*
Отдаленные результаты
применения нового подхода к
проведению зубосохраняющих
операций у пациентов с очагами
периапикальной инфекции
по данным лучевых методов
исследования 10
- Перикова М.Г., Гатило И.А.*
Аугментация верхнечелюстного
синуса с использованием пористого
титана в эксперименте и клинике 19
- Шевела Т.Л., Исмаилов Э.А., Климович А.Ч.*
Анализ топографии
и анатомического строения
нижнечелюстного канала у женщин
перед проведением дентальной
имплантации 29
- Чебан М., Чебан В.*
Пародонтальная шина
и реабилитация зубной дуги 35
- Новак Н.В.*
Адгезивно-шинирующий протез:
ошибки, возникающие
при изготовлении 43

- Исмаилов М.И., Бабаев Д.А.*
Изучение биохимических
параметров ротовой жидкости
у пациентов с терминальной
стадией хронической болезни
почек в зависимости от давности
гемодиализного лечения и влияния
уремической интоксикации на ткани
пародонта 56

- Велитченко А.Н., Ластовка А.С.*
Усовершенствование
хирургического доступа
при фиксации переломов
скулоорбитального комплекса
в области скулолобного шва 64

Обзоры

- Бабаев Д.В., Адамчик А.А.,
Рубникович С.П., Денисова Ю.Л.*
Анализ адгезивных систем
в контексте минимально
инвазивного лечения эрозий
эмали зубов 74

Эстетическая стоматология

- Луцкая И.К.*
Свет и цвет в эстетической
стоматологии 83

Original Research

Pohodenko-Chudakova I., Shott E.
 Long-Term Results of Applying
 the New Approach to Perform
 Tooth-Preserving Operations
 in Patients with Foci of Periapical
 Infection According to Radiation
 Research Methods 11

Perikova M., Gatilo I.
 Maxillary Sinus Augmentation Using
 Porous Titanium in an Experimental
 and Clinical Setting 20

*Tatsiana L. Shevela, Eldar A. Ismayilov,
 Anna Ch. Klimovich*
 Analysis of Topography
 and Anatomical Structure
 of the Mandibular Canal Walls
 in Women Prior to Dental Implant
 Placement 30

Ceban M., Ceban V.
 Periodontal Splint and Dental Arch
 Rehabilitation 35

Novak N.
 Adhesive-Splinting Prosthesis: Errors
 that Occur During Manufacturing 43

Ismayilov M., Babayev J.
 Study of Biochemical Parameters
 of Oral Fluid in Patients with Terminal
 Stage Chronic Kidney Disease
 Depending on the Duration
 of Hemodialysis Treatment
 and the Effect of Uremic Intoxication
 on Periodontal Tissues 57

Velitchenko A., Lastovka A.
 Improvement of Surgical Approach in
 Fixation of Zygomaticoorbital Complex
 Fractures in the Area
 of the Zygomaticofrontal suture 65

Reviews

*Dmitrii V. Babaev, Anatoly A. Adamchik,
 Sergey P. Rubnikovich, Julia L. Denisova*
 Adhesive Systems in the Context
 of Minimally Invasive Treatment
 of Tooth Enamel Erosion:
 An Analytical Review 75

Aesthetic Dentistry

Lutskaya I.
 Light and Color in Aesthetic
 Stomatology 83

Уважаемые коллеги, дорогие читатели!

Приветствую вас на страницах журнала «Стоматология Эстетика Инновации». Для меня большая честь как для главного редактора представлять профессиональному сообществу издание, объединяющее науку, клинический опыт и современные технологические решения в сфере стоматологии.

Сегодня стоматология переживает период стремительных трансформаций. Цифровые технологии, искусственный интеллект, CAD/CAM-системы, микрооптическая и минимально инвазивная стоматология, новые биосовместимые материалы – все это не просто инструменты, а фундамент качественно нового уровня диагностики и лечения. Эстетика больше не является дополнением к функции – она стала неотъемлемой частью комплексного подхода к здоровью и качеству жизни пациента.

Стоматологическая школа обладает прочными научными традициями и значительным клиническим потенциалом. Наша задача – создать платформу, где опыт практикующих врачей, результаты научных исследований, инновационные методики и международное сотрудничество будут представлены системно, объективно и на высоком академическом уровне.

Журнал ставит перед собой несколько ключевых целей:

- содействие развитию доказательной стоматологии;
- интеграция международного опыта в национальную практику;
- поддержка молодых исследователей и клиницистов;
- обсуждение актуальных вопросов эстетической и реконструктивной стоматологии;
- популяризация инновационных технологий и междисциплинарного подхода.

Мы открыты к сотрудничеству с авторами, рецензентами, научными центрами и профессиональными ассоциациями. Особое внимание уделяется качеству публикаций, прозрачности рецензирования и соблюдению международных этических стандартов научных изданий.

Убежден, что журнал станет интеллектуальной площадкой для профессионального диалога, обмена опытом и формирования новых научных инициатив. Пусть каждая публикация способствует развитию клинического мышления, повышению качества лечения и укреплению авторитета стоматологической науки в нашей стране и за ее пределами.

С уважением,
профессор Назим Панахов





Походенько-Чудакова И.О.¹ ✉, Шотт Е.В.^{1,2}

¹ Белорусский государственный медицинский университет, Минск, Беларусь

² Организация по оказанию стоматологической помощи ООО «Элегия», Минск, Беларусь

Отдаленные результаты применения нового подхода к проведению зубосохраняющих операций у пациентов с очагами периапикальной инфекции по данным лучевых методов исследования

Конфликт интересов: не заявлен.

Вклад авторов: Походенько-Чудакова И.О. – разработка концепции и дизайна исследования, редактирование и подготовка окончательного текста статьи; Шотт Е.В. – сбор материала, статистическая обработка первичных данных и их интерпретация, подготовка первичного текста статьи.

Подана: 05.03.2026

Принята: 23.03.2026

Контакты: ip-c@yandex.ru

Резюме

Цель. Оценка эффективности применения дифференцированной хирургической тактики лечения хронических воспалительных заболеваний апикального периодонта премоляров и моляров верхней и нижней челюстей по данным лучевых методов исследования.

Материалы и методы. Проведено лечение 107 зубов (премоляров и моляров верхней и нижней челюстей) у 72 пациентов с хроническими заболеваниями апикального периодонта. Всем пациентам выполняли конусно-лучевую компьютерную томографию (КЛКТ). Выполнен анализ зубосохраняющих операций 49 пациентов основной группы и 23 – контрольной.

У лиц контрольной группы выполнена резекция верхушки корня зуба. Пациентам основной группы перед операцией проводили эндодонтическое лечение. Учитывали угол наклона корневого канала, что позволило выделить 3 группы лиц. В III группе (угол изгиба корневого канала более 170°) уровень резекции корня определяли по верхнему уровню дефекта. Во II группе (угол от 140° до 170°) резекцию верхушки корня проводили выше дефекта кости на уровне изгиба канала. В I группе (угол до 140°) также проводили резекцию на уровне изгиба канала, если последний находился на уровне менее 1/2 длины корня. Отдаленные результаты оценивали в сроки: через 6–11 месяцев, через 12–17 месяцев, через 18 месяцев и более. Для объективизации результатов лечения использовали денситометрию костной ткани послеоперационной зоны.

Результаты. Сравнительная оценка исходных показателей денситометрии в выделенных группах выявила более высокие средние значения в основной группе по сравнению с контролем. Во все сроки наблюдения различия между группами статистически достоверны, следовательно, новый подход обеспечивает более высокие показатели денситометрии и значительный клинический эффект его применения.



Заключение. Предлагаемый подход при хирургическом лечении патологии апикального периодонта премоляров и моляров обладает существенными преимуществами перед традиционным, что выразилось в значительно более высоких показателях денситометрии при сравнительных исследованиях во все сроки наблюдения, что отражает большой клинический эффект его применения и обосновывает целесообразность более широкого использования в практической стоматологии.

Ключевые слова: зубосохраняющие операции, очаг одонтогенной инфекции, эффективность хирургического лечения, денситометрия, отдаленный результат

Pohodenko-Chudakova I.¹ ✉, Shott E.^{1,2}

¹ Belarusian State Medical University, Minsk, Belarus

² Organization for the Provision of Dental Care "Elegia", Minsk, Belarus

Long-Term Results of Applying the New Approach to Perform Tooth-Preserving Operations in Patients with Foci of Periapical Infection According to Radiation Research Methods

Conflict of interest: nothing to declare.

Authors' contribution: Pohodenko-Chudakova I. – development of the study concept and design, editing and preparation of the final text of the article; Shott E. – collection of material, statistical processing of primary data and their interpretation, preparation of the primary text of the article.

Submitted: 05.03.2026

Accepted: 23.03.2026

Contacts: ip-c@yandex.ru

Abstract

Purpose. To evaluate the effectiveness of the use of differentiated surgical tactics for the treatment of chronic inflammatory diseases of the apical periodontium of the premolars and molars of the upper and lower jaws according to radiation research methods.

Materials and methods. 107 teeth (premolars and molars of the upper and lower jaws) were treated in 72 patients with chronic diseases of the apical periodontium. All patients underwent cone beam computed tomography (CBCT). The analysis of dental operations was performed in 49 patients of the main group and 23 in the control group.

In the control group, resection of the tip of the tooth root was performed. Patients in the main group underwent endodontic treatment before surgery. The angle of inclination of the root canal was taken into account, which allowed us to identify 3 groups of individuals. In group III (the bending angle of the root canal is more than 170°), the level of root resection was determined by the upper level of the defect. In group II (angle from 140° to 170°), resection of the root tip was performed above the bone defect at the level of the canal bend. In group I (angle up to 140°), resection was also performed at the level of the bend of the canal, if the latter was at a level less than 1/2 of the root length. Long-term results were evaluated in terms of time: after 6–11 months, after 12–17 months, after 18 months or more. Bone densitometry of the postoperative area was used to objectify the treatment results.

Results. A comparative assessment of the initial densitometry parameters in the selected groups revealed higher average values in the main group compared with the control. At all follow-up periods, the differences between the groups are statistically significant, therefore, the new approach provides higher densitometry rates and a significant clinical effect of its use.

Conclusion. The proposed approach in the surgical treatment of apical periodontal pathology of premolars and molars has significant advantages over the traditional one, which resulted in significantly higher densitometry rates in comparative studies at all follow-up periods, which reflects the great clinical effect of its use and justifies the expediency of wider use in practical dentistry.

Keywords: dental surgery; focus of odontogenic infection; effectiveness of surgical treatment; densitometry; long-term outcome

■ ВВЕДЕНИЕ

Лечение хронических воспалительных заболеваний апикального периодонта представляет трудную задачу для стоматолога и часто заканчивается удалением зуба [1, 2]. Особо сложным вопросом является эффективность лечения хронических апикальных очагов одонтогенной инфекции в области многокорневых зубов (моляров и премоляров), что обусловлено высокой частотой поражения данных групп зубов указанным патологическим процессом, варьирующей в пределах 19,1–88,5% для верхней челюсти и 17,3–81,8% – для нижней челюсти [3, 4]. Более глубокий анализ неудач эндодонтического лечения моляров и премоляров позволил определить, что наибольшая их доля была связана с группой жевательных зубов верхней челюсти и составляла 40,1% и 9,5% соответственно [5]. Кроме того, в периодической печати опубликованы результаты объективных исследований, указывающие, что несмотря на своевременно и правильно установленный диагноз, рекомендации о необходимости хирургической санации очага хронической одонтогенной инфекции – зуба с некачественно запломбированными корневыми каналами, начатое повторное эндодонтическое лечение привело к прогрессированию инфекционно-воспалительного процесса и развитию тяжелого осложнения – острого одонтогенного остеомиелита челюсти, осложненного флегмоной [6]. Подобные ситуации усугубляются тем, что негативно влияют на соматический статус пациентов, а следовательно, снижают качество их жизни [7].

Из представленного материала очевидно, что для сохранения собственных зубов пациентам должна быть предложена эффективная хирургическая тактика лечения хронических очагов периапикальной инфекции. При этом в доступной специальной литературе имеется немного сообщений, посвященных хирургической тактике при подобной патологии для многокорневых зубов [8–10]. Как правило, каждая работа содержит описание или анализ эффективности того или иного хирургического метода и не рассматривает тактику относительно очага хронической одонтогенной инфекции в комплексе и, соответственно, не дает оценки эффективности комплексному подходу.

Таким образом, совокупность изложенных фактов обуславливает актуальность темы представленного исследования и является объективным обоснованием для его осуществления.



■ ЦЕЛЬ ИССЛЕДОВАНИЯ

Оценка эффективности применения дифференцированной хирургической тактики лечения хронических воспалительных заболеваний апикального периодонта премоляров и моляров верхней и нижней челюстей по данным лучевых методов исследования.

■ МАТЕРИАЛЫ И МЕТОДЫ

В 2015–2017 гг. в организации по оказанию стоматологической помощи ООО «Элегия» г. Минска проведено лечение 107 зубов (премоляров и моляров верхней и нижней челюстей) у 72 пациентов с хроническими заболеваниями апикального периодонта. Исследование проводили после одобрения комиссии по биоэтике при учреждении образования «Белорусский государственный медицинский университет» и получения личного письменного информированного согласия каждого из его участников. Работа осуществлялась с соблюдением базовых принципов биоэтических норм Хельсинкской декларации Всемирной медицинской ассоциации об этике научно-медицинских исследований с обеспечением анонимности всех участвующих пациентов [11].

Всем пациентам при первичном осмотре выполняли конусно-лучевую компьютерную томографию (КЛКТ), оценивали морфологическую структуру зубов и измеряли углы наклона корневых каналов. КЛКТ выполняли на денальном компьютерном томографе Galileos в программе Galaxis по стандартной методике [12].

Проведен анализ эффективности применения дифференцированного подхода при лечении хронического апикального периодонтита с учетом анатомического строения корней зубов, предложенного авторами [13]. Проанализированы результаты хирургического лечения 49 пациентов (79 премоляров и моляров челюстей) в основной группе и 23 пациентов (28 зубов) – в контрольной группе. Представителям группы контроля оперативное вмешательство выполнили по общепринятой методике [14]. Средний возраст пациентов составил 49 лет, мужчин было 13 (18%), женщин – 59 (82%).

Структура выявленной патологии апикального периодонта по локализации представлена на рис. 1.

Критериями включения пациентов в основную и контрольную группы служили наличие патологии апикального периодонта с локализацией в премолярах и молярах верхней и нижней челюстей, а также характер оперативного вмешательства – резекция верхушки «причинного» корня зуба.

В основной группе показаниями к операции в 53 (67,0%) наблюдениях служили наличие хронического апикального периодонтита, в 26 (33,0%) наблюдениях – корневая (радикулярная) киста. В контрольной группе показания к операции распределились следующим образом: хронический апикальный периодонтит – 18 (64,0%) наблюдений, корневая киста – 10 (36,0%) наблюдений.

В основной группе в 71 (90,0%) наблюдении выполнена резекция корневой части зуба. В 7 (9,0%) наблюдениях выполнена ампутация, из них в 3 наблюдениях – с патологией зуба 1.6 (хронический апикальный периодонтит – 2, корневая киста – 1); в 4 наблюдениях – с патологией зуба 2.6 (хронический апикальный периодонтит – 3, корневая киста – 1). В одном наблюдении выполнена гемисекция по поводу корневой кисты зуба 3.7. Во всех наблюдениях контрольной группы выполнена

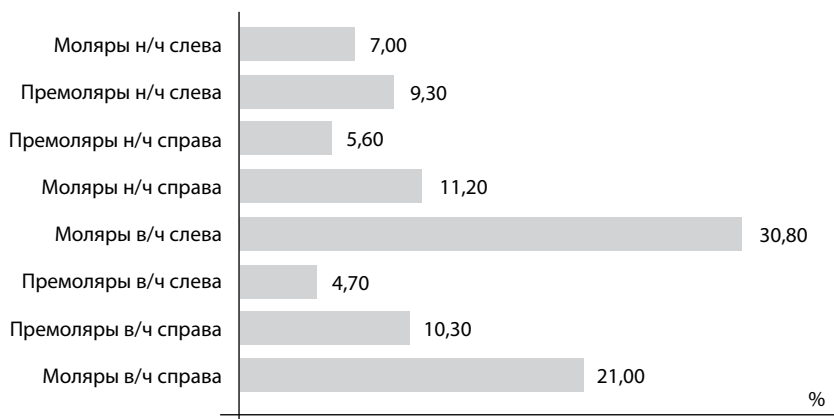


Рис. 1. Частота патологии апикального периодонта в зависимости от локализации и анализируемых групп зубов
Fig. 1. Frequency of apical periodontal pathology depending on location and tooth groups analyzed

резекция верхушки корня зуба. Всего наблюдаемым пациентам было выполнено 107 операций.

В основной группе 12 (11,2%) операций выполнено на премолярах верхней челюсти, 38 (35,5%) – на молярах верхней челюсти; 14 (13,1%) операций – на премолярах нижней челюсти, 15 (14,0%) – на молярах нижней челюсти. В контрольной группе 5 (4,7%) операций выполнено по поводу патологии премоляров верхней челюсти, 17 (15,9%) – по поводу патологии моляров верхней челюсти; 1 (0,9%) оперативное вмешательство по поводу патологии премоляров нижней челюсти и 5 (4,7%) – по поводу патологии моляров нижней челюсти. Частота диагнозов, по поводу которых были выполнены зубосохраняющие операции в наблюдаемых группах пациентов, представлена в табл. 1.

Всем пациентам основной группы перед операцией проводили первичное или повторное эндодонтическое лечение по показаниям. При эндодонтическом лечении учитывали угол наклона корневого канала. Измерение углов наклона корневых каналов зубов позволило выделить три группы пациентов, при выборе способа оперативного вмешательства учитывали особенности анатомического строения корней зубов. У пациентов III группы (угол изгиба корневого канала более 170°) уровень резекции корневой части зуба определяли по верхнему уровню дефекта кистозной полости или гранулемы. У пациентов II группы (угол изгиба корневого канала от 140° до 170°) резекцию верхушки корня проводили выше дефекта кости на уровне локализации изгиба корневого канала. У пациентов I группы (угол наклона корневого канала до 140°) также проводили резекцию на уровне локализации изгиба корневого канала, если последний находился на уровне менее 1/2 длины корня.

В контрольной группе эндодонтическое лечение при наличии вкладок и непроходимости корневых каналов не проводили, углы наклона корневых каналов не измеряли и не учитывали при выборе уровня резекции верхушки корня. Резекцию проводили по стандартной методике на уровне верхнего края костного дефекта, но не более чем 1/3 от апекса зуба.



Таблица 1

Частота диагнозов, по поводу которых были выполнены зубосохраняющие операции в выделенных группах пациентов в зависимости от локализации патологического процесса и групповой принадлежности «причинных» зубов

Table 1

Frequency of diagnostic procedures for which tooth-preserving surgeries were performed in the selected patient groups depending on the location of the pathological process and the group assignment of the "causative" teeth

Диагнозы	Доли выполненных операций в наблюдаемых группах пациентов в зависимости от локализации патологического процесса и групповой принадлежности «причинных» зубов							
	Основная группа				Контрольная группа			
	Верхняя челюсть		Нижняя челюсть		Верхняя челюсть		Нижняя челюсть	
	Премо-ляры	Моляры	Премоляры	Моляры	Премоляры	Моляры	Премоляры	Моляры
Хронический апикальный периодонтит	8 (7,5%)	28 (26,2%)	9 (8,4%)	8 (7,5%)	4 (3,7%)	10 (9,3%)	0 (0%)	4 (3,7%)
Радикулярная киста	4 (3,7%)	10 (9,3%)	5 (4,7%)	7 (6,5%)	1 (1,0%)	7 (6,5%)	1 (1,0%)	1 (1,0%)

Примечание: при вычислении доли за 100% было принято общее число выполненных операций n=107.

Ведение пациентов в послеоперационном периоде было обычным [15, 16].

У пациентов обеих групп проводили оценку отдаленных результатов операции в сроки наблюдения через 6–11 месяцев, через 12–17 месяцев, через 18 месяцев и более. Указанные сроки были определены, с одной стороны, периодом регенерации костной ткани, с другой – данными об исследовании отдаленных результатов лечения апикальных периодонтитов, представленных в специальной литературе [17]. Наряду с клинической оценкой результатов операции (жалобы на наличие отека и гиперемии в области мягких тканей оперированного зуба и наличие свищевого хода, отсутствие подвижности зуба и отсутствие болезненности при перкуссии) всем пациентам при повторном обращении выполняли КЛКТ с целью оценки динамики регенерации костной ткани в зоне вмешательства.

Для объективизации оценки результатов хирургического лечения использовали денситометрию костной ткани послеоперационной зоны. Денситометрию выполняли по методике, предложенной Т.Л. Шевела и соавт. (2020) [18]. В отличие от авторов, мы не измеряли оптическую плотность костной ткани в низшей точке по направлению к верхушке корня, поскольку эта область подлежала резекции. Сравнивали динамику регенерации костной ткани в зоне вмешательства в основной и контрольной группах, результаты оценивали статистически.

Для каждой группы (основной и контрольной) была проведена проверка нормальности распределения показателя денситометрии. Проверку нормальности распределения переменных проводили с использованием критерия Шапиро – Уилка (W), коэффициента асимметрии и гистограмм распределения. На основании этих тестов выбирали метод межгруппового сравнения и метод сравнения парных групп. В основной группе динамические показатели через 6–11 месяцев и 18 месяцев и более имеют нормальное распределение. Распределение показателей через 12–17 месяцев отклоняется от нормального, поэтому при сравнении показателей

в группах с подобным сроком наблюдения, а также показателей в динамике дополнительно применили непараметрические методы и использовали критерии Манна – Уитни (U) и Вилкоксона (T) [19].

Для оценки клинической значимости различий показателей денситометрии при лечении пациентов по общепринятому алгоритму (контрольная группа) и при новом подходе к проведению зубосохраняющих операций (основная группа) рассчитывали индексы относительного размера эффекта для межгрупповых сравнений: индекс Хеджеса (g) для параметрических сравнений и индекс Клиффа (δ), который применяется для непараметрических сравнений при распределении, отличающемся от нормального [20, 21].

■ РЕЗУЛЬТАТЫ И ОБСУЖДЕНИЕ

Сравнительная оценка исходных значений показателей денситометрии в основной и контрольной группах выявила, что в основной группе наблюдаются более высокие средние значения денситометрии по сравнению с контролем. Сравнительное сопоставление контрольной и основной групп по исходным значениям показателей и данным в динамике осуществляли на каждом сроке наблюдения. Для исходных сроков 6–11 месяцев и 18 месяцев и более применяли параметрический t-критерий для независимых выборок. При оценке сроков 12–17 месяцев использовали непараметрический критерий Манна – Уитни (U), что отражено в табл. 2.

Исходные показатели денситометрии на всех сроках наблюдения в основной группе были меньше, чем в контрольной. Через 6–11 месяцев после лечения в основной группе показатели денситометрии стали больше, чем в контроле, различия составляли 120 ед. ($p < 0,001$). Через 12–17 месяцев различия усилились, достигнув максимума между сравниваемыми группами (416 ед.), что подтверждено результатами

Таблица 2
Результаты сравнительного анализа средних значений показателя денситометрии в основной и контрольной группах
Table 2
Results of a comparative analysis of mean densitometry values in the treatment and control groups

Сроки наблюдения	Наблюдаемые группы пациентов		Статистические показатели		
	Основная группа	Контрольная группа	Разность средних	t-тест (p)	U-критерий; Z (p)
Исх. 6–11 месяцев	1358	1468	-109	10,45 ($p < 0,001$)	–
Исх. 12–17 месяцев	1430	1476	-46	–	U=118,3; Z=2,32 ($p = 0,021$)
Исх. 18 месяцев и более	1383	1471	-88	5,11 ($p < 0,001$)	–
Через 6–11 месяцев	1595	1476	120	8,97 ($p < 0,001$)	–
Через 12–17 месяцев	1918	1502	416	–	U=22; Z=8,78 ($p < 0,001$)
Через 18 месяцев и более	1840	1503	336	8,25 ($p < 0,001$)	–

Примечания: t-критерий применяли при нормальном распределении; U-критерий применяли при асимметричном распределении.

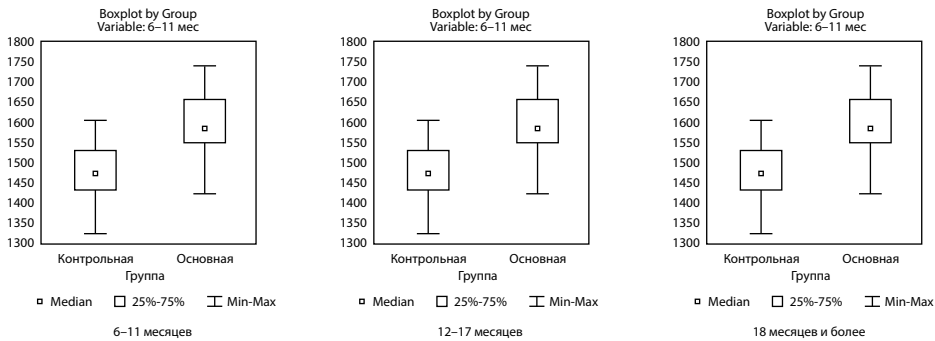


Рис. 2. Сравнение показателей денситометрии после лечения между контрольной и основной группами в соответствии со сроками наблюдения
Fig. 2. Comparison of post-treatment densitometry values between the control and treatment groups according to the observation period

теста ($p < 0,001$). Через 18 месяцев и более различия сохранялись на высоком уровне (336 ед.), при этом средние значения денситометрии в основной группе были значительно выше, чем в контроле ($p < 0,001$). Результаты сравнительной оценки показателей денситометрии в выделенных группах пациентов после лечения в динамике (через 6–11 месяцев, 1–17 месяцев, 18 месяцев и более) представлены на рис. 2.

На графиках отчетливо видно смещение распределения в сторону более высоких значений денситометрии в основной группе при всех сроках наблюдения: медиана и квартили смещены вверх, различия статистически подтверждены.

Результаты межгрупповых сравнений показателей денситометрии и оценки эффективности сопоставляемых подходов к хирургическому лечению в основной и контрольной группах (индексы размеров эффекта и их интерпретация) представлены в табл. 3.

Как видно из табл. 3, во все сроки наблюдения различия между группами статистически достоверны ($p < 0,001$), следовательно, новый подход обеспечивает

Таблица 3
Результаты межгрупповой сравнительной оценки отдаленных результатов примененного комплексного подхода к проведению зубосохраняющих операций
Table 3
Results of an intergroup comparative evaluation of the long-term results of the applied integrated approach to tooth-preserving surgeries

Сроки наблюдения	Критерии	Статистическая достоверность	Метод оценки эффективности	Значение индекса	Интерпретация
Через 6–11 месяцев	T	$t=8,9$, $p < 0,001$	Hedges g	1,45	Большой эффект, клинический эффект сильный
Через 12–17 месяцев	U	$U=22$, $Z=8,78$, $p < 0,001$	Cliff's δ	0,82	Очень большой эффект, клинический эффект крайне сильный
Через 18 месяцев и более	T	$t=9,3$, $p < 0,001$	Hedges g	1,6	Большой эффект, клинический эффект сильный

значительно более высокие показатели денситометрии и значительный клинический эффект его применения. Размеры эффекта варьируют от большого, определяемого при сроках наблюдения 6–11 месяцев и 18 месяцев и более, до очень большого – при сроке наблюдения 12–17 месяцев. Это свидетельствует о том, что различия между примененными подходами к проведению зубосохраняющих операций не только статистически достоверны, но и клинически значимы, что согласуется с данными Н. Derks et al. (2018) и не противоречит сведениям А.А. Кулакова и соавт. (2018) [2, 8].

■ ЗАКЛЮЧЕНИЕ

Предлагаемый подход при хирургическом лечении патологии апикального периодонта премоляров и моляров обладает существенными преимуществами перед традиционным, что выразилось в значительно более высоких показателях денситометрии при сравнительных исследованиях во все сроки наблюдения, что отражает большой клинический эффект его применения и обосновывает целесообразность более широкого использования в практической стоматологии.

■ ЛИТЕРАТУРА/REFERENCES

1. Kuratov I., Nagaeva O., Korneeva M., Surkov M. Analysis of the causes of failure of endodontic treatment and the causes of tooth extraction with a diagnosis of chronic apical periodontitis. *Actual Problems in Dentistry*. 2019;15(1):28–32. (in Russian). doi: 10.18481/2077-7566-15-1-28-32
2. Denks H., Weatheide D., Pfefferle Th., Eickholz P., Dannewitz B. Retention of molars after root-resective therapy: a retrospective evaluation of 30 years. *Clin. Oral Investig.* 2018;22(3):1327–1335. doi: 10.1007/s00784-017-2020-1
3. Alnowailaty Y., Alghamdi F. Prevalence of endodontically treated premolars and molars with untreated canals and their association with apical periodontitis using cone-beam computed tomography. *Cureus*. 2022;14(60):e25619. doi: 10.7759/cureus.25619
4. Alghamdi F.T., Almeahadi A.H. Prevalence of apical periodontitis in endodontically-treated maxillary and mandibular posterior teeth in a Saudi Arabian population: a cone-beam computed tomography study. *Oral Radiol.* 2023;39(1):108–116. doi: 10.1007/s11282-022-00608-z
5. Karabucak B., Bunes A., Chehoud C., Kohli M.R., Setzer F. Prevalence of apical periodontitis in endodontically treated premolars and molars with untreated canal: a cone-beam computed tomography study. *J. Endod.* 2016;42(4):538–541. doi: 10.1016/j.joen.2015.12.026
6. Iordanishvili A., Barinov E., Mal'tsev A. Save complication with repeated endodontic tooth treatment. *Medical Newsletter of Vyatka*. 2022;74(2):102–105. doi: 10.24412/2220-7880-2022-2-102-105
7. Zabelin A., Pohodenko-Chudakova I., Shott E. *Chronic periapical focus of infection. Known and new methods of diagnosis and treatment: monograph*. Minsk, Publishing House of the BSU Center. 2025;215 p. (in Russian)
8. Kulakov A., Badalian V., Stegnyan Z. Increasing the effectiveness of mandibular molars root resection surgery using retrograde endodontic revision. *Stomatology*. 2018;97(1):33–36. (in Russian). doi: 10.17116/stomat201897133-36
9. Jaha H. Successful endo-surgical management of radicular cyst – a clinical case report. *J. Pharm. Bioallied Sci.* 2024;16(5):4879–S4882. doi: 10.4103/jpbs.jpbs_1070_24
10. Kriplani S., Sedani S., Patel A., Chandak M., Shirbhate U., Mahapatra J., Thakare A. Surgical management of radicular cyst with the use of advanced platelet-rich fibrin and bone graft: a case report. *Cureus*. 2024;16(5):e60742. doi: 10.7759/cureus.60742
11. Kotljarov I., Kozlova A. International legal regulation of the protection of human rights in the field of biomedicine within the council of Europe. *Vestnik of Moscow University of the Ministry of Internal Affairs of Russia*. 2020;7:200–204. (in Russian). doi: 10.24411/2073-0454-2020-10415
12. Hafizov R., Zhitko A., Azizova D., Hafizova F., Hairutdinova A. *Dental radiology: a textbook*. Kazan: Kazan. Univ. 2015;64 p. (in Russian)
13. Pohodenko-Chudakova I., Shott E. Structural features of the roots and root canals of mandibular premolars based on data of modern radiological methods of investigation used in dentistry. *Health and Ecology Issues*. 2022;19(1):35–41. (in Russian). doi: 10.51523/2708-6011-022-19-1-05
14. Ivanov A. *Resection of the tips of the roots of teeth – treatment of periapical processes: textbook*. St. Petersburg, Speclit. 2022;71 p. (in Russian)
15. Shamsiddinova K., Yusupov N., Pulatov M. Experience of optimization of the treatment of chronic periodontitis of the molar by the method of resection of roots top. *Theory and Pract. of Modern Sci.* 2022;81(3):100–104. (in Russian)
16. Kotova M. Anti-inflammatory therapy in dentistry: effectiveness and risks. *Modern Sci.: Actual Probl. of Theory and Practice. Series "Natural and Technical Sci."* 2023;5:134–139. doi: 10.37882/2223-2966.2023.05.15
17. Arutyunov A., Starchenko V., Ovsiannikova A., Larina A., Bykova N. Evaluation of the quality of treatment destructive forms of chronic apical periodontitis. *Kuban Sci. Med. Bull.* 2016;159(4):11–16. (in Russian)
18. Shevela T., Rachkov A., Savrasova N. *The method of diagnosis of root cysts of the jawbones: Instructions for use*. Minsk, BSMU. 2020;3 p. (in Russian)
19. Petri A., Sjebin K. *Visual medical statistics: textbook*. Moscow. GEOTAR-Media. 2021;232 p. (in Russian)
20. Sawilowsky Sh.S. New effect size rules of thumb. *J. of Modern Appl. Stat. Methods*. 2009;8(2):article 26. doi: 10.22237/jmasm/125703
21. Brydges C.R. Effect size guidelines, sample size calculations, and statistical power in gerontology. *Innov. Aging*. 2019;4(3):igz036. doi: 10.1093/geroni/igz036



<https://doi.org/10.34883/PI.2026.10.1.002>
УДК 617.647:621.785.7



Перикова М.Г. ✉, Гатило И.А.

Ставропольский государственный медицинский университет, Ставрополь, Россия

Аугментация верхнечелюстного синуса с использованием пористого титана в эксперименте и клинике

Конфликт интересов: не заявлен.

Вклад авторов: Перикова М.Г. – разработка концепции (формирование идеи, формулировка или развитие ключевых целей и задач), проведение исследования (анализ и интерпретация данных), подготовка и редактирование текста (критический пересмотр черновика рукописи с внесением ценного интеллектуального содержания), утверждение окончательного варианта статьи (принятие ответственности за все аспекты работы, целостность всех частей статьи и ее окончательный вариант); Гатило И.А. – разработка концепции (участие в формулировке задач исследования); проведение исследования (анализ и интерпретация данных), подготовка и редактирование текста (участие в научном дизайне; составление черновика рукописи), утверждение окончательного варианта статьи (принятие ответственности за все аспекты работы, целостность всех частей статьи и ее окончательный вариант).

Подана: 10.03.2026

Принята: 23.03.2026

Контакты: stgma@br.ru

Резюме

В настоящем исследовании оценены биосовместимость, структурные свойства и клиническая эффективность пористого титана (Ti-por) при субантральной аугментации верхнечелюстного синуса. Экспериментальная часть включала 12 годовалых баранов, а клиническая – 33 пациента основной группы (возраст 47–67 лет, 10 женщин, 9 мужчин), которым субантральную аугментацию проводили с использованием пористого титана, и контрольную группу из 14 пациентов (44–65 лет, 6 мужчин, 8 женщин), где использовали для аугментации традиционные материалы на основе фосфатов кальция и костного коллагена (Bio-Oss, Collost). В общей сложности в основной группе установлено 46 имплантатов, в контрольной – 32. Гистологические и клинические данные показали, что гранулы Ti-por с пористостью 80% и микрорельефом 0,7–1,0 мм обеспечивают быструю адгезию, миграцию остеогенезных клеток и эффективную неоваскуляризацию. Пористый титан демонстрирует низкую кинетику резорбции и не вызывает воспалительных реакций. Клинически в основной группе наблюдалась меньшая вертикальная резорбция ($0,56 \pm 0,19$ мм через 3 мес.) и более высокая плотность костной ткани (до 750 ЕД) по сравнению с контрольной группой ($1,34 \pm 0,02$ мм, 600 ЕД). Эффективность лечения составила 91,3% (46/50 имплантатов) и значительно превысила контрольный показатель (эффективность – 68,7%).

Ключевые слова: пористый титан, субантральная аугментация, дентальные имплантаты

Perikova M. ✉, Gatilo I.

Stavropol State Medical University, Stavropol, Russia

Maxillary Sinus Augmentation Using Porous Titanium in an Experimental and Clinical Setting

Conflict of interest: nothing to declare.

Authors' contribution: Perikova M. – concept development (generation of the idea, formulation or development of the key goals and objectives), conducting the study (data analysis and interpretation), writing and editing the text (critically revising the draft manuscript, introducing valuable intellectual content), approving the final version of the article (assuming responsibility for all aspects of the work, the integrity of all parts of the article, and its final version); Gatilo I. – concept development (participation in formulating the research objectives); conducting the study (data analysis and interpretation), writing and editing the text (participation in scientific design; drafting the manuscript), approving the final version of the article (assuming responsibility for all aspects of the work, the integrity of all parts of the article, and its final version).

Submitted: 10.03.2026

Accepted: 23.03.2026

Contacts: stgma@br.ru

Abstract

This study evaluated the biocompatibility, structural properties, and clinical efficacy of porous titanium (Ti por) in subantral maxillary sinus augmentation. The experimental group included 12 yearling rams, while the clinical group included 33 patients (47–67 years old, 10 women, 9 men) who underwent subantral augmentation using porous titanium. The control group consisted of 14 patients (44–65 years old, 6 men, 8 women) who underwent augmentation using traditional calcium phosphate and bone collagen-based materials (Bio Oss, Collost). A total of 46 implants were installed in the main group and 32 in the control group. Histological and clinical data showed that Ti por granules with a porosity of 80% and a microrelief of 0,7–1,0 mm ensure rapid adhesion, migration of osteogenesis cells, and effective neovascularization. Porous titanium demonstrates low resorption kinetics and does not cause inflammatory reactions. Clinically, the main group demonstrated lower vertical resorption ($0,56 \pm 0,19$ mm at 3 months) and higher bone density (up to 750 U) compared to the control group (1.34 ± 0.02 mm, 600 U). The treatment effectiveness was 91.3% (46/50 implants) and significantly exceeded the control indicator (effectiveness – 68,7%).

Keywords: porous titanium, subantral augmentation, dental implants

■ ВВЕДЕНИЕ

Атрофия верхней челюстной кости, часто возникающая вследствие потери зубов, ограничивает возможности дентальной имплантации, требуя предварительной субантральной аугментации (синус-лифтинга) [1–3]. Традиционные материалы (гидроксиапатит, аллогенная кость, аутотрансплантат) обладают ограниченным объемом, требуют дополнительной операции и могут вызывать иммунные реакции [4–6].

Пористый титан (Ti-por) представляет собой биомеханически устойчивый материал с высокой биосовместимостью и уникальными микроструктурными характеристиками, которые способствуют быстрой инвазии костной ткани и сосудистой нейтрализации [7–9]. Несмотря на растущие данные о его применении, систематическое



сравнение Ti-por с традиционными материалами в клинических условиях остается ограниченным [10–12].

■ ЦЕЛЬ ИССЛЕДОВАНИЯ

Оценить экспериментальные и клинические показатели эффективности пористого титана при субантральной аугментации верхнего челюстного синуса и сравнить их с материалами на основе фосфатов кальция и костного коллагена.

■ МАТЕРИАЛЫ И МЕТОДЫ

Экспериментальное исследование проведено на 12 годовалых баранах массой 18–25 кг по авторской методике [13]. Все этапы экспериментального исследования выполнялись в строгом соответствии с международными и национальными стандартами этики, в том числе положениями Европейской конвенции о защите позвоночных животных и принципами гуманного обращения (директива EC Council 86/609/ЕЕС), одобрены этическим комитетом вуза (протокол № 17/3 от 12.03.2023).

Для операции, которую проводили с соблюдением правил асептики, использовали наружный доступ – операционное поле перед хирургическим вмешательством выстригали и обрабатывали растворами антисептиков (рис. 1).

Перед операцией внутримышечно вводили 2% раствор рометара и 2% раствор калипсола из расчета веса животного (0,15 мл на 1 кг), затем проводили инфильтрационную анестезию в зоне вмешательства sol. Lidocaini 2% с адреналином 1 : 100 000, послойно рассекали кожу и фасцию мышцы, получая оптимальный доступ к нужной области для препарирования кости. Шаровидным бором выпиливали фрагмент кортикальной кости диаметром 2 см в области передней стенки верхнечелюстного синуса (рис. 2).

Полученный аутотрансплантат аккуратно отделяли от слизистой оболочки верхнечелюстного синуса, поверх слизистой укладывали гранулы пористого титана с размером гранул 0,7–1,0 мм и пористостью 80% (рис. 3).

Затем возвращали аутотрансплантат на место, рану ушивали и обрабатывали антисептиками, проводили рентгенологическое исследование. В ходе повторного хирургического вмешательства через 1, 2 и 3 месяца выпиливали костные фрагменты в оперированной ранее области вместе со слизистой оболочкой верхнечелюстного синуса. Выделенные костные блоки фиксировали в 10% нейтральном формалине, декальцинировали в трилоне-Б и подвергали стандартной гистологической обработке с заливкой в парафин. Срезы толщиной 8–10 мм окрашивали гематоксилин-эозином, по Ван-Гизону и Маллори. Электронно-микроскопическое исследование макропрепаратов проводили на аппарате Jeol-1200 (США).

Операция субантральной аугментации с использованием пористого титана проведена у 19 пациентов в возрасте от 47 до 67 лет, из них 10 женщин и 9 мужчин (основная группа). В контрольной группе, состоящей из 14 пациентов в возрасте от 44 до 65 лет (6 мужчин и 8 женщин), использовали препараты на основе фосфатов кальция и костного коллагена (Bio-Oss и «Коллост»). Всего в основной и контрольной группах установлено 46 и 32 имплантата соответственно (сроки установки дентальных имплантатов в обеих группах были одинаковые – через 12 месяцев после субантральной аугментации).

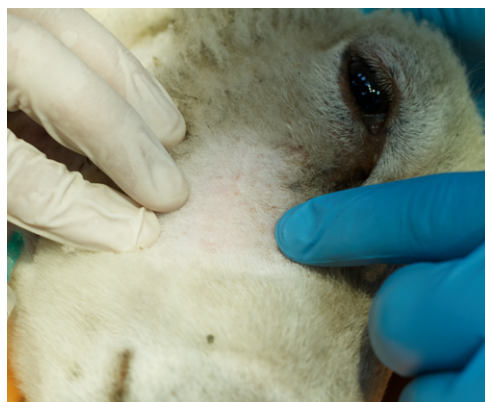

Рис. 1. Подготовка операционного поля
Fig. 1. Preparing the surgical site

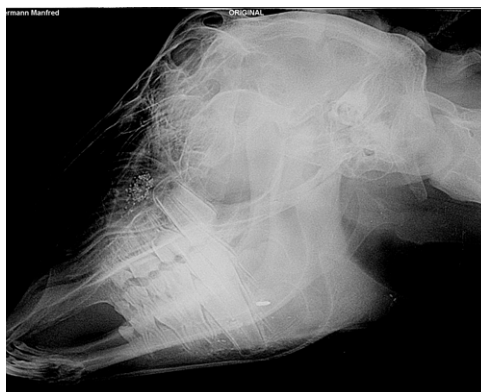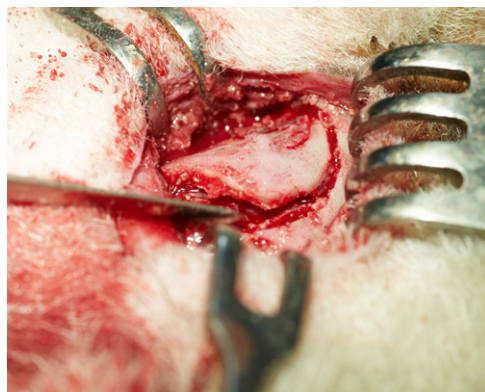

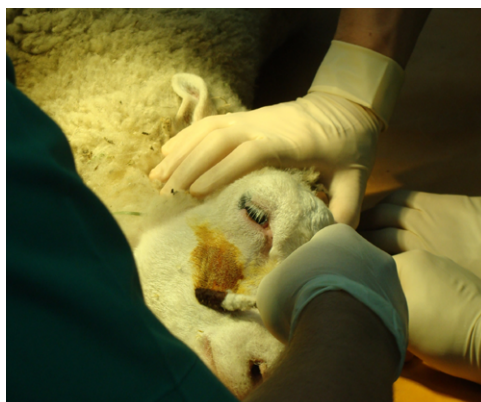
Рис. 2. На этапе формирования костного аутографтата; справа – рентгенологическое исследование
Fig. 2. During the bone autograft formation stage; on the right – X-ray examination



Рис. 3. Гранулы пористого титана
Fig. 3. Porous titanium granules



В первые сутки после операции всем пациентам назначали наружно холод и давящую повязку. Послеоперационная медикаментозная терапия включала антибактериальные и десенсибилизирующие средства [14].

Все статистические данные представлены как среднее \pm стандартное отклонение. Сравнение групп проводилось с помощью теста Манна – Уитни (непараметрический) и t-теста Стьюдента (параметрический). Уровень значимости $\alpha=0,05$.

■ РЕЗУЛЬТАТЫ

Результаты экспериментального исследования. Визуальная и гистологическая оценка взаимодействия пористого титана с окружающими тканями показала выраженную биоактивность материала на всех сроках наблюдения.

Через 30 суток после имплантации гранулы титана уже были окружены плотными тяжами соединительной ткани, прорастающими в поры материала (рис. 4). Гранулы плотно «впаялись» в надкостницу и при отслаивании последней отделялись вместе с ней, что является свидетельством их прочного соединения.

Высокая пористость (до 80%) и шероховатая поверхность гранул способствовали активной миграции фибробластов и началу формирования волокнистого матрикса (рис. 5).

Через 60 суток гранулы титана консолидировались в единый, плотный конгломерат. Наблюдалось спаивание гранул между собой, с надкостницей и слизистой оболочкой синуса. В межгранулярном пространстве началось активное формирование соединительной ткани с интенсивным ангиогенезом – прорастанием мелких и средних сосудов через поры титана как со стороны синуса, так и из костного ложа (рис. 6).

Через 90 суток граница между титаном и новообразованной костью стала невидимой. Промежутки между гранулами были заполнены молодым, полупрозрачным костным веществом (рис. 7). Гистологически отмечалось формирование зрелых остеонов с характерной исчерченностью коллагеновых волокон – признаком их

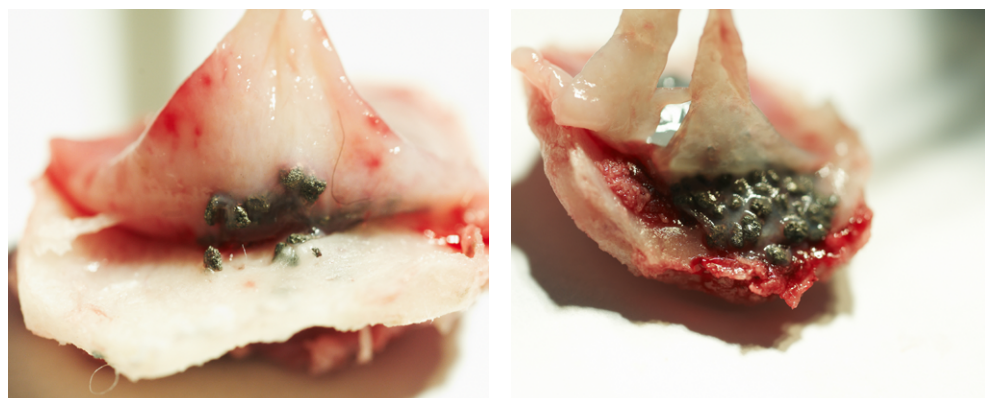


Рис. 4. Макропрепараты. 30-е сутки эксперимента: тяжи соединительной ткани, видимые при отслаивании гранул титана; справа – 60-е сутки эксперимента: плотное соединение гранул титана между собой и слизистой оболочкой синуса

Fig. 4. Gross specimens. Day 30 of the experiment: connective tissue strands visible when peeling of the titanium granules; on the right – day 60 of the experiment: tight adhesion of the titanium granules to each other and the sinus mucosa

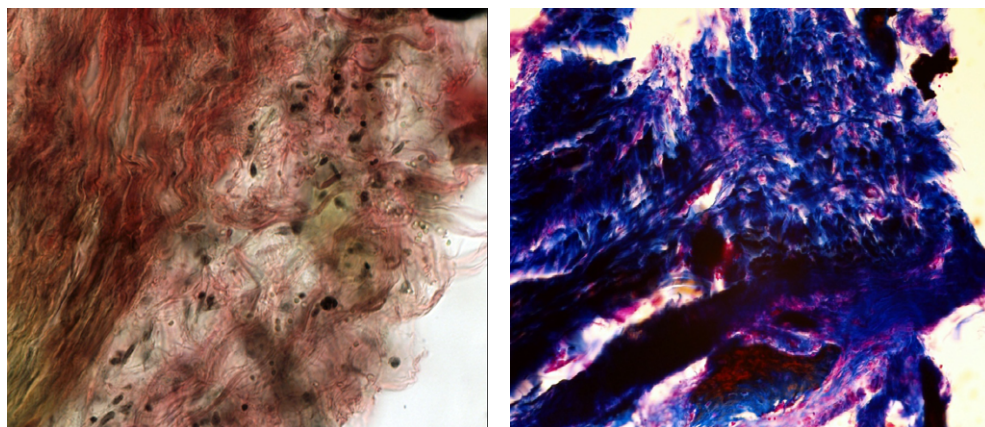


Рис. 5. Микропрепараты. Срок наблюдения – 1 месяц. Скопление мононуклеарных фагоцитов около гранул пористого титана. Окраска по Ван-Гизону. Ок. 10, об. 100. Справа – врастание соединительной ткани в гранулы пористого титана. Окраска по Маллори. Ок. 10, об. 100
Fig. 5. Micro specimens. Observation period – 1 month. Accumulation of mononuclear phagocytes near the porous titanium granules. Van Gieson staining. Oc. 10, Ob. 100. On the right – connective tissue ingrowth into the porous titanium granules. Mallory staining. Oc. 10, Ob. 100

проникновения внутрь пор титана. Костные трабекулы приобрели упорядоченную структуру в виде анастомозирующих дуг, а гаверсовы каналы были расширены, что указывает на высокую метаболическую активность ткани (рис. 8).

Следует отметить, что никаких признаков воспаления, некроза или резорбции титана в эксперименте не выявлено. На всех сроках наблюдения вокруг материала обнаруживались только мононуклеарные фагоциты (макрофаги, моноциты) и

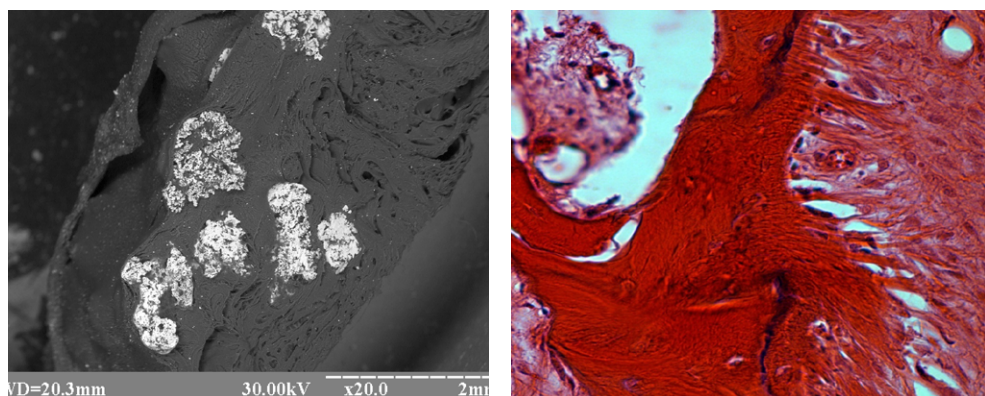


Рис. 6. Макропрепарат (слева) и микропрепарат (справа). Срок наблюдения – 2 месяца. Формирование трабекулярной архитектоники новообразованной кости. Электронно-микроскопическое исследование (слева), окраска гематоксилином и эозином. Ок. 10, об. 40 (справа)
Fig. 6. Gross specimen (left) and micro specimen (right). Observation period: 2 months. Formation of trabecular architecture of newly formed bone. Electron microscopical investigation (left), hematoxylin and eosin staining. Oc. 10, Ob. 40 (right)

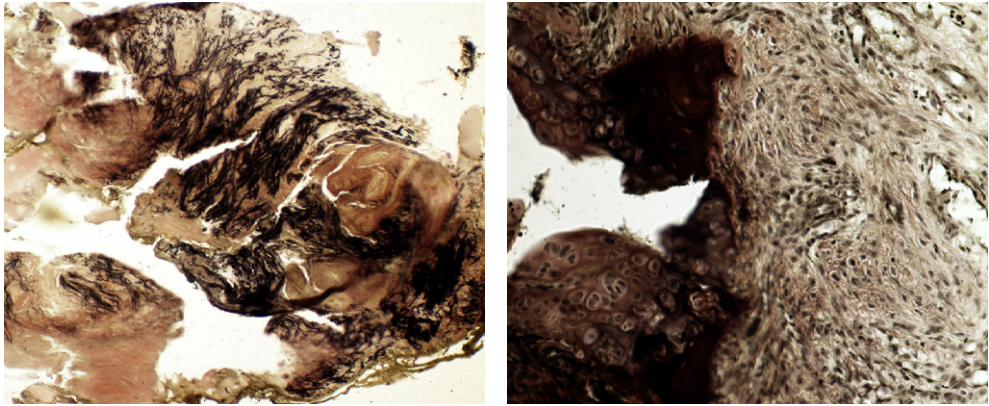


Рис. 7. Основная группа. Срок наблюдения – 3 месяца. Разрастание соединительной ткани. Справа – вращание коллагеновых волокон в гранулы пористого титана. Окраска по Ван-Гизону. Ок. 10, об. 10 (слева), ок. 10, об. 20 (справа)
Fig. 7. Study group. Observation period: 3 months. Connective tissue proliferation. On the right – ingrowth of collagen fibers into porous titanium granules. Van Gieson staining. Oc. 10, Ob. 10 (left), Oc. 10, Ob. 20 (right)

фибробласты – клетки, участвующие в регенерации, а не в отторжении. Отсутствие активности коллагенолитических ферментов (коллагеназы, металлопротеиназы) подтверждало стабильность новообразованной кости и минимальную резорбцию.

Оценка эффективности субантральной аугментации с использованием пористого титана в клинической практике проводилась по 2 ключевым параметрам: вертикальной резорбции костной ткани и плотности кости по шкале Хаунсфилда (ЕД).

Рентгенологическая картина в области периапикальных тканей, окружающих дентальный имплантат на верхней челюсти, отличалась рядом однотипных признаков: костная ткань имела более рыхлую, разреженную мелкопетлистую структуру в сравнении с участками кости альвеолярной части нижней челюсти. В контрольной группе плотность костной ткани по Хаунсфилду через 3, 6, 12, 18 и 24 месяца после операции дентальной имплантации составляла в среднем от 280 до 600 ЕД. В основной группе в эти же сроки плотность костной ткани была от 300 до 750 ЕД (см. таблицу). Согласно полученным данным, прирост плотности костной ткани в основной группе был на 25–30% больше, чем за аналогичный период в контрольной группе (разница показателей статистически достоверна, t-критерий Стьюдента – $p < 0,01$). Полученные цифровые данные коррелируют с данными плотности костной ткани в контрольной группе ($r_s=1$).

Плотность костной ткани в основной группе была на 25–30% выше в течение всего периода наблюдения, а к 12 месяцам – на 37,5% выше, чем в контрольной, что свидетельствует о более интенсивной и качественной костной регенерации при использовании пористого титана. Сроки регенерации в основной группе заметно сокращались: первые признаки костеобразования появлялись на 7 дней раньше, а полное заполнение дефекта – на 14,6 дня быстрее, чем при использовании традиционных материалов. Эффективность лечения (сохранность имплантатов): основная группа – 91,3% (46 из 50 имплантатов функционировали), контрольная группа – 68,7% (22 из 32 имплантатов).

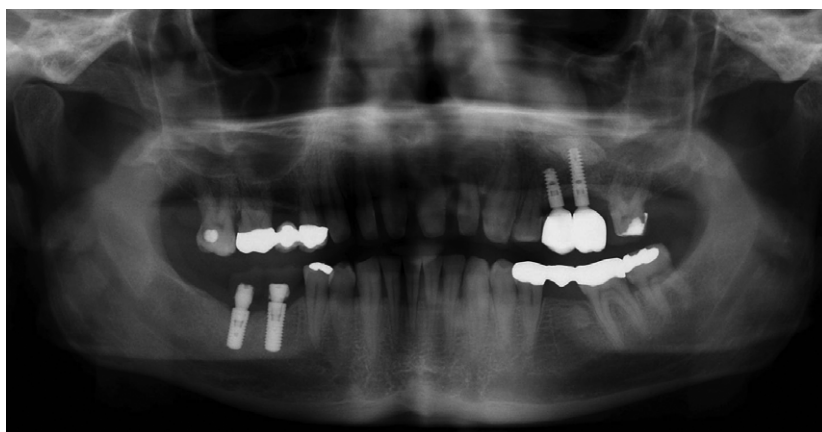
**Показатели эффективности субантральной аугментации в основной и контрольной группах
Subantral Augmentation Efficacy Indicators in the Study and Control Groups**

Показатель	Основная группа (Ti-por)	Контрольная группа (Bio-Oss/Collst)	p-значение
Вертикальная резорбция через 3 месяца	0,56±0,19 мм	1,34±0,02 мм	<0,05
Через 6 месяцев	1,02±0,41 мм	1,97±0,45 мм	<0,05
Через 12 месяцев	1,85±0,28 мм	3,03±0,25 мм	<0,05
Плотность кости (ЕД)	300–750	280–600	<0,01
Время начала регенерации	22,8±0,5 сут	29,7±0,4 сут	>0,05
Полное заполнение дефекта	54,1±0,5 сут	68,7±0,3 сут	<0,01

В основной группе отмечено 2 случая периимплантита (8,7%), приведшие к удалению 4 имплантатов, в контрольной – 10 случаев (31,3%), включая деструкцию кости и потерю стабильности. Рентгенологические и КТ-изображения подтвердили: в основной группе кость вокруг имплантатов имела плотную, однородную структуру, с четким контуром и отсутствием резорбционных зон, тогда как в контрольной – наблюдалась разреженная, мелкопетлистая структура с признаками резорбции (рис. 8, 9).

Полученные данные имеют большое значение при выборе тактики как при планировании хирургического этапа имплантологического лечения, так и для определения оптимальных сроков протезирования.

Таким образом, пористый титан демонстрирует высокую биоактивность, надежную интеграцию с костью и минимальную резорбцию. Он не только служит каркасом для роста костной ткани, но и активно участвует в регенерации, обеспечивая быстрое заселение клетками (фибробластами, остеобластами), эффективную васкуляризацию за счет пористой структуры, прочное сцепление с надкостницей и слизистой, стабильное формирование зрелой костной ткани без воспаления, существенное снижение вертикальной резорбции и повышение плотности кости, увеличение эффективности имплантации на 22,6% и снижение осложнений в 3,6 раза.



**Рис. 8. Рентгенограмма пациента контрольной группы через 12 месяцев после операции
Fig. 8. Radiograph of a control group patient 12 months postoperatively**

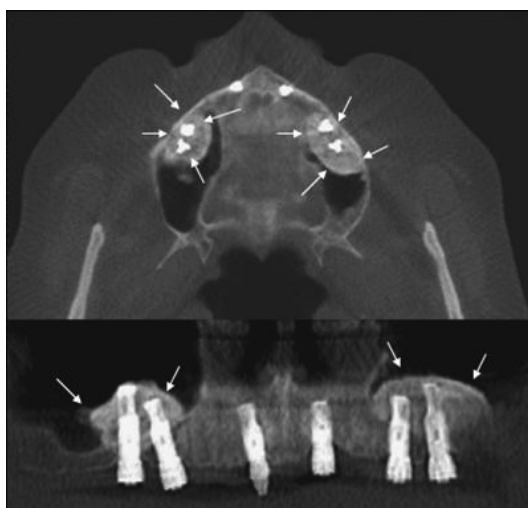


Рис. 9. Рентгенограмма пациента основной группы через 12 месяцев после операции
Fig. 9. Radiograph of a study group patient 12 months postoperatively

Полученные данные подтверждают, что пористый титан – не просто инертный наполнитель, а биоактивный скелет, способный ускорить и улучшить регенерацию кости при субантральной аугментации, что делает его перспективным материалом для широкого внедрения в клиническую практику дентальной имплантологии.

■ ОБСУЖДЕНИЕ

Пористый титан с пористостью 80% обеспечивает оптимальный баланс между механической прочностью и доступностью для клеточной миграции. Микрорельеф 0,7–1,0 мм способствует адгезии остеобластов и коллагеновых волокон, ускоряя остеогенез [15–17]. В отличие от фосфатов кальция и коллагена, Ti-por не подвержен медленной резорбции и не требует дополнительной операции по удалению донорской кости, что снижает риск осложнений и ускоряет интеграцию имплантатов [18–20]. Значительно меньшая вертикальная резорбция и более высокая плотность костной ткани в основной группе подтверждают преимущества Ti-por для планирования имплантации в атрофированных костных тканях [21–23]. Низкая частота периимплантита в основной группе (6%) указывает на отсутствие воспалительных реакций, связанных с материалом.

Ограничения исследования: ограниченный размер выборки и односторонний дизайн (нерандомизированный) требуют дальнейших многократных исследований.

■ ЗАКЛЮЧЕНИЕ

Пористый титан демонстрирует высокую биосовместимость, низкую кинетику резорбции и эффективную поддержку неоваскуляризации при субантральной аугментации верхнего челюстного синуса. Клинические данные подтверждают его превосходство над материалами на основе фосфатов кальция и костного коллагена, позволяя достигать более быстрой и стабильной регенерации кости, а также снижая

риск осложнений. Таким образом, Ti-рог является перспективным материалом для широкого применения в дентальной имплантации и реконструктивных операциях на верхнечелюстном синусе.

■ ЛИТЕРАТУРА/REFERENCES

1. Angelo T, Marcel W, Andreas K, Izabela S. Biomechanical Stability of Dental Implants in Augmented Maxillary Sites: Results of a Randomized Clinical Study with Four Different Biomaterials and PRF and a Biological View on Guided Bone Regeneration. *BioMed Research International*. 2015;850340. doi: 10.1155/2015/850340
2. Dursun E, Dursun CK, Eratalay K, Orhan K, Celik HH, Tözüm TF. Do Porous Titanium Granule Grafts Affect Bone Microarchitecture at Augmented Maxillary Sinus Sites? A Pilot Split-Mouth Human Study. *Implant Dentistry*. 2015;24(4):427–33. doi: 10.1097/ID.0000000000000275
3. Mousavi, G., Eftekhari Y., Bijan J., Jafar S. Porous titanium - silver dental implants fabricated via SPS: Poly-caprolactone coating and bioevaluation. *Materials Science-Poland*. 2025;43(3):85–105. doi: 10.2478/msp-2025-0030
4. Felix CBP, Kurien A, Devanarayanan A, Kumar D, Thirumurthy VR, Bindhoo YA. Subantral sinus augmentation using hydraulic lift system and alloplastic phosphosilicate putty followed by simultaneous implant placement for the rehabilitation of an atrophic posterior maxilla: A case report. *Journal of Clinical and Translational Research*. 2022;7(8):86–92.
5. Pai UY, Rodrigues S, Hegde P, Khurana N. Indirect Sinus Lift Done Using "Autogenous Core Lift" Technique in Combination with Alloplastic Phosphosilicate Putty in Atrophic Maxillary Posterior Region: A Clinical Report with 1-Year Follow-Up. *Contemporary Clinical Dentistry*. 2017;8(4):627–631. doi: 10.4103/ccd.ccd_80_17
6. Esposito M, Felice P, Worthington HV. Interventions for replacing missing teeth: augmentation procedures of the maxillary sinus. *Cochrane Database of Systematic Reviews*. 2014;13(5):CD008397. doi: 10.1002/14651858.CD008397.pub2
7. Manekar VS. Graftless crestal hydraulic sinus lift with simultaneous implant insertion. *National Journal of Maxillofacial Surgery*. 2020;11(2):213–218. doi: 10.4103/njms.NJMS_38_19
8. Lombardo G, Marincola M, Signoriello A, Corrocher G, Nocini PF. Single-Crown, Short and Ultra-Short Implants, in Association with Simultaneous Internal Sinus Lift in the Atrophic Posterior Maxilla: A Three-Year Retrospective Study. *Materials (Basel)*. 2020;13(9):2208. doi: 10.3390/ma13092208
9. Messias A, Nicolau P, Guerra F. Different Interventions for Rehabilitation of the Edentulous Maxilla with Implant-Supported Prosthesis: An Overview of Systematic Reviews. *International Journal of Prosthodontics*. 2021;34:s63–s84. doi: 10.11607/ijp.7162
10. Sirak S.V., Kazieva I.E., Martirosyan A.K. Clinical and experimental use of osteoplastic materials in combination with electromagnetic radiation to accelerate the regeneration of bone defects of the jaws. *Fundamental research*. 2013;5(2):389–393. (in Russian)
11. Khomich I.S., Rubnikovich S.P., Khomich S.F. Sinus lift technique with creation of an autobone base for the lower wall of the maxillary sinus and augmentation of the alveolar process. *Stomatologist. Minsk*. 2014;2(13):11–18. (in Russian)
12. Rubnikovich S.P., Khomich I.S. Bone grafts and substitutes for eliminating defects and augmenting jaw bones in implantology and periodontology. *Stomatologist. Minsk*. 2014;1(12):77–86. (in Russian)
13. Patent. 2469675 Russian Federation, IPC7 A 61 B 17/00, A 61 K 31/165. *Method of subantral bone augmentation for installation of dental implants in case of atrophy of the alveolar process of the maxilla*. Sirak S.V.; applicant and patent holder Stavropol, Sirak S.V., State Medical Academy. No. 2011145561/15 (068218); declared 18.01.2011; published 10.09.2012. Bulletin No. 10.
14. Grigoryants L.A., Gerchikov L.N., Sirak S.V., et al. Use of Tsifran-ST in surgical dentistry for the treatment and prevention of postoperative inflammatory complications. *Dentistry for All*. 2006;2:14–16. (in Russian)
15. Sirak S.V., Sletov A.A., Dagueva M.V. [et al.] Direct dental implantation in patients with included defects of the dentition. *Medical Bulletin of the North Caucasus*. 2011;1(21):51–54. (in Russian)
16. Sirak S.V., Sletov A.A., Ibragimov I.M., Kodzokov B.A. Effect of porous titanium on the osteogenic potential of bone marrow cells in vitro. *Medical Bulletin of the North Caucasus*. 2012;3(27):22–25. (in Russian)
17. Sirak S.V., Sletov A.A., Ibragimov I.M., et al. Experimental use of porous titanium in open sinus lift. *Palliative medicine and rehabilitation*. 2012;1:55–57. (in Russian)
18. Sirak S.V., Sletov A.A., Martirosyan A.K., Ibragimov I.M., Perikova M.G. Use of porous titanium for subantral bone augmentation during dental implantation (experimental study). *Medical Bulletin of the North Caucasus*. 2013;3(8):42–44. (in Russian)
19. Grimm W.D., Arnold W.A., Sirak S.W., Vukovich M.A., Videra D., Giesenhagen B. Clinical, radiographic, and histological analyses after transplantation of crest-related palatal-derived ectomesenchymal stem cells (paldscs) for improving vertical alveolar bone augmentation in critical size alveolar defects. *Journal of Clinical Periodontology*. 2015;S17(42):366b–366.
20. Sirak S.V., Shchetinin E.V., Sletov A.A. Subantral augmentation with porous titanium in experiment and clinical study. *Stomatology*. 2016;1(95):55–58. (in Russian)
21. Perikova M.G., Sirak S.V., Kazieva I.K., Martirosyan A.K. Evaluation of the influence of bioactive coating of screw dental implants on the timing of osseointegration (experimental and morphological study). *Modern problems of science and education*. 2013;2:35.
22. Sulyhan-Sulyhan K, Barberá-Millán J, Larrazábal-Morón C, Espinosa-Giménez J, Gómez-Adrián MD. Radiographic Study of Transcrestal Sinus Floor Elevation Using Osseodensification Technique with Graft Material: A Pilot Study. *Biomimetics (Basel)*. 2024;9(5):276. doi: 10.3390/biomimetics9050276
23. Pellegrino G, Lizio G, Rossi F, Tuci L, Ferraioli L, Stefanelli LV, Di Carlo S, De Angelis F. A 4 mm-Long Implant Rehabilitation in the Posterior Maxilla with Dynamic Navigation Technology: A Case Report after a Three-Years Post-Loading Follow-Up. *International Journal of Environmental Research and Public Health*. 2021;18(18):9808. doi: 10.3390/ijerph18189808



<https://doi.org/10.34883/PI.2026.10.1.003>
УДК 611.9:616.314-089-055.2



Шевела Т.Л.¹ ✉, Исмаилов Э.А.¹, Климович А.Ч.²

¹ Белорусский государственный медицинский университет, Минск, Беларусь

² Унитарное предприятие «ЭверестДент», Минск, Беларусь

Анализ топографии и анатомического строения нижнечелюстного канала у женщин перед проведением дентальной имплантации

Конфликт интересов: не заявлен.

Вклад авторов: все авторы внесли существенный вклад в создание статьи.

Подана: 23.02.2026

Принята: 23.03.2026

Контакты: shevelatatyana@mail.ru

Резюме

В настоящее время достаточное число научных работ посвящено сравнительной характеристике эффективности методов диагностики нижнечелюстного канала. С целью визуализации нижнечелюстного канала применяются радиография, компьютерная томография, конусно-лучевая компьютерная томография, ультразвуковой метод, магнитно-резонансная томография. При сравнении точность указанных методов сопоставима между собой, и выбор метода исследования зависит от целей, поставленных врачом.

Цель исследования – определить анатомо-топографические особенности размеров стенок нижнечелюстного канала у женщин старше 50 лет по данным конусно-лучевой компьютерной томографии.

В исследовании проводился анализ данных конусно-лучевой компьютерной томографии 211 пациентов (женщины после 50 лет) с частичной вторичной адентией. У всех пациентов по оценке конусно-лучевой компьютерной томографии определялся дефицит костной ткани. Измерение размера толщины стенок нижнечелюстного канала проводилось стандартной программой «линейка», плотность стенок канала измерялась стандартной компьютерной программой в единицах Хаунсфилда (HU).

В результате исследования установлено снижение плотности костной ткани нижней челюсти и выраженное истончение стенок нижнечелюстного канала. Наиболее выраженные атрофические изменения выявлены в области верхней стенки нижнечелюстного канала, толщина которой в большинстве случаев составляла менее 0,60 мм. Полученные данные свидетельствуют о возрастных изменениях костной ткани, способных повышать риск повреждения нижнеальвеолярного нерва и снижать стабильность дентальных имплантатов. Проведение конусно-лучевой компьютерной томографии является важным этапом предоперационного обследования, позволяющим точно визуализировать анатомию нижнечелюстного канала, оптимизировать хирургическое планирование и снизить риск послеоперационных осложнений при дентальной имплантации у женщин старше 50 лет.

Ключевые слова: конусно-лучевая компьютерная томография, стенки канала, нижняя челюсть, остеопороз, дентальная имплантация

Tatsiana L. Shevela¹ ✉, Eldar A. Ismayilov¹, Anna Ch. Klimovich²

¹ Belarusian State Medical University, Minsk, Belarus

² Unitary Enterprise "EverestDent", Minsk, Belarus

Analysis of Topography and Anatomical Structure of the Mandibular Canal Walls in Women Prior to Dental Implant Placement

Conflict of interest: nothing to declare.

Authors' contribution: all authors made a significant contribution to the creation of the article.

Submitted: 23.02.2026

Accepted: 23.03.2026

Contacts: shevelatatyana@mail.ru

Abstract

At present, a considerable number of scientific studies are devoted to the comparative evaluation of the effectiveness of diagnostic methods for assessing the mandibular canal. Radiography, computed tomography, cone-beam computed tomography, ultrasonography, and magnetic resonance imaging are used to visualize the mandibular canal. When compared, the accuracy of these methods is generally comparable, and the choice of a diagnostic modality depends on the clinical objectives defined by the clinician. The purpose of this study was to determine the anatomical and topographic characteristics of the mandibular canal wall dimensions in women over 50 years of age based on cone-beam computed tomography data.

The study analyzed cone-beam computed tomography data from 211 female patients aged over 50 years with partial secondary adentia. In all patients, CBCT assessment revealed a deficiency of mandibular bone tissue. Measurement of the thickness of the mandibular canal walls was performed using a standard linear measurement tool, while canal wall density was assessed using standard software in Hounsfield units (HU).

The results demonstrated a decrease in mandibular bone density and pronounced thinning of the mandibular canal walls. The most significant atrophic changes were observed in the superior wall of the mandibular canal, with thickness values measuring less than 0.60 mm in the majority of cases.

The obtained data indicate age-related changes in bone tissue that may increase the risk of injury to the inferior alveolar nerve and reduce the stability of dental implants. Cone-beam computed tomography is an essential component of preoperative assessment, enabling accurate visualization of mandibular canal anatomy, optimization of surgical planning, and reduction of postoperative complications during dental implantation in women over 50 years of age.

Keywords: cone-beam computed tomography, canal walls, mandible, osteoporosis, dental implantation



■ ВВЕДЕНИЕ

В настоящее время достаточное число научных работ посвящено сравнительной характеристике эффективности методов диагностики нижнечелюстного канала. С целью визуализации нижнечелюстного канала применяются радиография, компьютерная томография, конусно-лучевая компьютерная томография (КЛКТ), ультразвуковой метод, магнитно-резонансная томография. При сравнении точность указанных методов сопоставима между собой, и выбор метода исследования зависит от целей, поставленных врачом. В специальной литературе доказана ведущая роль использования конусно-лучевой компьютерной томографии при диагностике и визуализации стенок нижнечелюстного канала с возможностью реконструкции топографии канала и измерения толщины стенок канала [2, 4].

Важное практическое значение имеет знание топографического расположения и строения нижнечелюстного канала с целью профилактики его повреждений при хирургических операциях, эндодонтическом лечении зубов, проведении проводниковой анестезии. Для планирования и проведения дентальной имплантации и реконструктивных операций на нижней челюсти важно учитывать, что после потери зубов топография нижнечелюстного канала может меняться. По мнению Н.В. Татурханова (2015), причинами хирургических травм нижнеальвеолярного нерва являются анатомо-топографические особенности строения нижней челюсти, нижнечелюстного канала и недостаточное рентгенологическое обследование пациента в предоперационном периоде перед дентальной имплантацией. Точная визуализация стенок нижнечелюстного канала на этапе планирования дентальной имплантации позволит избежать перфорации стенки канала и повреждения сосудисто-нервного пучка. По данным Е.В. Горячева, посттравматическая нейропатия после хирургических вмешательств (удаление нижних третьих моляров, новообразований, установка дентальных имплантатов) составляет 64,4%, что приводит к парестезии или гипестезии нижней губы, кожи подбородка, зубов фронтальной группы [1, 5].

В работах С.В. Сирак указаны варианты расположения канала в теле нижней челюсти. Основной канал начинается от нижнечелюстного отверстия и имеет S-образное направление, в области моляров проходит близко к язычной стороне челюсти, в области премоляров располагается вестибулярно и выходит через подбородочное отверстие [3, 6]. Повторяя профильный контур челюсти, канал имеет дугообразное направление: в ветви он идет сверху вниз и сзади наперед, а в теле – горизонтально, несколько поднимаясь к уровню выходного подбородочного отверстия.

Диаметр канала составляет от 2,2 до 4,5 мм, длина канала от 4,98 до 17,0 мм. Максимальная толщина компактной костной ткани с язычной стороны выявлена на уровне второго премоляра – 3,4 мм, с вестибулярной стороны на уровне второго моляра – 5,5 мм.

В нижней челюсти соотношение компактного и губчатого вещества составляет 1 : 5, при отсутствии зубов губчатая кость уплотняется и соотношение изменяется до 1 : 2 у мужчин и 1 : 1 у женщин. Стенки нижнечелюстного канала представлены компактным костным веществом, при этом стенки канала могут полностью или частично отсутствовать в зависимости от возраста, пола и наличия системного остеопороза. В работах С.Л. Кабака по данным КЛКТ-сканов показано, что верхняя стенка нижнечелюстного канала располагается на расстоянии 3,8 мм от верхушек корней зубов, у женщин данное расстояние соответствует 2,7 мм, отсутствие кортикальной

пластинки стенок нижнечелюстного канала наиболее часто связано с контактом верхушек корней нижних моляров [7, 8]. Следует отметить, что недостаточно изучена взаимосвязь между топографией и строением нижнечелюстного канала и возрастом, полом пациентов и системным остеопорозом.

■ ЦЕЛЬ ИССЛЕДОВАНИЯ

Определить варианты анатомического строения стенок нижнечелюстного канала по данным конусно-лучевой компьютерной томографии у женщин старше 50 лет.

■ МАТЕРИАЛЫ И МЕТОДЫ

В исследовании проводился анализ данных конусно-лучевой компьютерной томографии 211 пациентов (женщины после 50 лет) с частичной вторичной адентией. У всех пациентов по оценке конусно-лучевой компьютерной томографии определялся дефицит костной ткани. Измерение размера толщины стенок нижнечелюстного канала проводилось стандартной программой «линейка», плотность стенок канала измерялась стандартной компьютерной программой в единицах Хаунсфилда (HU). Измерения выполнялись на сагиттальных и коронарных срезах КЛКТ в 5 стандартных точках вдоль хода нижнечелюстного канала с использованием области интереса фиксированного размера.

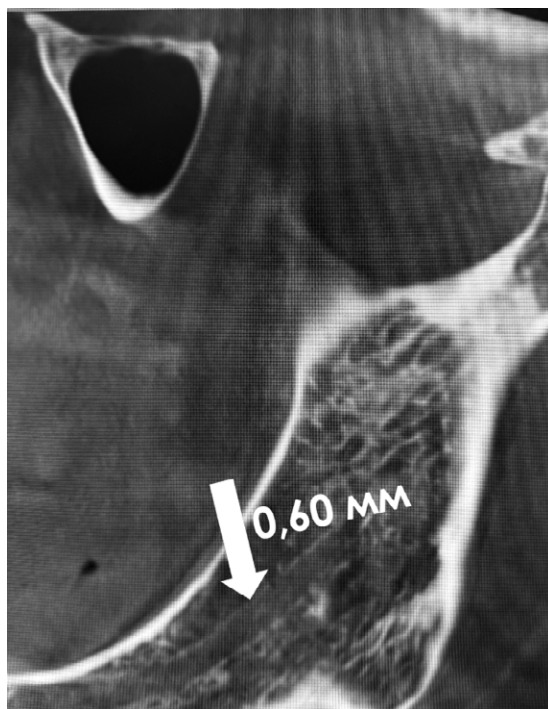

Рис. 1. КЛКТ-скан: сагиттальная проекция нижнечелюстного канала с размерами верхней стенки канала

Fig. 1. CBCT: sagittal projection of the mandibular canal showing measurements of the superior canal wall



■ РЕЗУЛЬТАТЫ И ОБСУЖДЕНИЕ

На основании лучевого метода исследования 211 сканов КЛКТ женщин в возрасте старше 50 лет установлено, что плотность кортикальной кости нижней челюсти достоверно снижалась и составляла в среднем 445,9 единицы Хаунсфилда. Выявлено снижение толщины кортикальной пластинки верхней стенки нижнечелюстного канала $\pm 0,6$ мм (в норме 2,0–2,2 мм) (рис. 1), нижней стенки канала $\pm 0,8$ мм (в норме 1,0–2,0 мм) (рис. 3), толщина канала составила $\pm 2,5$ мм (в норме 2,0–4,0 мм) (рис. 2).

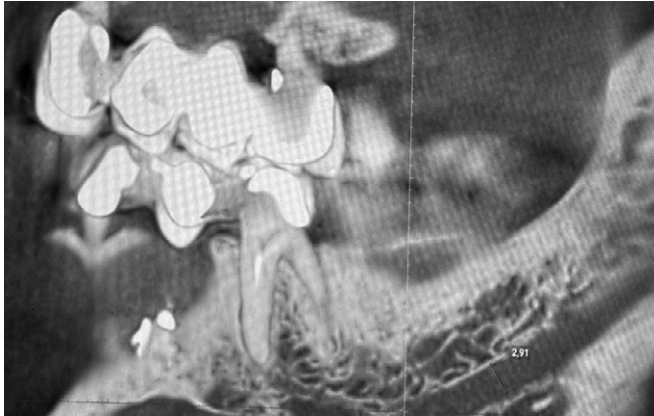

Рис. 2. КЛКТ-скан: сагиттальная проекция нижнечелюстного канала с размерами ширины нижнечелюстного канала

Fig. 2. CBCT: sagittal projection of the mandibular canal with measurements of the mandibular canal width

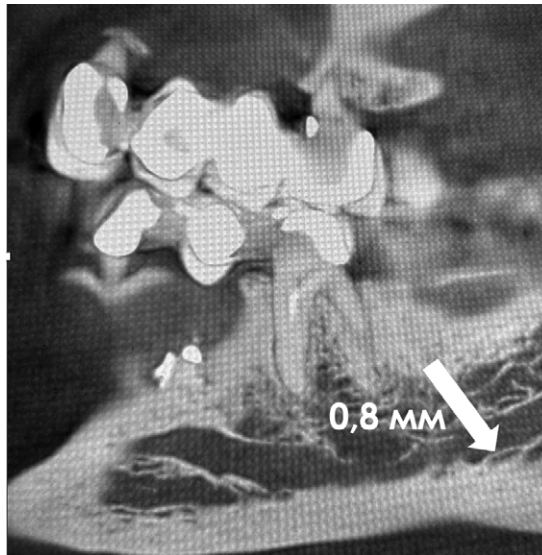


Рис. 3. КЛКТ-скан: сагиттальная проекция нижнечелюстного канала с размерами нижней стенки канала

Fig. 3. CBCT: sagittal projection of the mandibular canal with measurements of the inferior canal wall

Средние статистические показатели данных КЛКТ-сканов женщин старше 50 лет
Mean statistical values of CBCT scan data in women over 50 years of age

Показатели сканов КЛКТ	Плотность (НУ) кортикальной кости нижнечелюстного канала		Ширина (мм) нижнечелюстного канала		
	нижней стенки канала	верхней стенки канала	нижнечелюстного канала	верхней стенки канала	нижней стенки канала
Среднее значение	522,2	445,9	2,5	0,60	0,80

По данным КЛКТ, канал находится в губчатом веществе между наружной (вестибулярной) и внутренней (язычной) костными компактными пластинками нижней челюсти, на разной глубине от них: в области моляров – ближе к внутренней пластинке, в сегменте премоляров – к наружной. Практически важно также расположение канала относительно дна лунок зубов. В 50% наблюдений он проходит строго над ними (в остальных случаях чаще смещен в язычную сторону), отделяясь губчатым веществом от верхушек корней: третьего моляра – толщиной 2–3 мм, второго – 5 мм, первого – 6 мм; второго премоляра – 8 мм. В таблице представлены среднестатистические количественные и качественные показатели нижнечелюстного канала по данным конусно-лучевой компьютерной томографии [2].

■ ЗАКЛЮЧЕНИЕ

В результате исследования установлено, что у женщин старше 50 лет наблюдается снижение плотности костной ткани нижней челюсти и выраженное истончение стенок нижнечелюстного канала. Наиболее выраженные атрофические изменения выявлены в области верхней стенки нижнечелюстного канала, толщина которой в большинстве случаев составляла менее 0,60 мм. Проведение анализа топографии и строения стенок нижнечелюстного канала перед операцией дентальной имплантации целесообразно и важно для профилактики послеоперационных осложнений и правильного выбора метода хирургического лечения.

■ ЛИТЕРАТУРА/REFERENCES

1. Goryacheva E.V., et al. Morphological features of the mandibular canal position in relation to the roots of third molars (literature review). *Izvestiya vysshih uchebnykh zavedenii. Povolzhskii region. Meditsinskie nauki*. 2021;(3):77–83. (in Russian)
2. Grigoryants A.G., et al. Applied anatomy of the mandibular canal. *Chelovek i ego zdorov'e (Human and His Health)*. 2023;26(3):69–73. (in Russian)
3. Juodzbalys G, Wang H-L, Sabalys G. Injury of the Inferior Alveolar Nerve during Implant Placement: a Literature Review. *J Oral Maxillofac Res*. 2011;2(1):e1. doi: 10.5037/jomr.2011.2101
4. Lvovsky A, Bachrach S, Kim HC, Pawar A, Levinzon O, Ben Itzhak J, et al. Relationship between Root Apices and the Mandibular Canal: A Conebeam Computed Tomographic Comparison of 3 Populations. *J Endod*. 2018 Apr;44(4):555–8. doi: 10.1016/j.joen.2017.12.020
5. Matchin AA, Barkov VN, Arhipova EV, Jutkina KS. Computed tomographic studies of the topography of the mandibular canal. Available at: <https://dentalmagazine.ru/posts/kompyuterno-tomograficheskie-issledovaniya-topografii-nizhnechelyustnogo-kanala.html>. (in Russian)
6. Sirak S.V., Korobkeyev A.A., Shapovalova I.A., Mihailenko A.A. Features of the anatomotopographical structure of the mandibular as one of the risk factors of injection of the root siller material in to the infraalveolar channel. *Endodontiya today*. 2018;(2):55–60. (in Russian)
7. Wang W-Q, Chen MYC, Huang H-L, Fuh L-J, Tsai M-T, Hsu J-T. New quantitative classification of the anatomical relationship between impacted third molars and the inferior alveolar nerve. *BMC Med Imaging*. 2015;15:59. Published online 2015 Dec 7. doi: 10.1186/s12880-015-0101-0 16
8. Zhuravleva N.V., Kabak S.L., Melnichenko Yu.M., Savrasova N.A. Topography of the mandibular canal according to cone beam computed tomography. *Sovremennaya stomatologiya*. 2018;3(72):52–57. (in Russian)



<https://doi.org/10.34883/PI.2026.10.1.004>



Ceban M. ✉, Ceban V.

Nicolae Testemitanu State University of Medicine and Pharmacy, Chisinau, Moldova

Periodontal Splint and Dental Arch Rehabilitation

Conflict of interest: nothing to declare.

Authors' contribution: all authors have made significant contributions to the collection, analysis, and interpretation of data from literature sources and medical records, the preparation and editing of the article, and the approval of its final version.

Submitted: 10.03.2026

Accepted: 23.03.2026

Contacts: mariana.ceban@usmf.md

Abstract

The purpose of this study was to analyse clinical cases of adhesive splinting and dental arch rehabilitation using different reinforcing fibers over a 10-year period.

To achieve the goal were defined the following criteria for the need for periodontal splinting: the percentage of bone loss, the degree of pathological tooth mobility, as well as the topography of the edentulous area restored with an adhesive splint, the average service life of the splinting system, the average age of patients who had received adhesive splints, and the presence and number of risk factors for chronic marginal periodontitis.

Keywords: periodontal splint, dental arch rehabilitation, fibers

Чебан М. ✉, Чебан В.

Государственный университет медицины и фармации имени Николая Тестемицану, Кишинев, Молдова

Пародонтальная шина и реабилитация зубной дуги

Конфликт интересов: не заявлен.

Вклад авторов: все авторы внесли существенный вклад в сбор, анализ и интерпретацию данных из литературных источников и медицинских записей, подготовку и редактирование статьи, а также утверждение ее окончательной версии.

Подана: 10.03.2026

Принята: 23.03.2026

Контакты: mariana.ceban@usmf.md

Резюме

Целью данного исследования был анализ клинических случаев адгезивного шинирования и реабилитации зубной дуги с использованием различных армирующих волокон за 10-летний период.

Для достижения цели были определены следующие критерии необходимости пародонтального шинирования: процент потери костной ткани, степень патологической подвижности зубов, а также топография беззубой области, восстановленной с помощью адгезивной шины, средний срок службы системы шинирования, средний возраст пациентов, которым были установлены адгезивные шины, наличие и количество факторов риска хронического краевого пародонтита.

Ключевые слова: пародонтальная шина, реабилитация зубной дуги, волокна

■ INTRODUCTION

More and more scientific publications are devoted to one of the most serious problems of dentistry – the inflammatory and destructive process in the periodontal tissues, namely chronic marginal periodontitis, the clinical picture of which is characterized by such visual signs as gingival inflammation (swelling, hyperaemia, cyanosis, etc.), loss of periodontal attachment, leading to the formation of periodontal pockets of varying depth, different directions of teeth migration, pathological tooth mobility that lead to appearance of partial edentulism, the presence of destructive changes in bone tissue, the formation of periodontal abscesses and, in severe cases, signs of septicaemia [10]. Chronic marginal periodontitis results from a long-term inflammatory process in the periodontium complex, caused by the microorganisms of microbial biofilm, tartar, increased by influence of several predisposing or risk factors (gingival trauma from poor-quality fillings, improperly adapted margins of artificial crowns, occlusal trauma, and smoking, some general somatic diseases, etc.). Left untreated, loss of periodontal attachment, indicated by increased probing pocket depths, radiographically confirmed alveolar bone loss will continue, after which partial, and then total edentulism will appear. One of the diagnostically important clinical signs, which underlies the determination of the severity of the disease, is pathological tooth mobility, which in turn contributes to the progression of periodontal destruction. However, it should be noted that until antimicrobiological and anti-inflammatory therapy prescribed to remove and control soft and hard dental plaque (which initiates and maintains the destruction of periodontal structures) pathological tooth mobility could not be used as a 100% reliable indicator of dental health. Teeth migration and pathological tooth mobility create conditions for occlusal disharmony appearance, which need occlusal adjustment by selective grinding for creation a harmonious contact relationship between maxillary and mandibular teeth.

Splinting is a method of stabilising mobile periodontally compromised teeth, which occurs due to inflammation, loss of clinical attachment, or the impact of functional and parafunctional forces acting on the teeth, leading to discomfort during chewing, speaking, swallowing, and oral hygiene [1–3]. The purpose of splinting is to stabilise mobile teeth by uniformly distributing occlusal forces from mobile teeth to adjacent, more stable teeth, providing support from them, thereby prolonging their service life and function [1, 3, 5]. Splints must be stable, easy to clean, aesthetically pleasing, safe, easily fabricated, repairable, and should not negatively affect oral, periodontal, and overall health. In some cases, they can serve as a predictable and affordable treatment option for patients who are not candidates for dental implants or other prosthetic options due to medical conditions (unfavourable biological environment) or cost. Frequently used fixed splints for splinting incisors are made of composite resin, matched to the colour of the splinted teeth, reinforced with various materials, which can additionally stabilise the splinted mobile teeth and prevent damage to the periodontal ligament [2, 6]. The procedure allows splinting pathologically mobile teeth in a single visit, directly in the dental chair, without the involvement of a dental laboratory and, in the case of the absence of 1–2 teeth in the area of splint, simultaneously restoring the continuity of the dentition. However, these designs also have a number of disadvantages: possible delamination or fractures of the composite material, and more difficult access for the patient to subsequently perform oral hygiene procedures [6–9]. However, the ability to repair such splints directly in the mouth, without removing them, is a significant advantage, favouring their frequent use.



Dental splinting and the direct adhesive splinting method itself can avoid tooth extraction and postpone more extensive prosthetic treatment using fixed restorations, which require preparation of adjacent teeth (sometimes quite aggressively), and removable partial dentures, which can increase tooth torque, further impairing tooth mobility [11].

Depending on the method of tooth preparation for the direct adhesive splinting procedure, all splints are divided into extra-coronal (applied superficially to the tooth surface using a strong adhesive bond between the polymer material and the enamel) and intra-coronal (requiring preparation of a canal within the coronal structure of the tooth to accommodate the fibers and composite material). Both types of splints can be reinforced with various fibers, wire, or mesh, which complicates the technique, increases the splint's bulk (and therefore may be less aesthetically pleasing), promotes plaque retention, and complicates their repair. However, reinforcement also allows for the replacement of a missing anterior tooth (using the crown of an extracted natural tooth as a pontic or an artificial plastic tooth) [4]. Data from published literature on the durability, stability and maintenance of this type of splint and splinted teeth vary from two and a half to four-five years, but according to our own observations in two clinical cases, splint survival was about 15 years!

The main types of high-strength, biocompatible fibers used for reinforcing composite material in splinting mobile teeth are: fiberglass (highly aesthetic due to pronounced transparency, biocompatible, and durable, allowing for splinting of 4–6 teeth without their preparation); polyethylene (exceptional strength and reliable adhesion due to special processing); aramid fiber (high strength comparable to steel, does not absorb saliva, is not affected by microflora, but requires the creation of a circular groove, sometimes two; has a slightly yellow or gray tint (depending on its composition), making it less aesthetically pleasing. However, splinting with aramid fiber allows the preservation of physiological mobility of the splinted teeth, which is very important for maintaining the trophic function of the periodontium. Orthodontic metal wire (typically 0.016–0.018 inch stainless steel or multi-strand), preferred for its strength and flexibility, is highly durable, relatively inexpensive, and allows for hygienic, non-invasive stabilisation (does not require groove preparation), while rigid, and like aramid fibres allows for slight physiologic tooth movement, which is beneficial for periodontal ligament healing. However, it can be applied only on the vertical palatal or lingual surface of the tooth crown and bonded with a composite resin, in some cases, increasing the splint volume or visibility. The splint is considered temporary or semi-permanent [12, 15].

These materials are generally invisible, well/perfectly blend with tooth-coloured composite materials, and do not require pulp removal (except severely migrated teeth); their use often does not require special tooth preparation (sometimes even a shallow groove); they prevent further tooth displacement and provide reliable fixation for at least 2.5–3 years. The selection of used material is based on the clinical situation (degree of tooth mobility, condition of the gingival margin, degree of tooth migration, number of teeth included in the splint, etc.).

■ THE PURPOSE OF THIS STUDY

Was to analyse clinical cases of adhesive splinting and dental arch rehabilitation using different reinforcing fibers over a 10-year period.

To achieve the goal were defined the following criteria for the need for periodontal splinting: the percentage of bone loss, the degree of pathological tooth mobility, as well as the topography of the edentulous area restored with an adhesive splint, the average service life of the splinting system, the average age of patients who had received adhesive splints, and the presence and number of risk factors for chronic marginal periodontitis.

■ MATERIALS AND METHODS

The medical records of 21 patients treated in the dental clinic between 2014 and 2024, aged 39 to 73 years with diagnosed chronic marginal periodontitis of medium and severe degree, who had undergone adhesive splinting for the stabilisation of periodontitis and the simultaneous replacement of one or two missing anterior teeth in the splinted area, were analysed. All splints, made of different composite materials (Tetric EvoFlow+ Tetric EvoCeram and CharismaFlow+ Charisma Classic) reinforced with different material (Glass fiber, Polyethilenic fiber, Aramid fiber and Orthodontic metal wire) embedded in the composite, were divided into two groups: intra-coronal and extra-coronal. Data collection included patient age, gender and profession, indications for splinting, clinically and radiographically determined percentage of bone loss, especially around the affected subsequently splinted teeth, degree of teeth mobility, the topography and number of teeth subjected to periodontal splinting, as well as the topography and number of missing teeth restored within the splint, presence and types of prostheses inside the oral cavity, the year the splint was installed, and its progression (the durability of the splint was determined by the patient's reluctance (and our approval) to replace it, considering it an appropriate long-term treatment option).

Exclusion criteria for clinical cases to be included in the study group:

- minimal or no information available from medical records;
- clinical cases when was not possible to contact patients for getting information about the current status of the applied periodontal splint, the patient's subjective feelings, and the clinical parameters around the splinted teeth before and after splinting;
- clinical cases with surgical interventions for periodontal problem;
- non-cooperative patients.

An analysis of clinical cases was supplemented by an evaluation of a sample of literary sources from the last 10–15 years using scientific library data from PubMed, ResearchGate, and Google Scholar, with keywords: marginal chronic periodontitis, clinical loss of attachment, periodontal splint, and partial edentulism.

■ RESULTS AND DISCUSSION

For easy and convincing immersion and impregnation of reinforcement material in investigated clinical cases were used:

- a) Tetric EvoFlow (Ivoclar), and for final shaping and volume, Tetric EvoCeram (Ivoclar).
- b) Charisma Flow (Charisma), and for final shaping and volume, Charisma Classic (Heraeus Kulzer). Adjustment and polishing the splint after applying is one of very important step.

Tetric EvoFlow (Ivoclar) is a light-curing, flowable resin-based dental restorative material with excellent color restoration properties and a wide range of indications for use (as initial layer under Class I to V restorations; anterior restorations (Classes III, IV); Class V restorations (cervical caries, root erosion, wedge-shaped defects); small restorations



of all types; extended fissure sealing; blocking out of undercuts; adhesive cementation of light-transmissive indirect composite and ceramic restorations; repair of composite and ceramic veneers), the special play occupies splinting of mobile teeth.

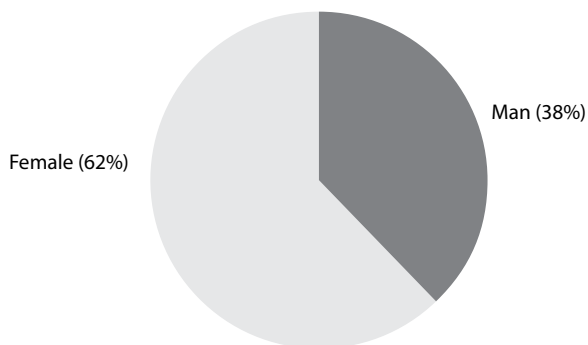
For final modelling of the splint system, light-curing, radiopaque, Nano-hybrid composite material Tetric EvoCeram (Ivoclar) was used. The product is characterised by more than 10 Enamel shades, big number of Dentin and Bleach shades that permit reaching a top level of esthetical characteristics of the splint system. Besides a large number of indications, such as restorations of deciduous teeth, restorations in the posterior region (Classes I and II), anterior restorations (Classes III, IV), class V restorations (cervical caries, root erosion, wedge-shaped defects), veneering of discoloured anterior teeth, extended fissure sealing in molars and premolars, repair of composite and ceramic veneers, the manufacturer also underline the possibility of mobile teeth splinting loosened by trauma or periodontal disease.

However, it is important to remember that both materials should be used with caution on vital teeth due to their possible side effect (possible sensitivity, which can be avoided by using a dentin protective agent – a preparation based on calcium hydroxide in areas close to the pulp). The same we have to inform the patient about possible discolouration of material in combination with cationic mouthwashes, plaque disclosing agents and chlorhexidine.

For accurate shade determination before application, it is necessary to clean the teeth and perform the shade determination while the teeth are still moist. For long color and providing quality work, keeping Appropriate isolation, best with a rubber dam, is required (<https://dentaland.gr/en/rubber-dam/4149-optradam-plus.html>).

Charisma is another composite material (Flow and Classic) used in our study for splinting loose teeth. Charisma Classic is a light-curing, radiopaque microhybrid composite whose indications (direct restoration of Black Class I–V caries, direct veneers, tooth shape correction, and repair of porcelain dentures) include splinting mobile teeth due to trauma or periodontitis (https://www.basiq dental.ie/en_IE/p/composite/flow/charisma-flow-composite-refill-syringe-a3-5/261117; <https://dentalproduct.ua/products/harizma-smart>). But while working with this material, it is necessary to be careful in situations less than 1 mm close to the pulp, and suspected allergies against acrylate compounds.

The average age of 21 patients' clinical cases included in our study was 53.2 and ranged from 39 to 73, with rates of males and females consisted 38% and 62% (figure).



Clinical cases in study

Direct splinting procedures were performed from January 2014 to December 2024 as a percentage of the upper jaw (36%) and lower jaw (64%), for a total of 29 procedures over the specified period.

The average bone loss was 72.8%, ranging from 36% to 92% clinical cases. Was observed the dependence of bone loss from the results of microbiological data of secretion from the periodontal pockets for conditionally pathogenic bacteria (antibiotic test was used for conservative treatment) results and ParodontScreen for quantitative determination of *Actinobacillus actinomycetemcomitans*, *Porphyromonas gingivalis*, *Prevotella intermedia*, *Tannerella forsythensis*, *Treponema denticola*, *Candida albicans* (performed in MedExpert laboratory), increased the number of discovered present risk factors (smoking, presence of *Helicobacter*, cardiovascular diseases, Diabetes mellitus, etc. (table 1).

Summary of used reinforcing composite materials and pontic construction (from artificial acrylic tooth/two teeth in the edentulous span area at one/two teeth absent teeth in the gap, pontic restoration from the same composite material used for splinting or pontic from specially prepared extracted tooth) is indicated in table 2.

Made splints were extra-coronal and intra-coronal with average survival time of splint was 5.8 years, when more than half of the cases had a longevity of seven years, at the same

Table 1
Average data of presence the risk factors in study group of patients

Microbiological risk of periodontal pockets	Parodontscreen data	Genetic predisposition	Stress	Age	Poor nutrition	Smocking	Diabetes mellitus	Cardiovascular diseases	Hormonal shifts	Medications	Alcohol abuse	Obesity	Different type of malocclusion
100%	100%	68%	86%	52%	56%	49%	32%	28%	32%	30%	12%	16%	48%

Table 2
Summary of splints

Topograpy of splint placement	Type of Composite and reinforcing material								Pontic included in splint		Pontic from specially prepared extracted tooth
	Glass fiber		Polietilenic fiber		Aramid fiber		Orthodontic metal wire		Acrylic prefabricated tooth/two teeth	Pontic from splinted composite material	
	Tetric EvoFlow + Tetric EvoFlow	Charisma Classic + Charisma Classic	Tetric EvoFlow + Tetric EvoFlow	Charisma Classic + Charisma Classic	Tetric EvoFlow + Tetric EvoFlow	Charisma Classic + Charisma Classic	Tetric EvoFlow + Tetric EvoFlow	Charisma Classic + Charisma Classic			
Maxilla	1	1	1	1	1	1	-	-	3	2	-
Mandible	2	2	2	2	2	2	2	2	7	7	2
Both jaws	-	1	1	1	1	1	1	1	3	5	-
Total Number	3	4	4	4	4	4	3	3	13	14	2

Table 3
Summary of clinical cases included in study

Topography of splint placement	extra-coronal	intra-coronal	Average survival time
Maxilla	3	4	4.8 years
Mandible	10	12	6.8 years
Total	13 (44.82%)	16 (55.17%)	5.8 years

time were observed two clinical cases (not included in study group being performed out of study period) – about 15 years (table 3).

The analysis of 21 clinical cases with existing 29 periodontal splints was made to determine their long-term stability and effectiveness. The obtained data confirm the feasibility of using tooth stabilisation and splinting to improve the prognosis of periodontal disease [13]. Periodontal splinting has to be performed in cases of primary or secondary occlusal trauma with or without replacement of a missing tooth(s) in the area of splint, at progressive pathological mobility of periodontally compromised teeth, with or without their migration, and discomfort or pain during chewing and speaking [14]. Our results correspond to previously published studied scientific observations, which indicate that teeth under regular periodontal monitoring, as part of supportive periodontal therapy, and fixed with adhesive type of splints have enough high survival rate and stability period – more then 3–4 years [3], significant decreasing the depth of periodontal pockets around splinted teeth, and stable bone and clinical attachment levels for at least 7–8 years, exceeding expectations and provide high patient satisfaction [3, 6]. The production of aesthetically acceptable and functional splints with a long service life has long been difficult due to their great volume, especially in combination with embedded wire for their reinforcement, which chemically and mechanically is incompatible with the used composite materials (with their own characteristic disadvantages), problems with delamination over time, etc. Over time, with advances in materials science, the aesthetic and functional properties of composite materials and adhesive systems have steadily improved, thereby enhancing the strength and aesthetics of the resulting adhesive splints-prostheses used to improve comfort, create rest conditions for periodontal tissues and provide better occlusion control [7]. Adhesive splinting, depending on the clinical situation and used reinforcing fibres, is mainly used for temporary or semi-permanent stabilisation of teeth during various dental and surgical interventions that can lead to tooth mobility, in the treatment of patients who prefer to preserve mobile teeth, having clinical and economic limitations for other methods of splinting or dental implantation. Literary data and our results confirm the possibility of preserving teeth with periodontal disease for several years and delaying their extraction and replacement, with occlusal adjustments aimed at maximum intercuspation per tooth in conjunction with canine guidance, as an integral part of the initial therapy, polishing all adjusted and splinted tooth surfaces, ensuring smooth surfaces that allow optimal oral hygiene.

■ CONCLUSION

This research provides insight into the use of adhesive splints as a non-invasive and inexpensive treatment for periodontitis complicated by partial edentulism, which can improve chewing function, aesthetics and comfort of mobile anterior teeth and can be used as an alternative to tooth extraction.

■ REFERENCES

1. Buset SL, Walter C, Friedmann A, et al. Are periodontal diseases really silent? A systematic review of their effect on quality of life. *J Clin Periodontol*. 2016;43:333–344. doi: 10.1111/jcpe.12517
2. Cristian Graetz, Fredo Ostermann, Sirka Woeste, et al. Dörfer, Falk Schwendicke. Long-term survival and maintenance efforts of splinted teeth in periodontitis patients. *Journal of Dentistry*. 2019;80:49–54. Available at: <https://www.sciencedirect.com/science/article/abs/pii/S030057121830633X>
3. Dommisch H., Walter C., Difloe-Geisert J.C., et al. Efficacy of tooth splinting and occlusal adjustment in patients with periodontitis exhibiting masticatory dysfunction: A systematic review. *Journal of Clinical Periodontology*. 2022;49(S24):149–166. Available at: <https://doi.org/10.1111/jcpe.13563>
4. Graetz C., Ostermann F., Woeste S., et al. Long-Term Survival and Maintenance Efforts of Splinted Teeth in Periodontitis Patients. *Journal of Dentistry*. 2019;80:49–54. Available at: <https://pubmed.ncbi.nlm.nih.gov/30389428/>
5. Graetz C., Sälzer S., Plaumann A., et al. Tooth loss in generalized aggressive periodontitis: Prognostic factors after 17 years of supportive periodontal treatment. *J Clin Periodontol*. 2017 Jun;44(6):612–619. doi: 10.1111/jcpe.12725
6. Jepsen S., Caton J.G., et al. Periodontal manifestations of systemic diseases and developmental and acquired conditions: Consensus report of workgroup 3 of the 2017 World Workshop on the Classification of Periodontal and Peri-Implant Diseases and Conditions. *J Clin Periodontol*. 2018;45(Suppl 20):S219–S229. Available at: <https://doi.org/10.1111/jcpe.12951>
7. Liu X., Zhang Y., Zhou Z., Ma S., Retrospective Study of Combined Splinting Restorations in the Aesthetic Zone of Periodontal Patients. *British Dental Journal*. 2016;220(5):241–247. Available at: <https://www.nature.com/articles/sj.bdj.2016.178>
8. Machtei E.E., Hirsch I. Retention of hopeless teeth: the effect on the adjacent proximal bone following periodontal surgery. *J Periodontol*. 2007 Dec;78(12):2246–52. doi: 10.1902/jop.2007.070125
9. Meyle J., Chapple I. Molecular aspects of the pathogenesis of periodontitis. *Periodontology*. 2015;69(1):7–17. Available at: <https://doi.org/10.1111/prd.12104>
10. Needleman I., McGrath C., Floyd P., Biddle A. Impact of oral health on the life quality of periodontal patients. *Journal of Clinical Periodontology*, 2004;31(6):454–457. Available at: <https://doi.org/10.1111/j.1600-051X.2004.00498.x>
11. Nyman S.R., Lang N.P. (1994). Tooth mobility and the biological rationale for splinting teeth. *Periodontology* 2000, 2000(4):15–22. Available at: <https://doi.org/10.1111/j.1600-0757.1994.tb00002.x>
12. Savana Ersä, Martina Amalia. Combination Treatment of Splinting with Wire Composite and Artificial Tooth Pontic for Improved Aesthetics: A Case Report. *Indonesian Journal of Case Reports*. 2024;2(1):2024. file:///C:/Users/M/Downloads/ijcr-0201001%20(2).pdf
13. Serio F.G. Clinical Rationale for Tooth Stabilization and Splinting. *Dental Clinics of North America*. 1999;43(1):1–6. Available at: [https://doi.org/10.1016/S0011-8532\(22\)00503-1](https://doi.org/10.1016/S0011-8532(22)00503-1)
14. Sonnenschein S.K., Betzler C., Rütters M.A., et al. Long-Term Stability of Splinted Anterior Mandibular Teeth During Supportive Periodontal Therapy. *Acta Odontologica Scandinavica*. 2017;75(7):475–482. Available at: <https://pubmed.ncbi.nlm.nih.gov/28643542/>
15. Strassler H.E., Serio C.L. Esthetic Considerations When Splinting With Fiber-Reinforced Composites. *Dental Clinics of North America*. 2007;51(2):507–524. Available at: <https://www.semanticscholar.org/paper/Esthetic-considerations-when-splinting-with-Strassler-Serio/da2175bd97becc8cc51ba875b801af2b486d620d>



<https://doi.org/10.34883/PI.2026.10.1.005>
УДК 616.314-089.22-06



Новак Н.В.

Белорусский государственный медицинский университет, Минск, Беларусь

Адгезивно-шинирующий протез: ошибки, возникающие при изготовлении

Конфликт интересов: не заявлен.

Подана: 08.12.2025

Принята: 23.03.2026

Контакты: zubnajafeja@yandex.by

Резюме

Введение. При отсутствии одного зуба в переднем отделе зубного ряда врач-стоматолог определяет показания к выбору оптимального метода лечения, одним из которых является изготовление адгезивного или адгезивно-шинирующего протеза.

Цель. Изучить ошибки и осложнения, возникающие при изготовлении адгезивно-шинирующего протеза.

Материалы и методы. В соответствии с целью исследования у 220 пациентов была проведена визуальная оценка состояния изготовленных адгезивно-шинирующих протезов.

Результаты и обсуждение. Выявлены осложнения, возникающие при шинировании зубов при острых и хронических травмах. Проведен анализ основных причин возникновения осложнений после изготовления адгезивно-шинирующего протеза.

Заключение. Знание причин ошибок и осложнений, возникающих в процессе изготовления адгезивно-шинирующего протеза, позволяет выбрать метод лечения с оптимальным местом расположения протеза, оптимизировать работу на всех этапах и тем самым минимизировать число осложнений.

Ключевые слова: адгезивно-шинирующий протез, ошибки, осложнения

Novak N.

Belarusian State Medical University, Minsk, Belarus

Adhesive-Splinting Prosthesis: Errors that Occur During Manufacturing

Conflict of interest: nothing to declare.

Submitted: 08.12.2025

Accepted: 23.03.2026

Contacts: zubnajafeja@yandex.by

Abstract

Introduction. When one tooth is missing in the aesthetic zone of the dentition, the dentist determines the indications for the choice of the optimal treatment method, one of which is the fabrication of an adhesive or adhesive-retaining prosthesis.

Purpose. To investigate the errors and complications arising during the fabrication of adhesive splinting prosthesis.

Materials and methods. In accordance with the purpose of the study, visual assessment of the fabricated adhesive-retaining prostheses was performed in 220 patients.

Results and discussion. The complications arising at splinting of teeth at acute and chronic traumas were revealed. The main causes of complications at the stages of adhesive splinting prosthesis fabrication were analyzed.

Conclusion. Knowledge of the causes of errors and complications arising in the process of fabrication of adhesive-retaining prosthesis allows to choose a method of treatment with an optimal location, optimize the work at all stages and thus minimize the occurrence of complications.

Keywords: adhesive-retaining prosthesis, errors, complications

■ ВВЕДЕНИЕ

При наличии единичных включенных дефектов зубных рядов рекомендуется их обязательное устранение, поскольку потеря даже одного зуба с течением времени приводит к развитию деформации зубных рядов и прикуса, воспалительно-дистрофическим изменениям в периодонте, эстетическому дефекту, функциональным нарушениям жевательных мышц [3, 4].

Адгезивно-шинирующий протез состоит из двух частей – шинирующей конструкции, иммобилизирующей находящиеся рядом с дефектом зубного ряда подвижные зубы, и адгезивного протеза, имитирующего удаленный зуб. Показаниями к изготовлению адгезивно-шинирующего протеза являются отсутствие зуба и подвижность рядом стоящих зубов.

Недостаточная диагностика состояния зубов, стоящих рядом с удаляемым зубом, ошибки, возникающие при изготовлении адгезивно-шинирующего протеза, в дальнейшем приводят к осложнениям: гибели пульпы травмированных зубов, смещению подвижных зубов в сторону отсутствующего зуба, поломке конструкции. Каждая ошибка увеличивает вероятный риск новых осложнений, приводящих к повторному лечению и выбору новой тактики. Анализ осложнений, возникших после изготовления адгезивно-шинирующего протеза в ближайшие и отдаленные сроки после лечения, позволит дать практические рекомендации по их предотвращению и разработать методы устранения ошибок и осложнений.

■ ЦЕЛЬ ИССЛЕДОВАНИЯ

Изучить ошибки и осложнения, возникающие при изготовлении адгезивно-шинирующего протеза.

■ МАТЕРИАЛЫ И МЕТОДЫ

В соответствии с целью исследования у 220 пациентов была проведена визуальная оценка состояния адгезивно-шинирующих протезов, изготовленных сотрудниками кафедры, а также врачами-стоматологами поликлиник г. Минска на этапах лечения острых и хронических травм зубов. Затем был проведен анализ причин, приводящих к развитию осложнений, возникающих после изготовления адгезивно-шинирующих протезов.



■ РЕЗУЛЬТАТЫ И ОБСУЖДЕНИЕ

Клиническая оценка адгезивно-шинирующих протезов, изготовленных 220 пациентам с острыми и хроническими травмами, показала, что у 155 пациентов (70,5%) конструкции сохранили свою целостность и не оказали негативного влияния на состояние зубов и окружающих тканей. Однако у 65 пациентов (29,5%) с изготовленными адгезивно-шинирующими конструкциями были выявлены различного рода дефекты. Все конструкции с обнаруженными после лечения осложнениями были приняты за 100%, а результаты исследования представлены в таблице. Следует отметить, что при изучении адгезивно-шинирующих протезов в ряде случаев наблюдали сочетание нескольких осложнений.

Смещение зубов в сторону лунки удаленного зуба наблюдали при несвоевременном изготовлении адгезивно-шинирующего протеза.

Результаты клинической оценки адгезивно-шинирующих конструкций свидетельствуют о том, что наибольшее количество осложнений было связано с нарушением краевого прилегания и сколами композиционного материала, покрывающего армирующий компонент. Такие осложнения обнаружены в 30,4% (4,41) и 18,7% (2,1) работ соответственно.

Осложнение в виде отрыва одного или нескольких шинируемых зубов, а также искусственного зуба выявлено в 20,95% (2,97) случаев. При этом из анамнеза пациентов установлено, что они не соблюдали рекомендации по окклюзионным нагрузкам и надкусывали твердые предметы. Нагрузка на зуб, превышающая резервные силы периодонта, прогрессирование деструктивных явлений способствуют увеличению подвижности зуба и, как следствие, его отрыву от шинирующей конструкции. Среди причин нарушения целостности конструкции преобладали острые травмы шинированных зубов и прогрессирование воспалительно-деструктивных процессов при болезнях периодонта.

При обследовании в 24,57% (2,73) случаев были обнаружены осложнения, связанные с кариозным поражением опорных и шинированных зубов.

Частота встречаемости осложнений у пациентов с адгезивно-шинирующими протезами Incidence of complications in patients with adhesive-retained prostheses

№	Характер осложнения	Конструкции с выявленными дефектами	
		Количество	P % (m _p)*
1	Смещение зубов в сторону лунки удаленного зуба	6	9,52% (1,86)
2	Нарушение краевого прилегания адгезивно-шинирующего протеза к твердым тканям опорных зубов	19	30,4% (4,41)
3	Нарушение целостности слоя композиционного материала	12	18,7% (2,1)
4	Отрыв зуба от адгезивно-шинирующей конструкции	17	20,95% (2,97)
5	Кариозное поражение опорных и шинированных зубов	16	24,57% (2,73)
6	Эстетический дефект в области адгезивно-шинирующего протеза	7	13,33% (2,32)
7	Воспаление или некроз пульпы, эндопериодонтит шинированного зуба	6	9,52% (1,86)
8	Травма слизистой оболочки маргинальной десны нависающим краем шинирующей конструкции	7	13,33% (2,32)

Примечание: * m_p – ошибка репрезентативности.

Группа осложнений, связанная с эстетическим дефектом в области адгезивно-шинирующей конструкции, составила 13,33% (2,32) от их общего количества. В некоторых работах эстетический дефект был связан с чрезмерным просвечиванием плетеной шинирующей ленты при ее расположении на вестибулярной поверхности зубов, а ряд из них, наоборот, был выполнен с избыточным покрытием ленты слоем композита, что отражалось на толщине конструкции. Встречались дефекты, обусловленные неправильным выбором опакowości композиционного материала, покрывающего ленту, а также отсутствием коррекции проксимальных поверхностей зубов при наличии между ними диастем и трем. В некоторых адгезивно-шинирующих протезах, изготовленных при острой травме (вывих и перелом коронковой части зуба) или при хронической травме (патологическая стираемость в области режущего края), не была восстановлена анатомическая форма зубов.

В 9,52% (1,86) случаев у ранее шинированных зубов были выявлены клинические и рентгенологические признаки воспаления или некроза пульпы, эндопериодонтит.

Гингивит, возникший вследствие травмы слизистой оболочки маргинальной десны нависающим краем адгезивно-шинирующего протеза, отмечен в 13,33% (2,32) случаев. Причиной такого осложнения может быть результат нанесения избыточного количества композиционного материала в придесневой области.

Анализ основных ошибок и осложнений, возникающих на этапах изготовления адгезивно-шинирующего протеза

При изготовлении адгезивно-шинирующих протезов возможны ошибки, характерные для работы с современными пломбирочными композиционными материалами или связанные с техническими особенностями изготовления протеза.

Анализ причин и осложнений у пациентов с адгезивно-шинирующими протезами позволил выявить ошибки, связанные с недооценкой совокупности факторов, влияющих на результат лечения: изготовление конструкций у пациентов с бруксизмом, пренебрегающих ношением релаксационных капп; неудовлетворительный уровень гигиены (высокие показатели гигиенического индекса ОНI-S >0,6); формирование травматических узлов в области шинируемых зубов вследствие нарушения целостности зубного ряда (удаленные жевательные зубы); истончение слоя композита, покрывающего армирующий материал, при расположении адгезивно-шинирующей конструкции на окклюзионных контактных поверхностях зубов; недиагностированное воспаление или некроз пульпы перед началом лечения; неполная некрэктомия деминерализованных твердых тканей зубов.

1. Смещение зубов в сторону лунки удаленного зуба

Такое осложнение наблюдают при длительном хождении пациента без адгезивно-шинирующего протеза. Исследования показали, что для предупреждения этого осложнения при острой травме, потере зуба и травме соседних зубов (вывих, перелом корня зуба) шинирование следует осуществлять немедленно (рис. 1); при хронической травме зубов и подвижности зубов, расположенных рядом с удаленным зубом, их иммобилизацию следует проводить в ближайшие несколько дней после удаления зуба.



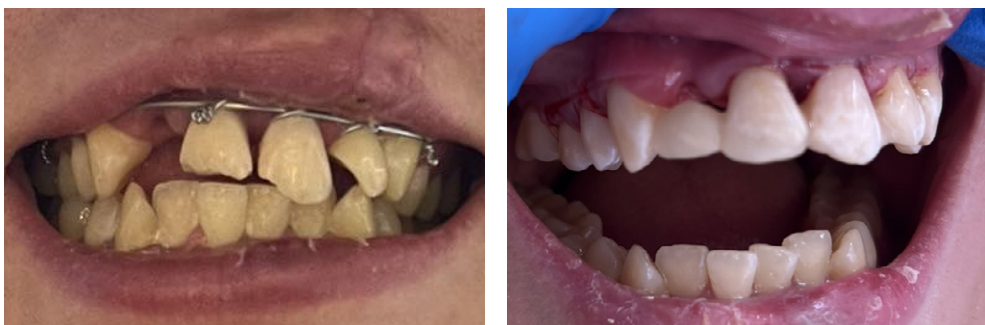
2. Нарушение краевого прилегания адгезивно-шинирующей конструкции к твердым тканям зуба может быть связано с полимеризационной усадкой фотополимера, нарушением выполнения адгезивной техники, неудовлетворительной гигиеной, наличием вредных привычек у пациента (рис. 2).

Для предупреждения возникновения нарушения краевого прилегания, связанного с началом полимеризационного стресса, необходимо соблюдать основные принципы работы с фотополимерами: послойное нанесение небольшими порциями, использование функции «мягкий старт», направленная полимеризация материала. Выбирая технику протравливания, нужно принимать во внимание тот факт, что эмаль имеет бесструктурный слой, препятствующий качественной фиксации адгезивно-шинирующей конструкции, поэтому следует его удалять не только с места расположения армирующего материала, но и по периферии поверхности, где будет фиксироваться композит. Самопротравливающие адгезивные системы не обладают необходимой величиной буферной емкости, что, в свою очередь, отражается на силе сцепления. Поэтому предпочтительно применять технику протравливания ортофосфорной кислотой [4].

Немаловажным является вопрос эксплуатации шинирующей конструкции самим пациентом, а также условия в ротовой полости: соблюдение индивидуальной гигиены, плановые посещения стоматолога с целью проведения профессиональной гигиены, наличие вредных привычек (курение, травма твердыми предметами и едой), чрезмерное употребление легкоусвояемых углеводов, вязкость слюны.

Невыполнение пациентом рекомендаций врача-стоматолога приводит к накоплению мягкого налета, последующей его минерализации и, как следствие, возникновению стойкого воспаления, что может привести к усугублению клинической картины (нарушению зубодесневого соединения и формированию патологического кармана) (рис. 3).

Обучение пациентов методам индивидуальной гигиены, подбор средств гигиены, а также плановое посещение пациентом врача-стоматолога, своевременная



А

В

Рис. 1. А – после острой травмы фронтальной группы зубов верхней челюсти удален зуб 1.2, наложена проволочная шина с межзубными лигатурами в области зубов 1.1–2.2 с боковым вывихом; В – через 4 недели проволочная шина заменена на временный адгезивно-шинирующий протез в области зубов 1.3–2.3

Fig. 1. A – after acute trauma to the frontal teeth of the upper jaw, tooth 1.2 was extracted and a wire splint with interdental ligatures was applied in the area of teeth 1.1–2.2 with lateral dislocation; В – after 4 weeks, the wire splint was replaced with an adhesive splint prosthesis in the area of teeth 1.3–2.3

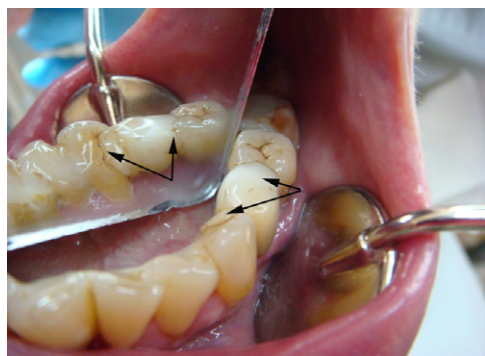


Рис. 2. Стрелками показаны линии перелома в области искусственного зуба адгезивно-шинирующего протеза зубов 4.3–3.5
Fig. 2. The arrows show the fracture lines in the artificial tooth region of the adhesive-retained denture of teeth 4.3–3.5

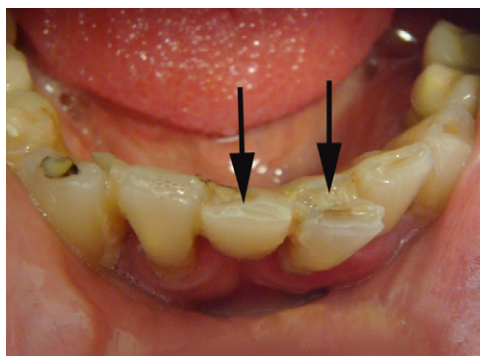


Рис. 3. Неудовлетворительная индивидуальная гигиена, наличие минерализованных зубных отложений (указано стрелками), нарушение целостности адгезивно-шинирующего протеза
Fig. 3. Poor personal hygiene, presence of mineralized dental deposits (indicated by arrows), compromised integrity of the adhesive-retained denture

профессиональная гигиена, выявление нарушения целостности конструкции является первичной профилактикой развития осложнений.

3. Нарушение целостности слоя композиционного материала шинирующей конструкции

В качестве основных причин данного осложнения можно назвать: истончение композиционного материала, покрывающего армирующий материал, в процессе коррекции окклюзии; расположение адгезивно-шинирующей конструкции в области окклюзионной контактной поверхности зубов у пациентов с бруксизмом; деформацию армирующего материала на этапе адаптации и полимеризации; недостаточную адгезионную связь шины с подлежащими твердыми тканями, а также элементами конструкции между собой; перегрев адгезивно-шинирующего протеза на этапе его полирования; избыточную окклюзионную нагрузку в области шинированных зубов, грубую механическую травму (рис. 4).

Исключая моменты в виде сколов композиционного слоя вследствие травмы (при надкусывании твердых предметов), для предотвращения возникновения таких осложнений необходимо планировать место расположения конструкции. Шинирующая часть протеза должна располагаться вне окклюзионных контактов зубов, быть тщательно адаптирована к тканям зуба, включая межзубные промежутки. А толщина слоя композиционного материала должна быть достаточной для придания протезу необходимой твердости без необоснованного его увеличения и не мешать артикуляции.

Результаты исследования показали, что чаще наблюдается повреждение адгезивно-шинирующей конструкции в межзубных промежутках, причем армирующий компонент в большинстве случаев не подвергается разрушению. Однако, если нарушена технология изготовления и фрагмент армирующего материала остался непокрытым

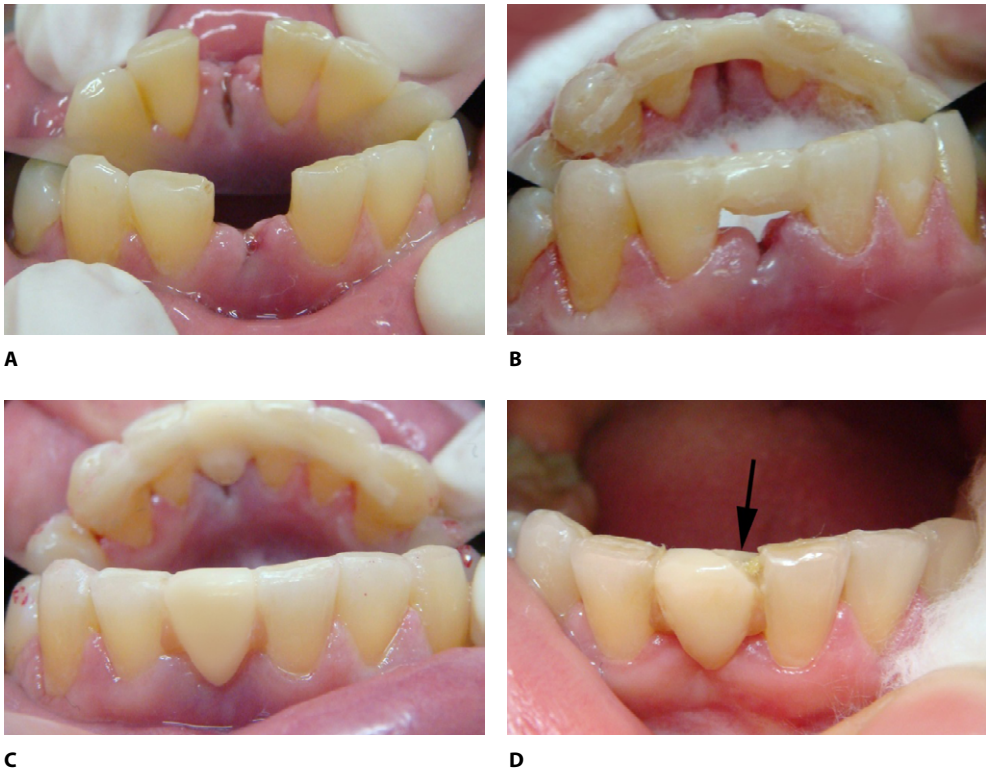


Рис. 4. А – хроническая травма зубов 3.2, 3.3 и 4.2, подвижность 2-й степени. Зуб 4.1 удален; В – изготовлена шинирующая часть протеза в области зубов 3.3–4.4; С – смоделирован искусственный зуб 4.1; D – через год после изготовления в результате откусывания твердого предмета произошел скол композиционного материала в области угла искусственного зуба
Fig. 4. A – chronic trauma of teeth 3.2, 3.3 and 4.2, mobility of the 2nd degree; Tooth 4.1 was extracted; B – splinting part of the denture was fabricated in the area of teeth 3.3–4.4; C – artificial tooth 4.1 was modeled; D – one year after fabrication, as a result of biting a hard object, the composite material chipped in the area of the corner of the artificial tooth

композитом, со временем происходит перетирание армирующего компонента, что требует ремонта или изготовления новой конструкции.

Изготовление адгезивно-шинирующей конструкции предполагает обязательное покрытие армирующей ленты слоем композиционного материала. Композит защищает волокна от воздействия внешних факторов (слюна, пища, истирание), предотвращая разрушение.

4. Нарушение целостности установленного адгезивно-шинирующего протеза

происходит после образования трещины в композите или его скола. При неконтролируемых нагрузках в области шинированных зубов, например бруксизме, или после острой травмы при надкусывании твердого предмета целостность конструкции нарушается, а дальнейшие микродвижения зубов приводят к перетиранию армирующей ленты. Протез перестает выполнять свои функции и подлежит замене (рис. 5).

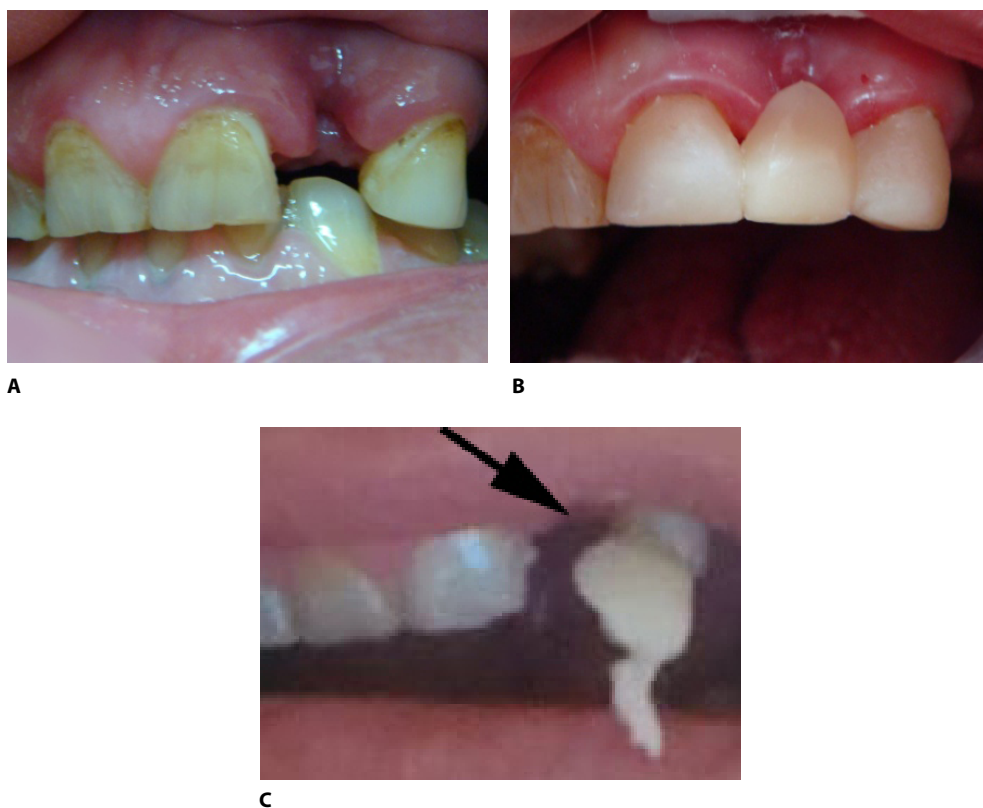


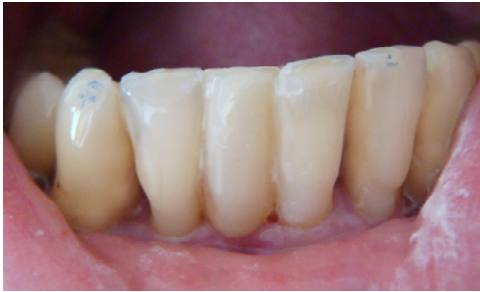Рис. 5. А – в результате острой травмы удален зуб 2.2; В – изготовлен адгезивно-шинирующий протез; С – поломка протеза через день после изготовления, у пациента бруксизм
Fig. 5. A – tooth 2.2 extracted as a result of acute trauma; B – adhesive-retained denture fabricated; C – denture failure one day after fabrication, patient has bruxism

5. Отрыв одного или нескольких зубов от шинирующей конструкции и последующее удаление ранее шинированного зуба

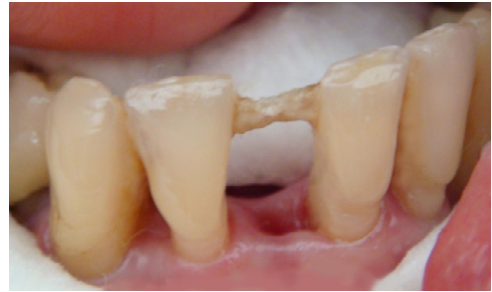Самым серьезным осложнением является отрыв наиболее подвижного зуба (с III степенью подвижности) от адгезивно-шинирующего протеза и последующее его удаление. Оно возникает вследствие воздействия повышенной травматической нагрузки на зуб или зубы, при этом зуб вывихивается в вестибулярном направлении из-за более тонкой кортикальной пластинки с вестибулярной стороны челюсти (рис. 6).

Нами предложены методы шинирования таких зубов с II и III степенью подвижности при лечении заболеваний тканей периодонта, заключающиеся в том, что подвижные зубы шинируют с оральной стороны, а наиболее подвижный зуб (с III степенью подвижности) дополнительно фиксируют к 2 соседним зубам с вестибулярной стороны, обеспечивая его укрепление и предотвращая отрыв от шины в вестибулярном направлении.

Отрыв наиболее подвижного зуба также может быть связан с невыполнением этапа проведения точечного пришлифовывания зубов после шинирования и, как



A



B

Рис. 6. А – изготовленный адгезивно-шинирующий протез в области удаленного зуба 4.1; В – отрыв от конструкции искусственного зуба через 1,5 года после изготовления протеза
Fig. 6. A – fabricated adhesive-retained denture in the area of extracted tooth 4.1; B – detachment from the artificial tooth structure 1.5 years after fabrication of the denture

следствие, воздействием травматической окклюзии. Включенные в конструкцию зубы могут смещаться, что в конечном итоге приводит к отрыву одного или группы зубов от опорных зубов, а иногда к ее перелому.

Основными принципами метода избирательного шлифования зубов являются сохранение или создание стабильной окклюзии, обеспечение многочисленных равномерных контактов зубов при минимальном удалении твердых тканей [5].

Избирательное шлифование основывается на коррекции функциональной окклюзии путем сошлифования выявленных преждевременных контактов (супраконтактов) на естественных и искусственных зубах и должно привести к: устранению травматической перегрузки периодонта путем перераспределения нагрузки на большее количество зубов; распределению жевательной нагрузки вдоль оси зубов; устранению балансирующих супраконтактов; созданию стабильной и устойчивой центральной окклюзии; ликвидации патологической активности жевательных мышц и профилактике возникновения патологии височно-нижнечелюстного сустава (рис. 7).

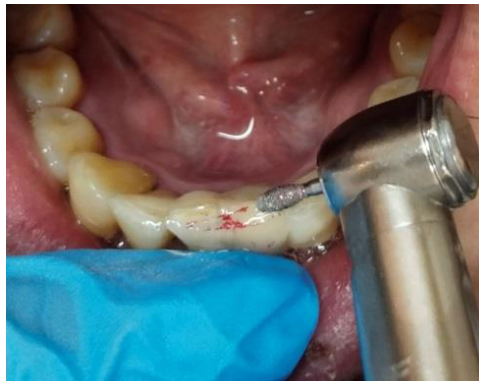

Рис. 7. Точечное шлифование зубов в области изготовленной адгезивно-шинирующей конструкции

Fig. 7. Point grinding of teeth in the area of the fabricated adhesive splinting structure

Отсутствие жевательных зубов и чрезмерная нагрузка на передние зубы могут привести к сколам и переломам в области адгезивно-шинирующей конструкции. Обязательными условиями перед изготовлением такого протеза являются снятие травматических факторов, функциональное уравнивание групп зубов и равномерное распределение жевательного давления среди оставшихся зубов.

На протяжении последних десятилетий выросло количество пациентов с таким функциональным расстройством, как бруксизм. Своевременно нераспознанные и неустраненные этиопатогенетические факторы приводят к осложнению заболевания повышенной стираемостью зубов, абфракционными дефектами, периодонтитами, деформациями зубных рядов [8].

Важно, чтобы пациенты с парафункциями соблюдали все рекомендации лечащего врача и использовали ночные релаксационные каппы. При изготовлении адгезивно-шинирующих конструкций в качестве армирующего материала предпочтительно использовать неплетеные ленты на основе неорганической матрицы, которые должны располагаться вне окклюзионных контактов.

6. Кариозное поражение шинированных зубов

Развитие кариозного процесса объясняется как неполным удалением некротизированных тканей в процессе препарирования, так и микробной контаминацией этих участков после разгерметизации конструкции при образовании трещин и сколов материала, нарушении краевого прилегания и отрыве подвижного зуба (рис. 8).

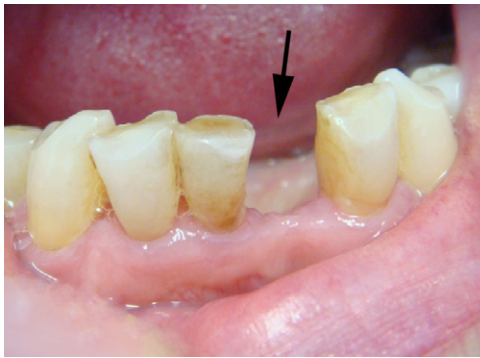
Чтобы предотвратить возникновение такого рода осложнений, необходимо проводить диагностику состояния твердых тканей, выявляя очаги деминерализации и кариозные поражения, и тщательно осуществлять препарирование пораженных участков, что в последующем также отразится на силе адгезии шинирующей конструкции. Ранее изготовленные реставрации с нарушением краевой адаптации требуют замены, так как в ходе дальнейшей эксплуатации может произойти отрыв всей конструкции или повреждение шинированных зубов вследствие окклюзионной травмы.

7. Эстетический дефект в области шинируемых зубов

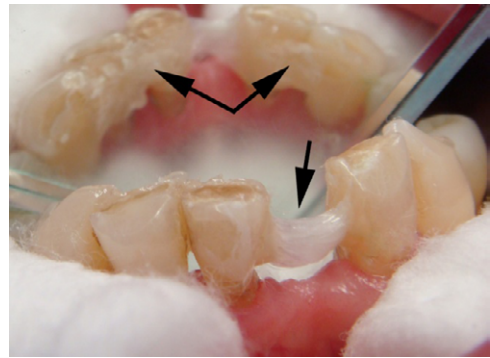
Несоответствие эстетическим требованиям, предъявляемым к адгезивным шинирующим конструкциям, можно выделить в отдельную группу ошибок, так как на современном этапе развития стоматологии вопросы эстетики занимают особое место, а для некоторых пациентов, возможно, являются приоритетными. В ходе анализа ошибок и осложнений были выявлены работы с чрезмерным просвечиванием армирующего компонента шинирующей конструкции.

Проведенные нами исследования показали, что плетеные ленты, включающие волокна с различной пространственной ориентацией, обладают свойством анизотропии в среде композиционного материала. При этом продольно идущие волокна по оптической плотности сопоставимы с композитом (изотропны). Использование плетеных лент на вестибулярной поверхности зубов возможно при хорошей «маскировке» их опакowym оттенком композиционного материала или при временном изготовлении протезов у пациентов, что не требует высокоэстетичного лечения [6].

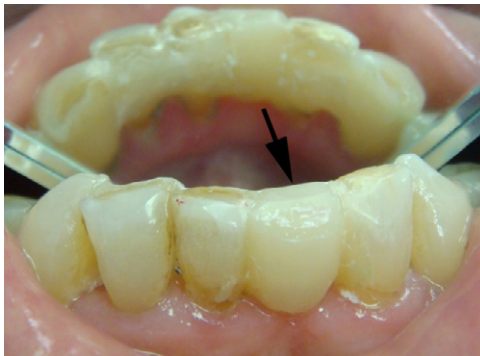
При применении в качестве армирующего компонента адгезивно-шинирующих конструкций стекловолоконной ленты с параллельным направлением волокон



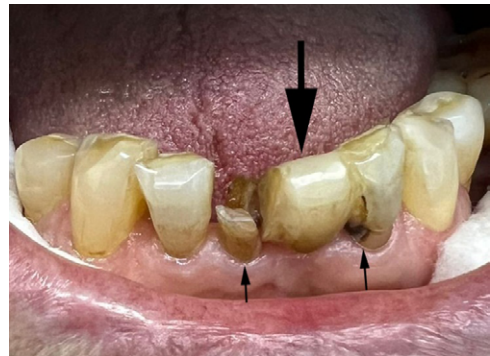
A



B



C



D

Рис. 8. А – хроническая травма зубов 4.2–3.2, зуб 3.1 удален; В – стрелками указан армирующий материал, адаптированный в борозду шинируемых зубов; С – готовый адгезивно-шинирующий протез; D – вид сломанной конструкции через 4 года после изготовления, кариозный процесс в области зуба 3.2, перелом коронки опорного зуба 4.1 (отмечено стрелками)
Fig. 8. A – chronic trauma of teeth 4.2–3.2, tooth 3.1 extracted; B – arrows indicate reinforcing material adapted into the sulcus of splinted teeth; C – finished adhesive splinted prosthesis; D – view of broken structure 4 years after fabrication, carious process in the area of tooth 3.2, fracture of crown of supporting tooth 4.1 (marked with arrows)

вопрос просвечивания через композиционный материал нивелируется. Ленты на основе стекловолна без плетения имеют достаточную степень прозрачности и необходимые оптические показатели. После правильно выбранного оттенка композиционного материала при изготовлении шины важно создание эстетической конструкции с воссозданием эстетических показателей.

При этом, если на вестибулярной поверхности зубов имеются пломбы, виниры, дефекты твердых тканей кариозного и некариозного происхождения, а также если планируется коррекция формы, положения и цвета зуба, армирующий материал размещают на вестибулярной поверхности этих зубов, стабилизируют их положение шинированием и далее осуществляют эстетическое лечение шинированных зубов и моделирование отсутствующего зуба. Конструкции моделируют с воспроизведением

оттенков цвета, прозрачности, формы, рельефа поверхности, индивидуальных особенностей, положения в зубном ряду, присущих естественным зубам.

8. Воспаление или некроз пульпы, эндопериодонтит шинированного зуба

Возникновение такого осложнения, как воспаление или некроз пульпы зуба, может быть связано с нарушением технологии препарирования твердых тканей зубов и изготовления конструкции внутрикоронковым способом. Избыточное препарирование бороздки при изготовлении протеза приводит к ятрогенному вскрытию полости зуба, а несоблюдение режимов полимеризации оказывает негативное воздействие на состояние сосудисто-нервного пучка. Однако также возможны ошибки на этапе диагностики состояния пульпы, встречается комбинированное поражение эндодонта и периодонта, сопровождающееся воспалительными и деструктивными изменениями, – эндопериодонтит.

Прежде чем приступать к протезированию, обязательной является диагностика состояния сосудисто-нервного пучка путем проведения электроодонтометрии и холодной пробы. Важно обратить внимание на наличие обширных пломб, которые могут исказить показания тестов. Необходимо также использовать лучевые методы исследования, в частности КЛКТ, так как зачастую на внутриротовых снимках не отображается истинная картина клинического состояния зубов [1, 2].

9. Травма слизистой оболочки маргинальной десны нависающим краем шинирующей конструкции

Границы каркаса адгезивно-шинирующего протеза должны быть удалены от десневого края, что дает возможность оставить открытым маргинальный периодонт и исключить травматическое повреждение десны, облегчая гигиенические и лечебные мероприятия.

■ ЗАКЛЮЧЕНИЕ

При изготовлении адгезивно-шинирующих протезов возможны ошибки, характерные для работы с современными пломбировочными композиционными материалами либо связанные с техническими особенностями и нарушениями этапов работы. Анализ причин осложнений позволил выявить ошибки, вызываемые недооценкой совокупности факторов, влияющих на результат лечения. Это лечение пациентов с бруксизмом, пренебрегающих ношением релаксационных капп; неудовлетворительный уровень гигиены; формирование травматических узлов в области изготовленной конструкции вследствие нарушения целостности зубного ряда (удаленные жевательные зубы); истончение слоя композита, покрывающего армирующий материал, при расположении конструкции на окклюзионных поверхностях зубов; недиагностированные воспаление или некроз пульпы перед началом лечения; неполная некрэктомия деминерализованных твердых тканей зубов.

Проведенный анализ качества изготовления адгезивно-шинирующих протезов у 220 пациентов показал, что у 65 из них (29,5%) такие конструкции выполнены с ошибками, что привело к возникновению различного рода осложнений, среди которых смещение зубов в сторону лунки удаленного зуба; нарушение краевого прилегания протеза к твердым тканям зуба, целостности слоя композиционного и армирующего материалов; отрыв и последующее удаление одного или нескольких зубов от



адгезивно-шинирующей конструкции; кариозное поражение шинированных зубов; эстетический дефект в области изготовленного протеза; воспаление или некроз пульпы, эндопериодонтит зуба; травма слизистой оболочки маргинальной десны нависающим краем адгезивно-шинирующего протеза.

Соблюдение принципов диагностики пациентов с острой и хронической травмой зуба, знание причин ошибок и осложнений, возникающих на этапах изготовления адгезивно-шинирующего протеза, позволяют выбрать оптимальный метод лечения, минимизировать число осложнений как в ближайшие, так и в отдаленные сроки наблюдения и обеспечить надежную иммобилизацию подвижных зубов и фиксацию протеза.

■ ЛИТЕРАТУРА/REFERENCES

1. Denisova Yu.L., Dedova L.N. New information on endoperiodontitis. *Modern technologies in medical education: materials of int. scient. and pract. conf.*, Minsk, 1–5 Nov. 2021. P. 1186–1189.
2. Denisova Yu.L., Rosenik N.I. Prognosis and treatment of patients with endoperiodontitis. *Dentistry yesterday, today, tomorrow: collection of works*, Minsk, 2–3 Apr 2020. P. 148–153.
3. Luckaya I.K., Novak N.V., Kaveckij V.P. Justification for the choice of the modeling method of the adhesive fiber structure. *Modern dentistry*. 2014;1:41–45.
4. Luckaya I.K. Ways to minimize the consequences of polymerization shrinkage of composite materials. *Modern dentistry*. 2011;2:26–28.
5. Naumovich S.A., et al. (2018) *Methods of orthopedic treatment of periodontal diseases: a teaching aid*. 3rd ed., revised and enlarged. Minsk: BSMU.
6. Novak N.V., Starovojtova V.S. Microscopic study of the structure of splinting structures reinforced with materials of different chemical compositions. *Dentist*. 2022;4(47):26–37.
7. Novak N.V. Complications arising after a tooth injury. *Dentistry. Esthetics. Innovations*. 2022;6(2):163–172.
8. Rubnikovich S.P., Baradina I.N., Denisova Yu.L., et al. Analysis of the functional state of the maxillofacial muscles in dental patients with signs of bruxism in combination with obstructive sleep apnea syndrome. *Reports of the National Academy of Sciences of Belarus*. 2020;64(3):341–349.



Исмаилов М.И., Бабаев Д.А. ✉

Азербайджанский государственный институт усовершенствования врачей
имени А. Алиева, Баку, Азербайджан

Изучение биохимических параметров ротовой жидкости у пациентов с терминальной стадией хронической болезни почек в зависимости от давности гемодиализного лечения и влияния уремической интоксикации на ткани пародонта

Конфликт интересов: не заявлен.

Вклад авторов: все авторы внесли существенный вклад в создание статьи.

Подана: 02.03.2026

Принята: 23.03.2026

Контакты: jamilbabaiev@yahoo.co.uk

Резюме

У пациентов с терминальной стадией хронической болезни почек с различной длительностью ГЛ изучались биохимические параметры ротовой жидкости. Обследованные пациенты были разделены на группы в зависимости от давности ГЛ: до 3 лет – 15, от 3 до 5 – 16, более 5 лет – 29 пациентов. Выявлено, что низкий уровень гигиены полости рта, высокая интенсивность кариозного процесса и состояние средней степени тяжести воспаления пародонта отмечались у пациентов с давностью заболевания более 5 лет, но статистически достоверно эти группы различались по индексу РМА. Уровни фосфора, кальция и CRP в ротовой жидкости повышались в зависимости от давности ГЛ. Содержание CRP в группах пациентов изменялось статистически недостоверно. Пациенты, находящиеся на гемодиализном лечении более 5 лет, должны проходить диспансерное наблюдение и лечение у врача-стоматолога с ориентацией на поражение тканей пародонта.

Ключевые слова: ротовая жидкость, хроническая болезнь почек, уремическая интоксикация, гемодиализное лечение



Ismayilov M., Babayev J. ✉

Azerbaijan State Advanced Training Institute for Doctors named after A. Aliyev, Baku, Azerbaijan

Study of Biochemical Parameters of Oral Fluid in Patients with Terminal Stage Chronic Kidney Disease Depending on the Duration of Hemodialysis Treatment and the Effect of Uremic Intoxication on Periodontal Tissues

Conflict of interest: nothing to declare.

Authors' contribution: all authors made a significant contribution to the creation of the article.

Submitted: 02.03.2026

Accepted: 23.03.2026

Contacts: jamilbabaiev@yahoo.co.uk

Abstract

Biochemical parameters of oral fluid were studied in patients with end-stage chronic kidney disease with varying duration of hemodialysis treatment. The examined patients were divided into groups depending on the duration of hemodialysis treatment: up to 3 years – 15, from 3 to 5 – 16, and more than 5 years – 29 patients. It was revealed that a low level of oral hygiene, high intensity of the carious process and a state of moderate periodontal inflammation were observed in patients with a disease history of more than 5 years, but these groups differed statistically significantly in the PMA index. Levels of phosphorus, calcium, and CRP in oral liquid increased with the duration of hemodialysis treatment. CRP levels varied statistically insignificantly between patient groups. Patients undergoing hemodialysis for more than 5 years should undergo regular monitoring and treatment by a dentist, focusing on periodontal tissue lesions.

Keywords: oral fluid, chronic kidney disease, uremic intoxication, hemodialysis treatment

■ ВВЕДЕНИЕ

Терминальная стадия хронической болезни почек (тХБП) – это тяжелое состояние, требующее замещения утраченной почечной функции по жизненным показаниям. Методом, позволяющим продлить жизнь таким пациентам, является программный гемодиализ. Исследования состояния полости рта у этой категории пациентов выявили высокую распространенность заболеваний органов полости рта [1]. Вследствие ХБП и ее лечения происходит множество изменений в тканях полости рта. Эти процессы могут усугубляться в зависимости от давности гемодиализного лечения (ГЛ). Согласно данным ВОЗ, в настоящее время во всем мире число пациентов с тХБП насчитывает около 3 миллионов человек, из них приблизительно 2 миллиона получают ГЛ [2, 3]. Постепенная утрата функции почек, длительное состояние уремии сопровождаются возникновением в различных органах и системах (в том числе в полости рта) выраженных метаболических, иммунных, эндокринных нарушений. В связи

с задержкой в организме уремических токсинов и явлениями анемии появляется желтоватая окраска слизистой мягкого и твердого неба, десны кровоточат, отмечаются клинические признаки гингивита и пародонтита, десны гипертрофированы и отечны, язык обложен белесоватым налетом, который тяжело снимается. Нарушение водно-электролитного обмена приводит к уменьшению количества выделяемой слюны. Слизистая оболочка становится сухой, истонченной, легко травмируется грубой пищей и зубами [4].

■ ЦЕЛЬ ИССЛЕДОВАНИЯ

Влияние программного гемодиализа на качество ротовой жидкости и мягкие ткани слизистой оболочки полости рта у пациентов с терминальной стадией хронической болезни почек.

■ МАТЕРИАЛЫ И МЕТОДЫ

В исследование было включено 60 пациентов с тХБП в возрасте от 18 до 87 лет (в среднем $50,3 \pm 2,0$ года). Из них было 29 мужчин (48,3%) и 31 женщина (51,7%), получающих постоянное лечение в отделении гемодиализа. Все пациенты получали диализ на высокопоточных либо высокоэффективных диализаторах с синтетической мембраной полисульфон. Процедура гемодиализа осуществлялась трижды в неделю. Стоматологические обследования (внешний осмотр, оценка состояния твердых тканей зубов и мягких тканей полости рта) проведены у 60 пациентов, находящихся на гемодиализе. Обследованные пациенты были разделены на группы в зависимости от давности ГЛ: группа до 3 лет – 15, от 3 до 5 лет – 16 и более 5 лет – 29 пациентов. Состояние полости рта оценивали по следующим показателям: интенсивность кариозного процесса по индексу КПУ, воспалительный характер тканей пародонта по индексу РМА (Schour, Massler, 1948) и эффективность гигиены полости рта по индексу РНР (Podshadley, Haley, 1968).

Биохимические параметры исследовали в смешанной слюне. Сбор слюны для исследований проводили утром натощак после полосканий полости рта водой. Через 10 мин собиралась слюна в контейнеры без стимуляции слюноотделения в течение 15–30 мин. Слюну подвергали последовательному фильтрованию через 3 слоя марли. Затем центрифугировали 1500 об/мин 15 мин и для исследований использовали надосадочную жидкость.

Для изучения биохимических параметров ротовой жидкости применяли следующие методы:

- уровни кальция и фосфора определяли на биохимическом анализаторе BioScreen MS-2000 с помощью стандартного набора производства Human (Germany);
- уровень С-реактивного белка (CRP) – с помощью тест-системы Cobas (Germany);
- pH ротовой жидкости исследовали с помощью Universal Indicator Paper-Cobas (Germany).

Статистическая обработка данных выполнялась с применением медицинских программных средств Excel Microsoft 2007 г. Полученный цифровой материал представлен в виде средней арифметической величины (M), ошибки средней величины (m). На основании критерия U (Вилкоксона – Манна – Уитни) между группами рассчитывали вероятность различий (P). Различия считали достоверными при $P \leq 0,05$, высокодостоверными при $P \leq 0,01$ и недостоверными при $P > 0,05$. При определении



взаимосвязей между различными параметрами исследовали парный коэффициент корреляции (r) Пирсона [6].

■ РЕЗУЛЬТАТЫ И ОБСУЖДЕНИЕ

Интенсивность кариеса зубов по индексу КПУ у пациентов с тХБП в зависимости от давности ГЛ в группе до 3 лет в среднем составила $10,3 \pm 1,6$, от 3 до 5 лет – $10,5 \pm 0,7$ и более 5 лет – $11,8 \pm 0,8$. Это свидетельствует о том, что пациенты с тХБП с давностью ГЛ более 5 лет нуждаются в лечении зубов достоверно чаще, нежели до 3 лет. При структурном анализе выявлено, что из 15 пациентов в группе до 3 лет ГЛ индекс КПУ был в интервале 1,6–6,2 у 4 (26,7%) пациентов, что соответствует низкой интенсивности кариозного процесса, у 4 (26,7%) пациентов индекс КПУ был в интервале 6,3–12,7 – средняя интенсивность кариеса. Индекс КПУ в интервале 12,8–16,2 отмечался у 4 (26,7%) пациентов – высокая интенсивность кариеса, а очень высокая интенсивность кариеса (КПУ > 16,3) выявлена у 2 (13,3%) пациентов. В группе пациентов от 3 до 5 лет у 1 (6,3%) пациента отмечалась низкая интенсивность кариозного процесса, у 14 пациентов (87,5%) – средняя интенсивность, у 1 (6,3%) пациента – очень высокая интенсивность, а у 3 пациентов (10,3%) выявлена низкая интенсивность кариозного процесса. В группе пациентов более 5 лет ГЛ индекс КПУ в интервале 6,3–12,7 определялся у 16 (55,2%) пациентов (средняя интенсивность кариозного процесса), высокая интенсивность – у 6 (20,7%) пациентов и очень высокая (> 16,3) – у 4 (13,7%) пациентов.

Интенсивность воспаления мягких тканей пародонта определяли по индексу РМА. Полученные данные свидетельствовали о наличии воспалений десны различной степени тяжести у обследованных пациентов. При анализе уровня РМА, характеризующего интенсивность воспалительных реакций тканей пародонта, у пациентов с тХБП в зависимости от длительности ГЛ установлено следующее. Со сроком ГЛ до 3 лет уровень РМА составил $21,9 \pm 1,6\%$, от 3 до 5 лет – $23,0 \pm 1,7\%$, а более 5 лет – $28,7 \pm 2,4\%$. Анализ полученных данных показал, что в группе пациентов с ГЛ до 3 лет низкая степень тяжести воспаления пародонта выявлена у 11 (73,3%) пациентов, средняя степень тяжести – у 4 (26,7%) пациентов. В группе пациентов с ГЛ от 3 до 5 лет низкая степень тяжести воспаления пародонта была у 14 пациентов (87,5%), у 2 пациентов (12,5%) – средняя степень тяжести. В группе пациентов с ГЛ более 5 лет низкая степень тяжести воспаления пародонта отмечалась у 18 (62,1%) пациентов и средняя степень тяжести у 11 (37,9%) пациентов. Сравнительная оценка воспаления тканей пародонта позволила установить, что в группе пациентов, находящихся на ГЛ более 5 лет, средняя степень тяжести гингивита отмечалась в 37,9% случаев, тогда как в группе до 3 и от 3 до 5 лет выявлялась в 26,7 и 12,5% случаев соответственно.

При оценке уровня индекса эффективности гигиены полости рта по индексу РНР было выявлено, что в группе пациентов до 3 лет с ГЛ значение индекса равнялось $1,6 \pm 0,2$, что соответствовало удовлетворительной гигиене полости рта. В группе пациентов с давностью ГЛ от 3 до 5 лет этот показатель составил $1,67 \pm 0,1$, что соответствовало неудовлетворительной гигиене полости рта. При обследовании пациентов с давностью ГЛ более 5 лет значение индекса РНР в среднем составило $1,7 \pm 0,09$, что также соответствовало неудовлетворительной гигиене полости рта.

Таким образом, при сравнении уровня гигиены полости рта у пациентов с различной давностью ГЛ установлен неудовлетворительный уровень гигиены полости рта по индексу РНР у всех пациентов, находящихся на гемодиализе.

Кисотно-основное равновесие в полости рта (рН) – это важный компонент местного гомеостаза. Оно обеспечивает нормальный ход многих биохимических процессов, как, например, ре- и деминерализация эмали зубов, камнеобразования, жизнедеятельности ротовой микрофлоры. С состоянием кислотно-основного равновесия в полости рта тесно связаны физические и биохимические свойства слюны, ее минерализующая функция, транспорт воды и ионов, миграция клеточных элементов, выраженность клеточных и гуморальных факторов защиты. Поэтому нарушения кислотно-основного равновесия приводят к сдвигам в гомеостатической регуляции органов и тканей зубочелюстной системы.

Как свидетельствуют данные рис. 1, у пациентов с тХБП отмечается нарушение кислотно-щелочного равновесия в ротовой жидкости и смещение рН слюны в щелочную сторону ($\text{pH} > 7$). У пациентов с гемодиализным лечением до 3 лет показатели рН слюны в среднем составляли $7,2 \pm 0,04$. В группе пациентов с давностью ГЛ 3–5 лет уровень рН слюны был $7,3 \pm 0,03$. У пациентов с давностью ГЛ более 5 лет уровень рН слюны составил $7,2 \pm 0,1$. Данные, полученные в нашей работе, совпадают с результатами других исследователей [7–9].

При изучении минерального обмена у пациентов с тХБП наибольший интерес представляет содержание кальция в слюне, так как нарушается его усвоение. В смешанной слюне у пациентов с тХБП отмечалось некоторое снижение кальция.

Сравнительные данные, представленные на рис. 2, свидетельствуют о том, что уровень кальция в смешанной слюне имел тенденцию к повышению в зависимости от давности ГЛ. Между группами пациентов с давностью ГЛ до 3 лет и более 5 лет установлена статистически устойчивая связь повышения кальция в интервале $p < 0,001$. Корреляционный анализ выявил корреляционную зависимость между давностью заболевания и уровнем кальция. Коэффициент корреляции для кальция в группе пациентов с давностью ГЛ от 3 до 5 лет составил $r = -0,2$, а в группе пациентов с давностью более 5 лет связь была более сильной и составляла $r = -0,3$.

Полученные нами данные повышения кальция в смешанной слюне у пациентов в зависимости от давности заболевания можно объяснить тем, что происходит регулирование и корректирование минерального обмена и диффундирования кальция

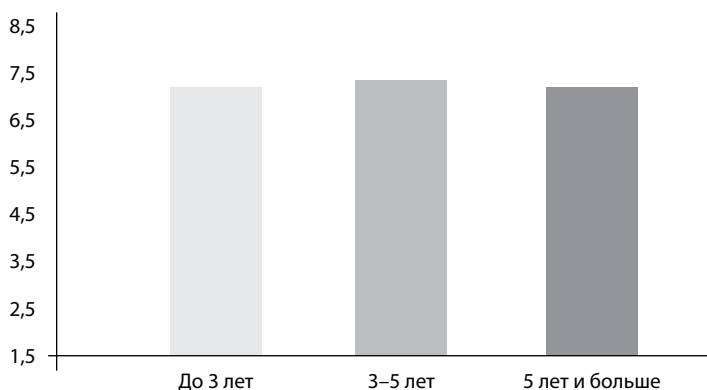


Рис. 1. Параметры рН-слюны у пациентов с тХБП с различной давностью ГЛ
Fig. 1. Salivary pH parameters in ESRF patients with varying hemodialysis treatment durations

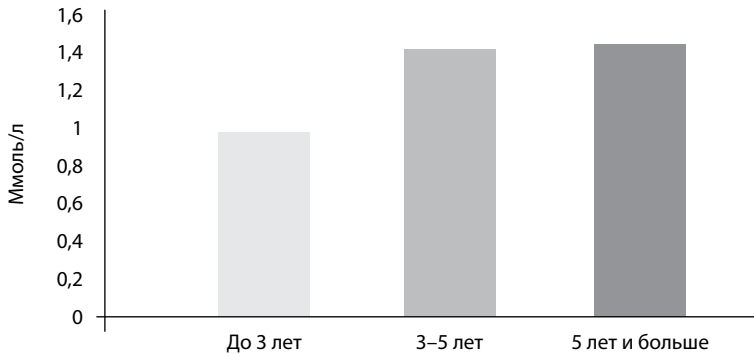


Рис. 2. Уровень Ca в слюне у пациентов с тХБП с различной давностью ГЛ
Fig. 2. Salivary Ca levels in ESRF patients with varying hemodialysis treatment durations

из крови в слюну в результате ГЛ, а также в результате приема пациентами препаратов кальция.

Многие авторы связывают снижение кальция в смешанной слюне с поражением зубов кариесом. Корреляционные взаимосвязи между уровнем кальция в слюне и индексом КПУ были различны в группах пациентов в зависимости от давности ГЛ. В группе пациентов до 3 лет ГЛ коэффициент корреляции составил $r=0,2$, от 3 до 5 лет – $r=0,25$ и более 5 лет – $r=0,3$.

В образовании зубных отложений помимо кальция большую роль играют фосфаты. При исследовании минерализующего элемента фосфора мы выявили его повышение во всех группах обследованных (рис. 3).

Как известно, значения фосфора в смешанной слюне могут выявляться при щелочных значениях pH и осаждаться в виде фосфата кальция на поверхности эмали с образованием зубного налета и зубного камня у пациентов с тХБП, получающих ГЛ.

Уровень фосфора оказывает влияние на образование кариеса в полости рта у пациентов с тХБП, так как были получены положительные корреляционные

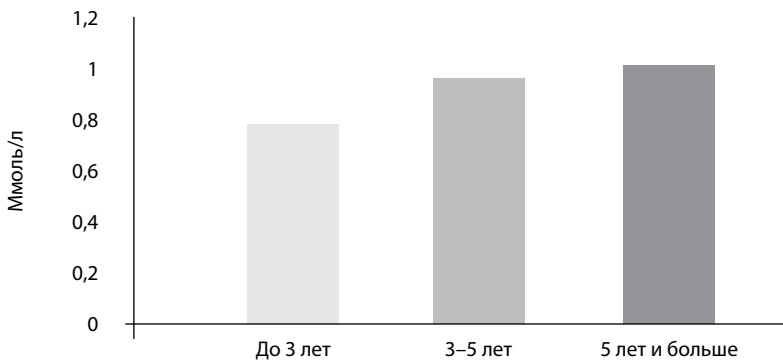


Рис. 3. Уровень P в слюне у пациентов с тХБП с различной давностью ГЛ
Fig. 3. Salivary P levels in ESRF patients with varying hemodialysis treatment durations

взаимосвязи между индексом КПУ и Р. В группе пациентов до 3 лет $r=0,15$, от 3 до 5 лет – $r=0,2$ и более 5 лет – $r=0,3$.

Как известно, С-реактивный протеин (CRP) является белком острой фазы воспаления. CRP повышается в присутствии в организме инфекционных агентов и различных токсинов, в том числе и уремических токсинов у пациентов с тХБП.

К факторам, вызывающим воспаление у пациентов с ХБП, относят оксидативный стресс, накопление продуктов карбонального стресса и патологически модифицированных белков, например гликированных белков вследствие сниженного почечного клиренса [10, 11].

Нами выявлено, что в группах пациентов с различной давностью ГЛ отмечалось повышение уровня CRP (рис. 4).

В группе пациентов с давностью ГЛ до 3 лет содержание CRP в слюне составило $3,3\pm 0,1$ мг/л, в группе от 3 до 5 лет – $3,44\pm 0,2$ мг/л, а в группе более 5 лет – $3,44\pm 0,06$ мг/л. По содержанию CRP статистически значимых различий между группами выявлено не было ($p>0,05$). Вместе с тем отмечалась корреляционная зависимость между индексом РМА, отражающим воспалительный характер в тканях пародонта, и белком острой фазы воспаления CRP. В группе пациентов с давностью ГЛ до 3 лет коэффициент корреляции между РМА и CRP составил $r=0,2$, от 3 до 5 лет – $r=0,3$ и более 5 лет – $r=0,3$. Сравнивая цифровые показатели коэффициентов корреляции у пациентов с различной давностью ГЛ, можно прийти к заключению, что у пациентов более 3-летнего нахождения на гемодиализе отмечаются средней силы положительные взаимосвязи между CRP и индексом РМА, что указывает на повышение CRP в слюне в зависимости от выраженности воспалительных реакций в тканях пародонта. Таким образом, CRP объективно отражает динамику повреждения тканей пародонта у пациентов с тХБП.

Проведенные исследования показали, что показатели пораженности кариесом КПУ и уровень гигиены РНР имели тенденцию к увеличению в зависимости от давности ГЛ. Вместе с тем между группами пациентов по данным индексов статистически достоверных различий выявлено не было. Наряду с этим в целом в группе пациентов с тХБП 6 (10%) нуждались в немедленном лечении кариозного процесса. Сопоставляя данные стоматологического статуса по индексу РМА, можно предположить, что

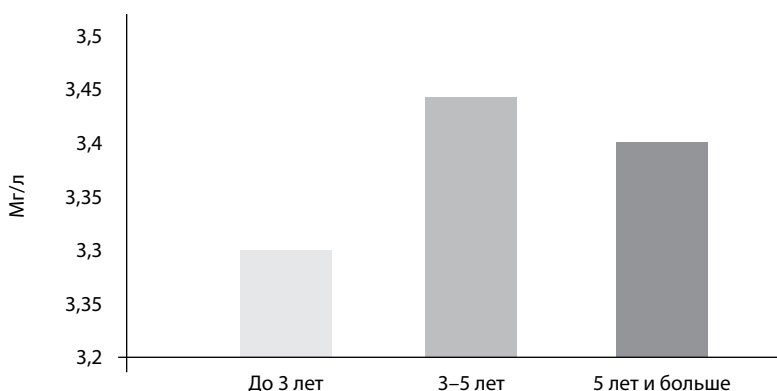


Рис. 4. Содержание CRP в слюне у пациентов с тХБП с различной давностью ГЛ
Fig. 4. Salivary CRP levels in ESRF patients with varying hemodialysis treatment durations



продолжительность ГЛ в большей мере оказывает влияние на ткани пародонта, и в группе пациентов с гемодиализным лечением более 5 лет средняя степень тяжести гингивита отмечалась у 11 (37,9%) пациентов. В целом 17 (28,3%) пациентов с тХБП нуждались в проведении профессиональной гигиены полости рта, а также в лечении мягких тканей пародонта. У пациентов с гемодиализным лечением более 3 лет была выявлена положительная корреляционная зависимость между индексом РМА и маркером воспаления CRP ($r=0,3$).

Результаты биохимических исследований показывают, что увеличение продолжительности гемодиализа в группе пациентов более 5 лет приводит к статистически достоверному повышению уровня кальция, фосфора в слюне относительно пациентов с ГЛ до 3 лет ($p<0,05$). По уровню содержания CRP и pH слюны статистически значимых различий между группами не выявлено.

■ ЗАКЛЮЧЕНИЕ

Проведение локальной иммунокоррекции стимулированными аутолейкоцитами оказывает эффективное влияние на проведение ГЛ, а также положительно влияет на органы полости рта и слизистой оболочки.

■ ЛИТЕРАТУРА/REFERENCES

1. Afanasyev V.V., Vavilova T.P., Pushkina A.V., et al. Mixed saliva parameters and oral tissue condition in patients with end-stage chronic renal failure receiving programmed hemodialysis. *Ross. stomat. Journal*. 2007;(1):8–10. (in Russian)
2. Maiborodin I.V., Ragimova T.M., Minikeev I.M. Chronic renal failure and changes (Literature review). *Nephrology and dialysis*. 2013;(3):191–199. (in Russian)
3. Yashchuk E.V. *Oral cavity condition in patients with end-stage chronic renal failure undergoing dialysis therapy*. (PhD Theses). St. Petersburg; 2009. 26 p. (in Russian)
4. Babayev F.G., Huseynov H.M. Hemodialysis service in the Republic of Azerbaijan. *Kazan Medical Journal*. 2022;(4):578–580. (in Russian)
5. Novikov D.K. *Clinical immunopathology*. Moscow: Med. lit.; 2023. 464 p. (in Russian)
6. Trukhacheva N.V. *Mathematical statistics in medical and biological research using the Statistica package*. Moscow: GEOTAR – Media; 2012. 384 p. (in Russian)
7. Osokin M.V. *The state of the salivary glands in patients with terminal chronic renal failure*. (PhD Theses). Moscow; 2007. 18 p. (in Russian)
8. Vavilova T.P., Afanasyev V.V., Osokin M.V. Indicators of mixed saliva and the state of oral tissues in patients with end-stage chronic renal failure receiving programmed hemodialysis. *Ross. stomat. Journal*. 2007;(1):8–10. (in Russian)
9. Seyidbəyov O.S., İsmayilov M.İ., Quliyeva L.X., Babayev C.Ə. *Ağiz suyu və tüpürçəyin orqanizm və ağiz boşluğu orqanlarına təsiri*. Dərslük, BAKI; 2022. 72 s.
10. Miyata T., van Ypersele de Strihou C., Kurokawa K., Baynes J.W. Alterations in nonenzymatic biochemistry in uremia: origin and significance of "carbonyl stress" in long-term uremic complications. *Kidney Int*. 1999;(55):389–399.
11. Odetti P, Cosso L, Pronzato MA, Dapino D, Gurreri G. Plasma advanced glycosylation end-products in maintenance haemodialysis patients. *Nephrol Dial Transplant*. 1995 Nov;10(11):2110–3. PMID: 8643178.



Велитченко А.Н. ✉, Ластовка А.С.

Белорусский государственный медицинский университет, Минск, Беларусь

Усовершенствование хирургического доступа при фиксации переломов скулоорбитального комплекса в области скулолобного шва

Конфликт интересов: не заявлен.

Вклад авторов: концепция и дизайн исследования, редактирование, сбор материала, обработка, написание текста, проверка готового материала – Велитченко А.Н.; концепция и дизайн исследования, проверка готового материала – Ластовка А.С.

Подана: 18.03.2026

Принята: 26.03.2026

Контакты: nastyvelitchenko@gmail.com

Резюме

Введение. Переломы скуловой кости составляют около 25% от всех переломов костей лицевого отдела черепа, являются третьими по распространенности после переломов костей носа и нижней челюсти. Подходы к лечению данных видов переломов отличаются в зависимости от принятых методов лечения в разных странах и отдельно взятых клиниках. В литературных источниках описываются различные варианты фиксации переломов скулоорбитального комплекса, хирургических доступов к точкам фиксации. При хирургическом лечении переломов скулоорбитального комплекса имеются расхождения в выборе точек фиксации и хирургических доступов к ним.

Цель. Разработать методику хирургического доступа к оптимальной точке фиксации (скулолобный шов) переломов скулоорбитального комплекса.

Материалы и методы. Проанализированы параметры размеров век исследуемых лиц в возрасте от 18 до 25 лет в количестве 105 человек для определения локализации анатомической складки верхнего века. Измерение параметров размеров век проводилось с помощью линейки со шкалой деления 1 мм. Статистическая обработка данных осуществлялась в программе IBM SPSS Statistics 26. Использовались критерий Шапиро – Уилка, критерий Манна – Уитни, критерий Уилкоксона.

Результаты. Средний возраст выборки исследуемых составил $19,69 \pm 0,33$ года. Результат использования критерия Шапиро – Уилка показал, что значимость у всех параметров менее 0,05, следовательно, гипотеза о нормальном распределении отклоняется в исследуемой нами выборке.

При применении критерия Манна – Уитни для определения статистически значимой разницы параметров у мужчин и женщин получены следующие результаты. Статистически значимые различия ($p < 0,05$) отмечались по следующим критериям: длина глазной щели для правого и левого глаза, длина нижней складки верхнего века за латеральный угол глаза для правого и левого глаза. Остальные параметры не имели статистически значимых различий ($p > 0,05$).

При определении статистически значимых различий параметров для левого и правого глаза параметр длины нижней складки верхнего века для правого и левого



глаза имел статистически значимую разницу ($p < 0,05$). Остальные параметры не имели статистически значимых различий ($p > 0,05$).

Заключение. Фиксация по скулолобному шву является наиболее значимой при лечении пациентов с переломами скулоорбитального комплекса. Доступ по складке верхнего века является наиболее эстетичным для фиксации переломов скулоорбитального комплекса.

Отсутствие статистически значимых различий определенных параметров между мужчинами и женщинами можно связать с ограниченностью данной выборки для обнаружения различий: 79 исследуемых составляли женщины, 26 исследуемых – мужчины.

Статистически значимые различия имеющихся параметров размеров век у мужчин и женщин, отдельно взятые параметры для левого и правого глаза являются клинически незначимыми при выборе хирургического доступа для мужчин и женщин для левого и правого глаза.

Предложенный нами доступ можно считать универсальным для мужчин и женщин, для левого и правого глаза.

Ключевые слова: перелом скулоорбитального комплекса, хирургическое лечение перелома скулоорбитального комплекса

Velitchenko A. ✉, Lastovka A.
Belarusian State Medical University, Minsk, Belarus

Improvement of Surgical Approach in Fixation of Zygomaticoorbital Complex Fractures in the Area of the Zygomaticofrontal suture

Conflict of interest: nothing to declare.

Authors' contribution: the concept and design of research, editing, data collection, processing, writing, and review of the completed material – Velitchenko A.; the concept and design of research, review of the completed material – Lastovka A.

Submitted: 18.03.2026

Accepted: 26.03.2026

Contacts: nastyvelitchenko@gmail.com

Abstract

Introduction. Zygomatic bone fractures account for 25% of all facial bone fractures, are the third most common after nasal bone fractures and fractures of the lower jaw. Treatment approaches for these fractures vary depending on the treatment practices adopted in different countries and individual clinics. Literary sources describe various options for fixation of zygomaticoorbital complex fractures and surgical approaches to points of fixation. In the surgical treatment of zygomaticoorbital complex fractures, there are discrepancies in the choice of fixation points and surgical approaches to them.

Purpose. To develop a technique for surgical access to the optimal fixation point (zygomaticofrontal suture) for zygomaticoorbital complex fractures.

Materials and methods. The parameters of the eyelids were analyzed a total of 105 people aged 18 to 25 years to determine the location of the anatomical fold of the upper

eyelid. Measurements were made using a ruler with a 1 mm scale. Statistical processing of the data was performed using IBM software SPSS Statistics 26. The Shapiro – Wilk test, Mann – Whitney U test, and Wilcoxon test were used.

Results. The average age of the study sample was 19.69 ± 0.33 years. Shapiro – Wilk test showed that the significance of all parameters was less than 0.05, therefore, the hypothesis of a normal distribution was rejected in the sample we studied.

The Mann – Whitney U test was used to determine statistically significant differences in parameters between men and women. Statistically significant differences ($p < 0.05$) were observed for the following criteria: palpebral fissure length for the right and left eyes, and the length of the lower fold of the upper eyelid beyond the lateral edge of the eye for the right and left eyes. No other parameters showed statistically significant differences ($p > 0.05$).

When determining statistically significant differences in parameters for the left and right eyes, the parameter of the length of the lower fold of the upper eyelid for the right and left eyes had a statistically significant difference ($p < 0.05$). The remaining parameters did not have statistically significant differences ($p > 0.05$).

Conclusion. Fixation along the zygomaticofrontal suture is the most important approach when treating patients with zygomaticoorbital complex fractures. The approach through the upper eyelid fold is the most aesthetic for fixing fractures of the zygomaticorbital complex.

The absence of statistically significant differences in certain parameters between men and women can be attributed to the limited sample size for detecting differences: 79 women, 26 men.

Statistically significant differences in the existing eyelid parameters in men and women, and individual parameters for the left and right eyes are not clinically significant when choosing a surgical approach for men and women for the left and right eyes.

The access we offer can be considered universal for both men and women, and for the left and right eyes.

Keywords: zygomaticoorbital complex fracture, surgical treatment of zygomaticoorbital complex fracture

■ ВВЕДЕНИЕ

Переломы скуловой кости составляют около 25% от всех переломов костей лицевого отдела черепа, являются третьими по распространенности после переломов костей носа и нижней челюсти [1]. Данный тип переломов влечет за собой как эстетический дефект – уплощение скулового возвышения и уменьшение ширины средней зоны лица, так и функциональные проблемы – диплопию, невротатию второй ветви тройничного нерва, нарушения движения глазного яблока, тризм жевательных мышц [1, 10]. Стандартным методом лечения переломов скулоорбитального комплекса является открытая репозиция и фиксация титановыми мини-пластинами [4, 10]. При хирургическом лечении переломов скулоорбитального комплекса имеются расхождения в выборе точек фиксации и хирургических доступов к ним.

В литературе описываются различные варианты доступов к линиям переломов. В нашей статье мы выделили наиболее часто встречающиеся и отметили их



преимущества и недостатки, описали разработанный нами доступ к линии перелома в области латерального края орбиты. Хирургический доступ должен достигать максимального эстетического результата с минимальной травмой окружающих структур [8, 15].

■ ЦЕЛЬ ИССЛЕДОВАНИЯ

Разработать методику хирургического доступа к оптимальной точке фиксации (скулолобный шов) переломов скулоорбитального комплекса.

■ МАТЕРИАЛЫ И МЕТОДЫ

Материалом для исследования послужили данные измерения анатомических параметров век исследуемых в возрасте от 18 до 25 лет в количестве 105 человек. Из них 26 исследуемых – мужчины, 79 исследуемых – женщины. Для измерения параметров размеров век взято устное согласие на данную процедуру, а также письменное согласие на обработку персональных данных.

Измерение параметров век проводилось с помощью линейки со шкалой деления 1 мм.

Зафиксированы следующие параметры: длина нижней складки верхнего века; длина нижней складки верхнего века за латеральный угол глаза; высота нижней складки верхнего века от ресничного края; длина глазной щели. Каждый параметр для правого и левого глаза фиксировался отдельно.

Полученные данные регистрировались в таблице Excel. Статистическая обработка данных проводилась в программе IBM SPSS Statistics 26. Для проверки гипотезы о нормальном распределении имеющихся параметров использовался критерий Шапиро – Уилка. Учитывая различия антропометрических данных мужчин и женщин, проводилась проверка, есть ли статистически значимые различия в измеряемых показателях у мужчин и женщин. Для этого использовался критерий Манна – Уитни. Для сравнения параметров размеров левого и правого глаза применялся критерий Уилкоксона.

■ РЕЗУЛЬТАТЫ

Наш клинический опыт проведения репозиции и остеосинтеза переломов скулоорбитального комплекса в одной точке по скулолобному шву показал хорошие результаты хирургического лечения. Фиксация по скулолобному шву обеспечивает наибольшую стабильность фиксации переломов скулоорбитального комплекса, предотвращая вторичное смещение [15].

Средний возраст выборки исследуемых составил $19,69 \pm 0,33$ года.

В табл. 1 представлены результаты описательной статистики по имеющимся параметрам. Данные значения будут использоваться нами как ориентир для планируемого разреза кожи в области верхнего века.

Результат применения критерия Шапиро – Уилка показал, что значимость у всех параметров в исследуемой группе менее 0,05, следовательно, гипотеза о нормальном распределении отклоняется (табл. 2).

Таблица 1

Описательная статистика: медианное значение с межквартильным диапазоном

Table 1

Descriptive statistics: Median value with interquartile range

Параметр	Медиана	Межквартильный диапазон
Длина глазной щели, правый глаз	31,0000	2,00
Длина глазной щели, левый глаз	31,0000	1,50
Длина нижней складки верхнего века, правый глаз	23,0000	5,50
Длина нижней складки верхнего века, левый глаз	22,0000	8,00
Длина нижней складки верхнего века за латеральный угол глаза, правый глаз	5,0000	1,00
Длина нижней складки верхнего века за латеральный угол глаза, левый глаз	5,0000	1,00
Высота нижней складки верхнего века от ресничного края, правый глаз	5,0000	1,00
Высота нижней складки верхнего века от ресничного края, левый глаз	5,0000	1,00

При применении критерия Манна – Уитни для определения статистически значимой разницы параметров у мужчин и женщин получены следующие результаты. Статистически значимые различия ($p < 0,05$) у исследуемых отмечались по следующим критериям: длина глазной щели для правого и левого глаза, длина нижней складки верхнего века за латеральный угол глаза для правого и левого глаза. Остальные параметры не имели статистически значимых различий ($p > 0,05$) (табл. 3).

Для статистического сравнения параметров левого и правого глаза у исследуемых применялся критерий Уилкоксона. Сравнение параметров «длина глазной щели» и «длина нижней складки верхнего века за латеральный угол глаза» проводилось в группах, исследуемых отдельно для мужчин и женщин (табл. 4). В данном

Таблица 2

Критерии нормального распределения

Table 2

Criteria for normal distribution

Параметр	Колмогорова – Смирнова*			Критерий Шапиро – Уилка		
	Статистика	Ст. св.	Знач.	Статистика	Ст. св.	Знач.
Длина глазной щели, правый глаз	0,200	105	0,000	0,901	105	0,000
Длина глазной щели, левый глаз	0,215	105	0,000	0,914	105	0,000
Длина нижней складки верхнего века, правый глаз	0,163	105	0,000	0,927	105	0,000
Длина нижней складки верхнего века, левый глаз	0,123	105	0,000	0,936	105	0,000
Длина нижней складки верхнего века за латеральный угол глаза, правый глаз	0,256	105	0,000	0,853	105	0,000
Длина нижней складки верхнего века за латеральный угол глаза, левый глаз	0,247	105	0,000	0,897	105	0,000
Высота нижней складки верхнего века от ресничного края, правый глаз	0,234	105	0,000	0,873	105	0,000
Высота нижней складки верхнего века от ресничного края, левый глаз	0,212	105	0,000	0,891	105	0,000

Примечание: * коррекция значимости Лиллиефорса.



Таблица 3
Статистические критерии с группирующей переменной: пол
Table 3
Statistical tests with grouping variable: gender

Критерий	Длина глазной щели, правый глаз	Длина глазной щели, левый глаз	Длина нижней складки верхнего века, правый глаз	Длина нижней складки верхнего века, левый глаз	Длина нижней складки верхнего века за латеральный угол глаза, правый глаз	Длина нижней складки верхнего века за латеральный угол глаза, левый глаз	Высота нижней складки верхнего века от ресничного края, правый глаз	Высота нижней складки верхнего века от ресничного края, левый глаз
U Манна – Уитни	499,000	589,000	931,000	904,000	749,500	750,000	894,000	983,000
W Вилкоксона	3659,000	3749,000	4091,000	4064,000	3909,500	3910,000	4054,000	4143,000
Z	-4,123	-3,400	-0,715	-0,916	-2,194	-2,174	-1,062	-0,346
Асимптотическая значимость (двухсторонняя)	0,000	0,001	0,475	0,360	0,028	0,030	0,288	0,729

случае такие показатели у исследуемых, как длина глазной щели, правый глаз – длина глазной щели, левый глаз и длина нижней складки верхнего века за латеральный угол глаза, правый глаз – длина нижней складки верхнего века за латеральный угол глаза, левый глаз, как для женщин, так и для мужчин не имели статистической значимости. Сравнение параметров «длина нижней складки верхнего века» и «высота нижней складки верхнего века от ресничного края» проводилось по всей совокупности вместе (табл. 5). Таким образом, у таких признаков, как длина нижней складки верхнего века, правый глаз – длина нижней складки верхнего века, левый глаз, есть статистически значимые различия между левым и правым глазом ($0,043 < 0,05$), а у таких признаков, как высота нижней складки верхнего века от ресничного края, правый глаз – высота нижней складки верхнего века от ресничного края, левый глаз, нет статистически значимых различий ($0,084 > 0,05$).

Таблица 4
Сравнение исследуемых параметров: длина глазной щели и длина нижней складки верхнего века за латеральный угол глаза
Table 4
Comparison of the studied parameters: the length of the palpebral fissure and the length of the lower fold of the upper eyelid beyond the lateral edge of the eye

Параметр	Длина глазной щели, правый глаз – длина глазной щели, левый глаз	Длина нижней складки верхнего века за латеральный угол глаза, правый глаз – длина нижней складки верхнего века за латеральный угол глаза, левый глаз
Асимптотическая значимость (двухсторонняя), мужчины	0,763	1,000
Асимптотическая значимость (двухсторонняя), женщины	0,204	0,586

Таблица 5

Сравнение исследуемых параметров: длина нижней складки верхнего века и высота нижней складки верхнего века от ресничного края

Table 5

Comparison of the parameters studied, the length of the lower fold of the upper eyelid and the height of the lower fold of the upper eyelid from the ciliary edge

Критерий	Длина глазной щели, правый глаз – длина глазной щели, левый глаз	Длина нижней складки верхнего века, правый глаз – длина нижней складки верхнего века, левый глаз	Длина нижней складки верхнего века за латеральный угол глаза, правый глаз – длина нижней складки верхнего века за латеральный угол глаза, левый глаз	Высота нижней складки верхнего века от ресничного края, правый глаз – высота нижней складки верхнего века от ресничного края, левый глаз
Z	-0,981 ^b	-2,020 ^c	-0,516 ^c	-1,729 ^c
Асимптотическая значимость (двухсторонняя)	0,326	0,043	0,606	0,084

Примечания: b – Критерий знаковых рангов Вилкоксона на основе отрицательных рангов; c – Критерий знаковых рангов Вилкоксона на основе положительных рангов.

■ ОБСУЖДЕНИЕ

Переломы скулоорбитального комплекса требуют восстановления анатомического положения в 5 значимых точках: по латеральному краю орбиты в области скулолобного шва, по нижнему краю орбиты в области скуловерхнечелюстного шва, по скуловой дуге в области скуловисочного шва, по скулоальвеолярному гребню, по скулоклиновидному шву [14]. Из перечисленных ключевых линий переломов доступными для фиксации являются 4, фиксация по скулоклиновидному шву невозможна.

Отмечено, что фиксация по скулолобному шву является важной для определения стабильности фиксации и возможности противостоять силе вторичного смещения жевательными мышцами [12, 15]. В литературе отмечается, что сила жевательных мышц у пациентов с переломами скулоорбитального комплекса остается сниженной до 8–10 недель после операции [5, 7, 15]. При определении преимуществ точек фиксации T. Nagasao экспериментальным путем доказал, что скулолобный шов является самой стабильной точкой для фиксации переломов скулоорбитального комплекса [9, 15]. Скулолобный шов обычно является первым местом фиксации переломов скулоорбитального или скуловерхнечелюстного комплексов и является важной точкой для определения стабильности фиксации [11, 12]. По нашему клиническому опыту лечения переломов скулоорбитального комплекса, эта точка фиксации является основной и часто единственной.

Клинии перелома в области скулолобного шва описаны следующие варианты доступа: разрез по брови, разрез в области верхнего века [4, 6, 8, 11, 13].

Разрез по брови проводят над сломанными сегментами, линия разреза располагается через бровь или в непосредственной близости от нее. Разрез проводят непосредственно до кости и выполняют поднадкостничную диссекцию для скелетирования скулолобного шва и вниз по медиально-латеральной стенке орбиты для визуализации скулоклиновидного шва [13].

Преимуществом разреза по брови является относительная безопасность ввиду отсутствия в области вмешательства анатомически важных структур. К значительному недостатку можно отнести видимый выраженный рубец после заживления раны [15].



Оптимальным доступом к скулолобному шву в нашей клинической практике является доступ по верхнему веку. В изученной нами литературе нигде не упоминается предложенный нами доступ через нижнюю складку верхнего века. А.С. Дикарев в 2017 г. описал доступ в области верхнего века, который он предложил проводить под верхним краем орбиты [3].

В литературе описывается, что разрез в области верхнего века делают через кожу и круговую мышцу глаза и проводят кверху до орбитального края, рассекают надкостницу. Данный доступ позволяет обеспечить широкое обнажение латерального края орбиты [11]. E.B. Strong описывает, что латеральный разрез в области верхнего века является лучшим выбором для доступа к скулолобному шву [13].

В отличие от разреза по брови, который может привести к заметному рубцу, предложенный нами разрез по нижней складке верхнего века обеспечивает хороший доступ с минимальным риском образования видимого рубца. Описанные в литературе варианты высокого расположения разреза в области верхнего века способствуют выраженному лимфостазу в области верхнего века, сохраняющемуся длительное время.

В литературных источниках не упоминается об осложнениях после использования доступа к скулолобному шву в области верхнего века. Доступ в области верхнего века является эстетическим доступом к скулолобному шву, который крайне редко является причиной ятрогенной послеоперационной деформации [15]. Нами усовершенствован доступ по верхнему веку и подробно описаны структуры, через которые он проводится. Доступ по нижней складке верхнего века мы применяли как основной доступ к линии перелома в области скулолобного шва.

Кроме доступа к основной точке фиксации при переломах скулоорбитального комплекса – к скулолобному шву, описаны доступы для фиксации к дополнительным линиям переломов в области нижнего края орбиты, скулоальвеолярного гребня, скуловой дуги.

К линии перелома по нижнему краю орбиты авторы упоминают субцилиарный, подглазничный, трансконъюнктивальный пресептальный, трансконъюнктивальный постсептальный, чрескожный интрадорзальный доступы [4, 6, 8, 13]. Также к линии перелома в области нижнего края орбиты используют внутриротовой доступ [13]. Преимуществом субцилиарного и трансконъюнктивальных доступов является формирование эстетического рубца в постоперационном периоде.

Для фиксации переломов скулоорбитального комплекса в области скулоальвеолярного гребня используются внутриротовые доступы [6, 8]. Наиболее часто к данной линии перелома используют доступ по Кеер (вестибулярный). Разрез делается в заднем отделе преддверия полости рта на верхней челюсти непосредственно до кости с последующим скелетированием линии перелома в области скулоальвеолярного гребня. Тот же разрез можно провести медиальнее до средней линии с последующим отслоением структур, чтобы обнажить подглазничный край [11]. Существенным преимуществом данного метода является отсутствие рубца на коже лица [11, 13].

Коронарный доступ выполняется для обнажения линии перелома в области скуловой дуги, латерального края орбиты. Используется при необходимости фиксации в 4 точках [13]. Этим разрезом также возможно получить доступ к нескольким областям средней зоны лица, которые могут потребовать лечения [11].

Предушный доступ описан как альтернативный коронарному доступу метод, так как второй имеет ряд недостатков: более длинный рубец на коже головы, длительное выпадение волос в месте разреза, повреждение височной ветви лицевого нерва, невропатия надглазничного и надблокового нервов, атрофия жировой клетчатки в височной области. При использовании предушного доступа авторами отмечается возможность такого осложнения, как аксонотмезис или нейротмезис височной ветви лицевого нерва. Рубец при данном доступе маленький и незаметный [8].

В нашей практике лечения переломов скулоорбитальных комплексов мы всегда проводим остеосинтез с фиксацией переломов в точке по скулолобному шву. Проанализировав информацию литературных источников, мы обнаружили, что доступ к скулолобному шву по верхнему веку не имеет четкого описания ориентиров для его проведения, а описанные доступы в области верхнего века являются не оптимальными. Врачи одной и той же клиники проводят доступ в области верхнего века по-разному. Имеется необходимость детализировать и описать доступ по верхнему веку с указанием четких ориентиров не только на коже верхнего века, но и на подлежащих структурах с учетом всех анатомических особенностей строения верхнего века.

После анализа и статистической обработки данных исследуемых определено, что статистически значимые различия имеющихся параметров размеров век у мужчин и женщин, отдельно взятые параметры левого и правого глаза являются клинически незначимыми при выборе хирургического доступа как для мужчин и женщин, так и для левого и правого глаза.

Описанный нами доступ можно считать универсальным как для мужчин и женщин, так и для левого и правого глаза.

На основании полученных нами данных, знания анатомии параорбитальной области и орбиты предложено описание хирургического доступа по верхнему веку к латеральному краю орбиты (к скулолобному шву).

Разрез кожи проводится по нижней складке верхнего века в области наружной трети, отступив от ресничного края 5 мм, заходя за проекцию латерального угла глаза на 5 мм, длиной 15–20 мм. Длина разреза может варьировать в сторону увеличения у пациентов с выраженными возрастными изменениями. Предварительно линию будущего разреза рекомендуется отмечать хирургическим маркером или иным способом. Перед проведением разреза осуществляется гидропрепарирование кожи верхнего века физиологическим раствором с целью лучшей визуализации слоев операционной раны и для обеспечения гемостаза. После рассечения кожи рассекается пальпебральная часть круговой мышцы глаза параллельно ходу волокон мышц на длину, равную длине разреза на коже. Далее структуры сепарируются латерально, рана смещается латерально над проекцией латерального края орбиты, проводится разрез орбитальной части круговой мышцы глаза параллельно ходу волокон мышц (вертикально). Далее рассекается надкостница, скелетируется линия перелома в области скулолобного шва. Направления разрезов идут сначала горизонтально, далее вертикально, что соответствует ходу волокон круговой мышцы глаза. Это способствует более физиологическому заживлению раны, формированию наиболее эластичного рубца, уменьшению лимфостаза в послеоперационном периоде. Полное формирование рубца занимает около 6 месяцев – 1 года [15]. После проведения репозиции и остеосинтеза в области латерального края орбиты рана



ушивается послойно П-образными швами перпендикулярно к проведенному рассечению структур. На кожу накладываются интрадермальный непрерывный шов или одиночные узловые швы.

Данный доступ отличается безопасностью проведения, минимизацией осложнений, связанных с повреждением важных анатомических структур.

■ ЗАКЛЮЧЕНИЕ

Часто фиксация переломов скулоорбитального комплекса в области скулолобного шва мини-пластиной позволяет использовать только одну точку фиксации, предотвращающую вторичное смещение. Для доступа к скулолобному шву целесообразно использовать предложенный нами доступ по нижней складке верхнего века.

Отсутствие статистически значимых различий по определенным параметрам между мужчинами и женщинами можно связать с ограниченностью данной выборки для обнаружения различий: женщины – 79 исследуемых, мужчины – 26.

Статистически значимые различия исследуемых параметров по длине глазной щели и длине нижней складки верхнего века за латеральный угол глаза век у мужчин и женщин, исследуемые параметры для правого и левого глаза являются клинически незначимыми при выборе хирургического доступа как для мужчин и женщин, так и для левого и правого глаза.

Предложенный нами доступ можно считать универсальным как для мужчин и женщин, так и для левого и правого глаза. Описанный метод хирургического доступа по нижней складке верхнего века является безопасным, простым в освоении, эстетичным.

■ ЛИТЕРАТУРА/REFERENCES

1. Chu Y.Y., Yang J.R., Pek C.H., et al. Application of real-time surgical navigation for zygomatic fracture reduction and fixation. *Journal of Plastic, Reconstructive & Aesthetic Surgery*. 2022;75(1):424–432. DOI: 10.1016/j.bjps.2021.05.052
2. Belousov A.E. (2005) *Scars and their correction. Essays on plastic surgery; vol. 1*. St. Petersburg: Komandor-SPB. (In Russ.)
3. Dikarev A.S., Kochergina E.V., Neshcheret E.A. Method for providing access to the frontal bone in the treatment of isolated injuries of the orbital roof, upper orbital rim, and forehead: patent 2637622 Russian Federation: IPC A61B 17/00. Applicant and patent holder Dikarev A.S.; published 05.12.2017, Bulletin No. 34. (In Russ.)
4. Waheed El-Anwar M., Elsheikh E., Sweed A.H., et al. Electromyography assessment in zygomaticomaxillary complex fractures. *Oral and Maxillofacial Surgery*. 2015;19(4):375–379. DOI: 10.1007/s10006-015-0505-6
5. Eppley B.L. Zygomaticomaxillary fracture repair with resorbable plates and screws. *J. of Craniofacial Surgery*. 2000;11(4):377–385.
6. Widodo D.W., Dewi D.J., Ranakusuma R.W., et al. Evaluation of 3 and 2-point internal fixation in the management of zygomaticomaxillary complex fractures: case report. *Annals of Medicine and Surgery*. 2021;67:102539. DOI: 10.1016/j.amsu.2021.102539
7. Kim H.-J., et al. Evaluation of postoperative stability after open reduction and internal fixation of zygomaticomaxillary complex fractures using cone beam computed tomography analysis. *J. of Craniofacial Surgery*. 2018;29(4):980–984.
8. Choi K.Y., Ryu D.W., Yang J.D., et al. Feasibility of 4-point fixation using the preauricular approach in a zygomaticomaxillary complex fracture. *Journal of Craniofacial Surgery*. 2013;24(2):557–562. DOI: 10.1097/SCS.0b013e3182700d23
9. Glinnik A.V., Pavlov O.M. Differential diagnostics of fractures of the zygomatic bone, zygomatic-orbital and zygomaticomaxillary complexes. *Stomatologist*. 2012;2:37–42. (In Russ.)
10. Na W.G., Lim H., Koh S.H. Three-dimensional computed tomography analysis of stability following two- and three-point fixation with biodegradable plates among patients with zygomatic fracture. *Journal of Craniofacial Surgery*. 2019;30(2):478–482. DOI: 10.1097/SCS.00000000000005142
11. Peretti N., MacLeod S. Zygomaticomaxillary complex fractures: diagnosis and treatment. *Current Opinion in Otolaryngology and Head and Neck Surgery*. 2017;25(4):314–319. DOI: 10.1097/MOO.0000000000000372
12. Sato A., Imai Y., Muraki K., et al. Reliability of ultrasound-guided one-point fixation for zygomaticomaxillary complex fractures. *Journal of Craniofacial Surgery*. 2019;30(1):218–222. DOI: 10.1097/SCS.00000000000005133
13. Strong E.B., Gary C. Management of zygomaticomaxillary complex fractures. *Facial Plastic Surgery Clinics of North America*. 2017;25(4):547–562. DOI: 10.1016/j.fsc.2017.06.006
14. Sviridenko A.D.; Military Medical Academy of the Ministry of Defense of the Russian Federation (2023). *Comparative evaluation of the effectiveness of surgical methods for treating defects of the zygomatico-orbital complex*. St. Petersburg. (In Russ.)
15. Velitchenko A.N., Lastovka A.S., Pavlova O.M. Minimization of operational injury in osteosynthesis of the zygomatic-orbital complex. *Military Medicine*. 2020;1:2–7. (In Russ.)



Бабаев Д.В.¹ ✉, Адамчик А.А.¹, Рубникович С.П.², Денисова Ю.Л.²

¹ Кубанский государственный медицинский университет, Краснодар, Россия

² Белорусский государственный медицинский университет, Минск, Беларусь

Анализ адгезивных систем в контексте минимально инвазивного лечения эрозий эмали зубов

Конфликт интересов: не заявлен.

Вклад авторов: концепция и дизайн исследования, сбор материала, написание текста – Бабаев Д.В.; редактирование статьи, обработка текста – Адамчик А.А., Рубникович С.П., Денисова Ю.Л.

Финансирование: исследование выполнялось без финансовой поддержки.

Подана: 12.01.2026

Принята: 23.03.2026

Контакты: mr.dmitriibabaev@mail.ru

Резюме

Введение. В данной статье представлен детальный анализ современных адгезивных систем, применяемых при минимально инвазивном лечении эрозий эмали зубов. Рассмотрены механизмы адгезии к эрозивно-измененной эмали, особенности взаимодействия различных поколений адгезивов с деминерализованными твердыми тканями зуба, а также критерии выбора оптимальной адгезивной стратегии в зависимости от степени поражения.

Цель. Анализировать ряд современных адгезивных систем в аспекте их применения при минимально инвазивном лечении эрозий эмали, с оценкой эффективности, безопасности и долгосрочного прогноза на основании данных самых актуальных клинических исследований и метаанализов.

Материалы и методы. Проведен систематический обзор научной литературы с использованием баз данных PubMed, Scopus, eLibrary, ResearchGate и Web of Science за период 2010–2025 гг. Поисковые запросы включали следующие комбинации терминов: adhesive systems, enamel erosion, minimally invasive dentistry, self-etch adhesives, universal adhesives, bond strength. Критерии включения: рандомизированные клинические исследования (RCT), систематические обзоры и оригинальные научные исследования с уровнем доказательности I–II по системе GRADE. Критерии исключения: исследования *in vitro* без клинической валидации, публикации на языках, отличных от английского и русского, работы с высоким риском систематической ошибки. Было проанализировано 128 публикаций, из которых 52 соответствовали критериям включения.

Результаты. Установлено, что применение адгезивов на основе 10-MDP с pH 2,5–3,0 обеспечивает оптимальный баланс между силой связи (μ TBS 38–45 МПа) и сохранением минеральной структуры эрозивной эмали (>95%).

Заключение. Полученные данные демонстрируют преимущества универсальных адгезивов и self-etch систем с умеренным pH в сравнении с традиционным тотальным протравливанием. Представлены рекомендации по интеграции адгезивных протоколов в концепцию минимально инвазивной стоматологии.

Ключевые слова: адгезивные системы, эрозия эмали, минимально инвазивная стоматология, самопротравливающие адгезивы, универсальные адгезивы, сила адгезии

Dmitrii V. Babaev¹ ✉, Anatoly A. Adamchik¹, Sergey P. Rubnikovich², Julia L. Denisova²

¹ Kuban State Medical University, Krasnodar, Russia

² Belarusian State Medical University, Minsk, Belarus

Adhesive Systems in the Context of Minimally Invasive Treatment of Tooth Enamel Erosion: An Analytical Review

Conflict of interest: nothing to declare.

Authors' contribution: the concept and design of research, collecting material, writing text – Babaev D.; editing, processing text – Adamchik A., Rubnikovich S., Denisova J.

Funding: the authors declare no funding for the study.

Submitted: 12.01.2026

Accepted: 23.03.2026

Contacts: mr.dmitriibabaev@mail.ru

Abstract

Introduction. This article presents a comprehensive analysis of contemporary adhesive systems employed in the minimally invasive treatment of dental enamel erosion. It explores the mechanisms of adhesion to erosion-altered enamel, the distinctive interactions of various generations of adhesives with demineralized dental hard tissues, and the criteria for selecting an optimal adhesive strategy contingent upon the severity of the lesion.

Purpose. To evaluate a selection of modern adhesive systems in the context of their application for minimally invasive treatment of enamel erosion, assessing their efficacy, safety, and long-term prognosis based on the most current clinical trials and meta-analyses.

Materials and methods. A systematic review of the scientific literature was conducted utilizing databases such as PubMed, Scopus, eLibrary, ResearchGate, and Web of Science, encompassing publications from 2020 to 2025. Search queries incorporated combinations of terms including "adhesive systems", "enamel erosion", "minimally invasive dentistry", "self-etch adhesives", "universal adhesives", and "bond strength". Inclusion criteria comprised randomized controlled trials (RCTs), systematic reviews, and original scientific investigations classified at evidence levels I–II according to the GRADE system. Exclusion criteria encompassed in vitro studies lacking clinical validation, publications in languages other than English or Russian, and works exhibiting a high risk of systematic bias. A total of 128 publications were screened, of which 52 met the inclusion criteria.

Results. It was found that the use of adhesives based on 10-MDP with a pH of 2.5–3.0 provides an optimal balance between the binding strength (μ TBS 38–45 MPa) and preservation of the mineral structure of erosive enamel (>95%).

Conclusion. The findings underscore the advantages of universal adhesives and self-etch systems with moderate pH values over traditional total-etch techniques. Recommendations are proffered for the integration of adhesive protocols within the framework of minimally invasive dentistry.

Keywords: adhesive systems, enamel erosion, minimally invasive dentistry, self-etch adhesives, universal adhesives, bond strength

■ ВВЕДЕНИЕ

Эрозия эмали зубов представляет собой одну из наиболее актуальных проблем современной стоматологии, затрагивающую, по данным Всемирной стоматологической федерации (FDI), от 30 до 60% населения развитых стран [1]. Патологический процесс характеризуется прогрессирующей потерей твердых тканей зуба вследствие химического воздействия кислот, приводящей к снижению микротвердости эмали на 20–40% по шкале Виккерса и потере минералов со скоростью до 50 мкм в год при отсутствии адекватного лечения [2, 3].

Концепция минимально инвазивной стоматологии (Minimally Invasive Dentistry – MID), сформулированная Tuas M.J. и соавторами и развитая в работах Mackenzie L. и Banerjee A. (2013–2024), предполагает максимальное сохранение здоровых тканей зуба при реставрационном вмешательстве [4, 5]. В контексте лечения эрозий данный подход приобретает особую значимость, поскольку эрозивно-измененная эмаль уже ослаблена кислотным воздействием и характеризуется нарушением призматической структуры, снижением содержания кальция и фосфора, а также повышенной проницаемостью [6].

Ключевым компонентом успешного минимального инвазивного лечения эрозий является выбор адгезивной системы, обеспечивающей надежную связь реставрационного материала с измененным субстратом без дополнительной травматизации тканей [7]. Традиционное протравливание 37% ортофосфорной кислотой ($\text{pH} < 1,0$), применяемое в технике тотального травления (total-etch), вызывает потерю 20–50 мкм эмали и усугубляет деминерализацию, что противоречит принципам MID и повышает риск постоперационной гиперчувствительности на 25–35% [8, 9].

■ РЕЗУЛЬТАТЫ И ОБСУЖДЕНИЕ

Современные адгезивные системы классифицируются по механизму взаимодействия с твердыми тканями зуба на 3 основные категории:

1. Системы тотального травления (Etch-and-Rinse).

Они предполагают предварительное кислотное протравливание эмали и дентина 32–37% ортофосфорной кислотой ($\text{pH} 0,1–0,6$) с последующим нанесением праймера и адгезива [11]. Трехэтапные системы (например, Optibond FL, Kerr) демонстрируют высокую силу связи с интактной эмалью (μTBS 38–45 МПа), однако в условиях эрозивного поражения их эффективность снижается на 15–25% вследствие неравномерного травления деминерализованной поверхности [12].

Применение 37% H_3PO_4 на эрозивной эмали приводит к избыточному повреждению поверхностного слоя (30–50 мкм против 10–15 мкм на интактной эмали), формированию нерегулярного травления и снижению μTBS до 28–32 МПа [13]. Системы тотального травления ассоциированы с повышенным риском постоперационной чувствительности и микроподтеканием в эрозивных дефектах [14].

2. Самопротравливающие системы (Self-Etch).

SE-системы содержат кислотные мономеры, одновременно выполняющие функции протравливания и бондинга, что исключает этап отдельного кислотного кондиционирования [15]. По значению pH данные системы подразделяются на:

- ультрамягкие (ultra-mild): $\text{pH} > 2,5$;
- мягкие (mild): $\text{pH} 2,0–2,5$;
- умеренные (moderate): $\text{pH} 1,5–2,0$;
- агрессивные (strong): $\text{pH} < 1,5$ [15, 16].

Для минимально инвазивного лечения эрозий оптимальными признаны мягкие и ультрамягкие SE-системы, создающие поверхностную деминерализацию глубиной 0,5–1,5 мкм без удаления смазанного слоя и гидроксиапатита эмали [17, 32]. Важно отметить, что SE-адгезивы на основе функционального мономера 10-MDP (10-метакрилоилоксидецилдигидрофосфат) формируют стабильные ионные связи с кальцием гидроксиапатита (энергия связи 45–50 кДж/моль), обеспечивая μ TBS 38–42 МПа на эрозивной эмали при сохранении >95% минеральной структуры [18].

Рандомизированное клиническое исследование Zhang et al. (2016) установило, что двухэтапные SE-системы (например, Clearfil SE Bond 2, Kuraray) демонстрируют годовой показатель несостоятельности (Annual Failure Rate, AFR) 0,6% при лечении эрозий по сравнению с 1,4% для ER-систем [13].

3. Универсальные адгезивы (Universal/Multimode Adhesives).

Универсальные адгезивы представляют наиболее современный класс адгезивных систем, позволяющих применять различные техники (ER, SE, selective enamel etching) в рамках одного продукта [19]. Ключевыми представителями являются:

- Scotchbond Universal Plus (3M ESPE), pH 2,7;
- Clearfil Universal Bond Quick (Kuraray), pH 2,3;
- Prime&Bond Active (Dentsply Sirona), pH 2,5;
- G-Premio Bond (GC), pH 1,5 [20].

Систематический обзор Van MeerBeek B. et al. (2025, n=4560 реставраций) продемонстрировал, что универсальные адгезивы в режиме selective enamel etching обеспечивают оптимальный баланс между силой связи и сохранением тканей при лечении эрозий: μ TBS 40–45 МПа, показатель retention rate при этом составил 97,2% за 5 лет, снижение чувствительности на 45% по сравнению с total-etch [10].

Эрозивная эмаль характеризуется рядом морфологических и химических изменений, влияющих на адгезивное взаимодействие:

- снижение микротвердости на 20–40% (Vickers 250–280 против 320–380 HV в норме);
- уменьшение соотношения Ca/P с 1,67 до 1,45–1,55;
- увеличение поверхностной шероховатости (Ra=0,8–1,5 мкм против 0,3–0,5 мкм в норме);
- частичная или полная утрата призматической структуры;
- повышение гидрофильности поверхности;
- существенное изменение модуля упругости поверхностного слоя (18–22 ГПа против 85–90 ГПа интактной эмали), что обуславливает различную глубину пенетрации адгезивных мономеров [21–24].

Эрозированный дентин отличается:

- полным обнажением и расширением дентинных трубочек (диаметр увеличивается с 0,8–1,2 до 2,5–4,0 мкм) [25];
- формированием деминерализованного коллагенового матрикса глубиной 3–15 мкм [25];
- активацией эндогенных матриксных металлопротеиназ (ММП-2, ММП-8, ММП-9) и катепсинов в 3–6 раз [26];
- снижением микротвердости (по Vickers) на 40–65% [27];
- повышенной гидрофильностью и проницаемостью [25, 27].

Эти изменения создают специфические условия для адгезии: с одной стороны, увеличенная шероховатость и пористость потенциально улучшают микромеханическую ретенцию, с другой – деминерализация, активация протеолитических ферментов и измененная структура субстрата создают условия для ускоренной деградации адгезивного соединения [28].

Оптимальная адгезивная стратегия для эрозивной эмали должна учитывать:

1. Минимальное дополнительное травление – предотвращение усугубления деминерализации.
2. Гидрофильность мономеров – обеспечение смачивания пористой поверхности.
3. Химическую адгезию – формирование ионных связей с остаточным гидроксиапатитом.
4. Механическую ретенцию – создание микромеханической связи в порах эрозивного слоя [29].

Выделим ключевые преимущества универсальных адгезивов при эрозиях:

1. Химическая адгезия посредством 10-MDP.

10-MDP (10-метакрилоилоксидецилдигидрофосфат) признан наиболее эффективным функциональным мономером для адгезии к минерализованным тканям зуба [30]. Механизм действия включает:

- образование стабильных солей кальция (Ca-10-MDP) с константой диссоциации $K_d=2,3 \times 10^{-5}$;
- формирование нанослоев толщиной 3–4 нм на поверхности гидроксиапатита;
- гидролитическую стабильность в течение >10 лет [31].

2. Гибкость режимов применения.

Возможность использования в режимах самопротравливания (SE), тотального травления (ER) и селективного травления эмали позволяет адаптировать протокол к конкретной клинической ситуации [20].

3. Упрощенный протокол.

Одноэтапное нанесение снижает техническую чувствительность процедуры, что особенно важно при работе с морфологически измененными субстратами [32].

Метаанализ Fehrenbach J. et al. (2021) подтвердил превосходство 10-MDP-содержащих адгезивов над системами с другими фосфатными мономерами (GPDM, Phenyl-P) по показателям долгосрочной адгезии (разница показателей силы связи μ TBS составила более 20%) [33].

На основании проанализированных данных составлена сравнительная характеристика адгезивных стратегий для минимально инвазивного лечения эрозий (см. таблицу).

Рассмотрим перспективные направления развития адгезивных систем в контексте минимально инвазивного лечения эрозивных поражений эмали зубов.

Биоактивные адгезивы. Биоактивные адгезивные системы, способные высвободить активные ионы (Ca^{2+} , PO_4^- , F^-) и инициировать реминерализацию, представляют особый интерес для лечения эрозий [34]. Основные типы компонентов таких адгезивных систем:

- Аморфный фосфат кальция (ACP).

Сравнительный анализ адгезивных стратегий для минимально инвазивного лечения эрозий эмали зубов**Comparative analysis of adhesive strategies for minimally invasive treatment of tooth enamel erosions**

Параметр	Total-etch (ER)	Self-etch (SE) mild	Universal (selective etch)	Источник
pH адгезива	0,1–0,6	2,0–2,5	2,3–2,7	[14, 16, 20]
Глубина деминерализации (мкм)	20–50	0,5–1,5	5–10 (эмаль)	[13, 17]
Сила адгезии μ TBS к эрозивной эмали (МПа)	28–32	38–42	40–45	[18, 22]
Сохранение минералов эмали (%)	70–80	95–98	90–95	[23, 25]
Годовой показатель несостоятельности AFR за 3 года (%)	1,2–1,5	0,5–0,8	0,4–0,6	[19, 24]
Постоперационная чувствительность (VAS)	2,5–3,5	0,5–1,0	0,8–1,2	[14, 22]
Техническая сложность	Высокая	Средняя	Низкая	[20]

Наночастицы АСР в концентрации 15–20% обеспечивают реминерализацию эрозированной эмали на 28–35% (восстановление микротвердости) при сохранении приемлемой прочности связи [35].

- Биоактивное силикатное наполнение (45S5, BAG-F).

Наночастицы биоактивного силикатного наполнения в концентрации 5–10% демонстрируют реминерализующую активность 35–45% с формированием гидроксикарбоната на поверхности [36, 37].

- S-PRG наполнитель.

Технология Surface Pre-Reacted Glass-ionomer (Shofu) обеспечивает пролонгированное высвобождение множества ионов (F^- , Sr^{2+} , Na^+ , BO_3^{3-}) с нейтрализующим и реминерализующим эффектом [38]. Коммерческий адгезив FL-Bond II (Shofu) продемонстрировал в 3-летнем клиническом исследовании статистически значимое снижение краевого окрашивания (6,4 против 12,8% у других образцов) [39].

Самовосстанавливающиеся (self-healing) адгезивы. Самовосстанавливающиеся адгезивные системы способны автономно восстанавливать структурную целостность после микроповреждений [40, 41].

Основные механизмы:

- Микрокапсульные системы.

Капсулы с мономером (TEGDMA, Bis-GMA) диспергируются в адгезиве; при образовании микротрещины капсулы разрушаются, высвобождая мономер, который полимеризуется и «залечивает» дефект. Оптимальная концентрация 10–15% обеспечивает эффективность восстановления 58–72% [42].

- Интринзивные системы.

Адгезивы с обратимыми химическими связями (динамические связи, функционализированные уреидопиримидиноном (UPy)) способны к многократному самовосстановлению. UPy-содержащие адгезивы демонстрируют автономное восстановление 74–76% при температуре тела [43].

Значение для эрозированных субстратов: самовосстанавливающиеся адгезивы особенно эффективны на эрозированных субстратах. После 10 000 термоциклов прочность связи с эрозированным дентином составила 26,2 МПа для self-healing адгезива против 17,6 МПа для контроля (+48,9%) [44].

Антибактериальные адгезивы. Антибактериальная функционализация адгезивов актуальна для профилактики вторичного кариеса и предотвращения биопленочно-индуцированной деградации [45, 46].

Наиболее эффективные подходы:

- Кватернизованные аммониевые мономеры (QAMs).
MDPB (Clearfil SE Protect, Kuraray) обеспечивает контактное бактерицидное действие с ингибированием биопленки *S. mutans* на 72–78% при минимальном влиянии на прочность связи (–5–10%) [47, 48]. 5-летнее клиническое исследование продемонстрировало снижение частоты вторичного кариеса с 4,8 до 1,2% [49].
- Наночастицы серебра (AgNPs).
Концентрация 0,05–0,1% обеспечивает ингибирование *S. mutans* на 45–68% при приемлемом влиянии на свойства [50].
- Хлоргексидин.
Помимо антибактериального действия, хлоргексидин ингибирует ММП (матричные металлопротеиназы), что особенно важно для эрозированного дентина с повышенной активностью протеолитических ферментов [51].

■ ЗАКЛЮЧЕНИЕ

Выбор адгезивной системы должен основываться на индивидуальной оценке степени эрозивного поражения с применением дифференцированного подхода к кондиционированию эмали и дентина. На сегодняшний день самыми эффективными системами в контексте минимально инвазивного лечения эрозий эмали зубов признаны универсальные адгезивы на основе 10-MDP с pH 2,5–3,0, что позволяет создать необходимый баланс между силой связи с субстратом и сохранением минеральной структуры эрозивных твердых тканей зуба, что соответствует методике и рекомендациям MID (Minimal Invasive Dentistry).

Перспективными направлениями являются разработка биоактивных адгезивов с реминерализующим потенциалом, включающих наночастицы гидроксиапатита и системы контролируемого высвобождения фторидов, а также самовосстанавливающиеся и антибактериальные адгезивы, которые предотвращают вторичные осложнения лечения.

■ ВЫВОДЫ

1. Традиционные системы тотального травления (ER) не являются оптимальным выбором для минимально инвазивного лечения эрозий эмали вследствие избыточной деминерализации, снижения силы адгезивной связи и повышенного риска постоперационной чувствительности.
2. Самопротравливающие адгезивы с мягким pH (2,0–2,5) на основе функционального мономера 10-MDP обеспечивают оптимальное соотношение силы связи (μ TBS 38–42 МПа) и сохранения минеральной структуры эрозивной эмали (>95%), что соответствует принципам MID.
3. Универсальные адгезивы в режиме селективного травления эмали представляют наиболее перспективную стратегию для клинической практики, демонстрируя AFR 0,4–0,6% за 3 года и снижение чувствительности на 45% по сравнению с total-etch протоколами.

■ ЛИТЕРАТУРА/REFERENCES

1. World Dental Federation (FDI). *Global Oral Health Status Report: Towards Universal Health Coverage for Oral Health by 2030*. Geneva: FDI; 2024. P. 45–52.
2. Schlüter N, Amaechi BT, Bartlett D, et al. Terminology of Erosive Tooth Wear: Consensus Report of a Workshop Organized by the ORCA and the Cariology Research Group of the IADR. *Caries Res*. 2020;54(1):2–6. Epub 2019 Oct 14. PMID: 31610535. doi: 10.1159/000503308
3. Marro F, Jacquet W, Martens L, et al. Quantifying increased rates of erosive tooth wear progression in the early permanent dentition. *J Dent*. 2020 Feb;93:103282. Epub 2020 Jan 29. PMID: 32006669. doi: 10.1016/j.jdent.2020.103282
4. Tyas MJ, Anusavice KJ, Frencken JE, Mount GJ. Minimal intervention dentistry – a review. *FDI Commission Project 1–97. Int Dent J*. 2000;50(1):1–12. PMID: 10945174.
5. Mackenzie L, Banerjee A. Minimally invasive direct restorations: a practical guide. *Br Dent J*. 2017 Aug 11;223(3):163–171. PMID: 28798466. doi: 10.1038/sj.bdj.2017.661
6. González-Sotelo A, Contreras-Bulnes R, Rodríguez-Vilchis LE, et al. Morphological and porosity changes in primary enamel surface after an in vitro demineralization model. *Microsc Res Tech*. 2022 May;85(5):1956–1963. Epub 2022 Jan 10. PMID: 35005814. doi: 10.1002/jemt.24058
7. Wiegand A, Lechte C, Kanzow P. Adhesion to eroded enamel and dentin: systematic review and meta-analysis. *Dent Mater*. 2021 Dec;37(12):1845–1853. Epub 2021 Sep 27. PMID: 34593245. doi: 10.1016/j.dental.2021.09.014
8. Gupta R, Patel A, Nikhade P, et al. Comparative Evaluation of Postoperative Sensitivity Using Three Different Tooth-Colored Restorative Materials in Non-carious Cervical Lesions: A Split-Mouth Design In Vivo Study. *Cureus*. 2022 Aug 10;14(8):e27861. PMID: 36110475; PMCID: PMC9462524. doi: 10.7759/cureus.27861
9. Huang S, Chai Y, Niu G. The effect of phosphoric acid etching duration on the bond strength of universal adhesive on enamel with or without erosion. *Front Dent Med*. 2025 Oct 20;6:1685381. PMID: 41189560; PMCID: PMC12580353. doi: 10.3389/fdmed.2025.1685381
10. Van Meerbeek B, Yoshihara K, Van Landuyt K et al. From Buonocore's Pioneering Acid-Etch Technique to Self-Adhering Restoratives. A Status Perspective of Rapidly Advancing Dental Adhesive Technology. *J Adhes Dent*. 2020;22(1):7–34. PMID: 32030373. doi: 10.3290/j.jad.a43994
11. Villat C, Attal JP, Brulat N, et al. One-step partial or complete caries removal and bonding with antibacterial or traditional self-etch adhesives: study protocol for a randomized controlled trial. *Trials*. 2016 Aug 15;17(1):404. PMID: 27527342; PMCID: PMC4986347. doi: 10.1186/s13063-016-1484-0
12. Trevelin LT, Villanueva J, Zamperini CA, et al. Investigation of five α -hydroxy acids for enamel and dentin etching: Demineralization depth, resin adhesion and dentin enzymatic activity. *Dent Mater*. 2019 Jun;35(6):900–908. Epub 2019 Apr 8. PMID: 30975484; PMCID: PMC6513690. doi: 10.1016/j.dental.2019.03.005
13. Zhang ZY, Tian FC, Niu LN, et al. Defying ageing: An expectation for dentine bonding with universal adhesives? *J Dent*. 2016 Feb;45:43–52. Epub 2015 Nov 30. PMID: 26655173. doi: 10.1016/j.jdent.2015.11.008.
14. Bedran-Russo A, Leme-Kraus AA, Vidal CMP, et al. An Overview of Dental Adhesive Systems and the Dynamic Tooth-Adhesive Interface. *Dent Clin North Am*. 2017 Oct;61(4):713–731. PMID: 28886765. doi: 10.1016/j.cden.2017.06.001
15. Mendonça TS, Carvalho AA, Zago JKM, et al. Clinical performance of posterior resin composite restorations bonded with universal adhesive system using three different application modes: a 26-month randomized clinical trial. *J Appl Oral Sci*. 2025 Nov 17;33:e20250402. PMID: 41259555; PMCID: PMC12672012. doi: 10.1590/1678-7757-2025-0402
16. Van Meerbeek B, De Munck J, Yoshida Y, et al. Buonocore memorial lecture. Adhesion to enamel and dentin: current status and future challenges. *Oper Dent*. 2003 May-Jun;28(3):215–35. PMID: 12760693.
17. Yoshihara K, Yoshida Y, Hayakawa S, et al. Nanolayering of phosphoric acid ester monomer on enamel and dentin. *Acta Biomater*. 2011 Aug;7(8):3187–95. Epub 2011 Apr 30. PMID: 21575747. doi: 10.1016/j.actbio.2011.04.026
18. Yoshihara K, Nagaoka N, Hayakawa S, et al. Chemical interaction of glycerophosphate dimethacrylate (GPDM) with hydroxyapatite and dentin. *Dent Mater*. 2018 Jul;34(7):1072–1081. Epub 2018 Apr 30. PMID: 29716740. doi: 10.1016/j.dental.2018.04.003
19. Rosa WL, Piva E, Silva AF. Bond strength of universal adhesives: A systematic review and meta-analysis. *J Dent*. 2015 Jul;43(7):765–76. Epub 2015 Apr 14. PMID: 25882585. doi: 10.1016/j.jdent.2015.04.003
20. Foly JCS DN, Weissheimer M, Gaspar CF, et al. Bonding performance of universal adhesive systems to enamel – Effects of the acidic composition. *Dent Mater*. 2025 Mar;41(3):272–282. Epub 2024 Dec 28. PMID: 39734140. doi: 10.1016/j.dental.2024.12.011
21. Shellis RP, Featherstone JDB, Lussi A. Understanding the chemistry of dental erosion. *Monogr Oral Sci*. 2014;25:163–179. PMID: 24993265. doi: 10.1159/000359943
22. Fernández CE, Brandão ACS, Bicego-Pereira EC et al. Effect of pH and titratable acidity on enamel and dentine erosion. *Clin Oral Investig*. 2022 Sep;26(9):5867–5873. Epub 2022 May 19. PMID: 35588021. doi: 10.1007/s00784-022-04544-4
23. Belmar da Costa M, Delgado AHS, Pinheiro de Melo T, et al. Analysis of laboratory adhesion studies in eroded enamel and dentin: a scoping review. *Biomater Investig Dent*. 2021 Feb 15;8(1):24–38. 1884558. PMID: 33629074; PMCID: PMC7889235. doi: 10.1080/26415275.2021
24. Tay FR, Pashley DH. Resin bonding to cervical sclerotic dentin: a review. *J Dent*. 2004;32(3):173–196. PMID: 15001284. doi: 10.1016/j.jdent.2003.10.009
25. Marshall GW Jr, Marshall SJ, Kinney JH, et al. The dentin substrate: structure and properties related to bonding. *J Dent*. 1997 Nov;25(6):441–58. PMID: 9604576. doi: 10.1016/s0300-5712(96)00065-6
26. Tjäderhane L, Larjava H, Sorsa T, et al. The activation and function of host matrix metalloproteinases in dentin matrix breakdown in caries lesions. *J Dent Res*. 1998;77(8):1622–1629. PMID: 9719036. doi: 10.1177/00220345980770081001
27. Paice EM, Vowles RW, West NX, et al. The erosive effects of saliva following chewing gum on enamel and dentine: an ex vivo study. *Br Dent J*. 2011 Feb 12;210(3):E3. PMID: 21311513. doi: 10.1038/sj.bdj.2011.51
28. Pashley DH, Tay FR, Yiu C, et al. Collagen degradation by host-derived enzymes during aging. *J Dent Res*. 2004;83(3):216–221. PMID: 14981122. doi: 10.1177/154405910408300306
29. De Munck J, Van Landuyt K, Peumans M, et al. A critical review of the durability of adhesion to tooth tissue: methods and results. *J Dent Res*. 2005;84(2):118–132. PMID: 15668328. doi: 10.1177/154405910508400204
30. Perdigão J, Swift EJ Jr. Universal Adhesives. *J Esthet Restor Dent*. 2015 Nov-Dec;27(6):331–4. PMID: 26767920. doi: 10.1111/jerd.12185
31. Proença MAM, da Silva KTL, Costa E Silva A, et al. Shear Strength of Brackets Bonded with Universal Adhesive Containing 10-MDP after 20,000 Thermal Cycles. *Int J Dent*. 2020 Feb 17;2020:4265601. PMID: 32148502; PMCID: PMC7048917. doi: 10.1155/2020/4265601
32. Fukagawa D, Hayakawa S, Yoshida Y, et al. Chemical interaction of phosphoric acid ester with hydroxyapatite. *J Dent Res*. 2006;85(10):941–944. PMID: 16998137.

33. Fehrenbach J, Isolan CP, Münchow EA. Is the presence of 10-MDP associated to higher bonding performance for self-etching adhesive systems? A meta-analysis of in vitro studies. *Dent Mater.* 2021 Oct;37(10):1463–1485. Epub 2021 Aug 26. PMID: 34456050. doi: 10.1016/j.dental.2021.08.014
34. Xu HH, Moreau JL, Sun L, et al. Nanocomposite containing amorphous calcium phosphate nanoparticles for caries inhibition. *Dent Mater.* 2011;27(8):762–769. PMID: 21514655. doi: 10.1016/j.dental.2011.03.016
35. Weir MD, Chow LC, Xu HH. Remineralization of demineralized enamel via calcium phosphate nanocomposite. *J Dent Res.* 2012;91(10):979–984. PMID: 22933607. doi: 10.1177/0022034512458288
36. Al-Dulaijan YA, Cheng L, Weir MD, et al. Novel rechargeable calcium phosphate nanocomposite with antibacterial activity to suppress biofilm acids and dental caries. *J Dent.* 2018 May;72:44–52. Epub 2018 Mar 8. PMID: 29526668. doi: 10.1016/j.jdent.2018.03.003
37. Khvostenko D, Mitchell JC, Hilton TJ, et al. Mechanical performance of novel bioactive glass containing dental restorative composites. *Dent Mater.* 2013 Nov;29(11):1139–48. Epub 2013 Sep 17. PMID: 24050766; PMCID: PMC3868470. doi: 10.1016/j.dental.2013.08.207
38. Fujimoto Y, Iwasa M, Murayama R, et al. Detection of ions released from 5-PRG fillers and their modulation effect. *Dent Mater J.* 2010 Aug;29(4):392–7. Epub 2010 Jul 2. PMID: 20610878. doi: 10.4012/dmj.2010-015
39. Demirel G, Eryilmaz M, Seberol H, et al. In vitro antibacterial activity of self-etch bio-active dental adhesives after artificial aging. *Eur Oral Res.* 2019 Jan;53(1):32–37. Epub 2019 Jan 1. PMID: 31309190; PMCID: PMC6612760. doi: 10.26650/eor.20195121620188
40. Sauro S, Osorio R, Osorio E, et al. Novel light-curable materials containing experimental bioactive micro-fillers remineralise mineral-depleted bonded-dentine interfaces. *J Biomater Sci Polym Ed.* 2013;24(8):940–56. Epub 2012 Oct 1. PMID: 23647250. doi: 10.1080/09205063.2012.727377
41. Wu J, Weir MD, Melo MA, et al. Development of novel self-healing and antibacterial dental composite containing calcium phosphate nanoparticles. *J Dent.* 2015;43(3):317–326. PMID: 25625188. doi: 10.1016/j.jdent.2015.01.009
42. Ouyang X, Huang X, Pan Q, et al. Synthesis and characterization of triethylene glycol dimethacrylate nanocapsules used in a self-healing bonding resin. *J Dent.* 2011 Dec;39(12):825–33. Epub 2011 Sep 10. PMID: 21925565. doi: 10.1016/j.jdent.2011.09.001
43. Huynh BQ, Rajasekaran S, Batista J, et al. Improving Self-Healing Dental-Restorative Materials with Functionalized and Reinforced Microcapsules. *Polymers (Basel).* 2024 Aug 24;16(17):2410. PMID: 39274043; PMCID: PMC11397011. doi: 10.3390/polym16172410
44. Diesendruck CE, Sottos NR, Moore JS, et al. Biomimetic Self-Healing. *Angew Chem Int Ed Engl.* 2015 Sep 1;54(36):10428–47. Epub 2015 Jul 21. PMID: 26216654. doi: 10.1002/anie.201500484
45. Ouyang X, Huang X, Pan Q, et al. Synthesis and characterization of triethylene glycol dimethacrylate nanocapsules used in a self-healing bonding resin. *J Dent.* 2011 Dec;39(12):825–33. Epub 2011 Sep 10. PMID: 21925565. doi: 10.1016/j.jdent.2011.09.001
46. Imazato S. Bio-active restorative materials with antibacterial effects: new dimension of innovation in restorative dentistry. *Dent Mater J.* 2009;28(1):11–19. PMID: 19280964. doi: 10.4012/dmj.28.11
47. Imazato S, Kinomoto Y, Tarumi H, et al. Antibacterial activity and bonding characteristics of an adhesive resin containing antibacterial monomer MDPB. *Dent Mater.* 2003;19(4):313–319. PMID: 12686296. doi: 10.1016/s0109-5641(02)00060-x
48. Imazato S, Kuramoto A, Takahashi Y, et al. In vitro antibacterial effects of the dentin primer of Clearfil Protect Bond. *Dent Mater.* 2006;22(6):527–532. PMID: 16198404. doi: 10.1016/j.dental.2005.05.009
49. Imazato S, Ma S, Chen JH, et al. Therapeutic polymers for dental adhesives: loading resins with bio-active components. *Dent Mater.* 2014 Jan;30(1):97–104. Epub 2013 Jul 27. PMID: 23899387; PMCID: PMC4312699. doi: 10.1016/j.dental.2013.06.003
50. Cheng L, Weir MD, Xu HH, et al. Antibacterial amorphous calcium phosphate nanocomposites with a quaternary ammonium dimethacrylate and silver nanoparticles. *Dent Mater.* 2012;28(5):561–572. PMID: 22305716. doi: 10.1016/j.dental.2012.01.005
51. Zhou J, Tan J, Yang X, et al. MMP-inhibitory effect of chlorhexidine applied in a self-etching adhesive. *J Adhes Dent.* 2011 Apr;13(2):111–5. PMID: 21594223. doi: 10.3290/jjad.a18783

<https://doi.org/10.34883/PI.2026.10.1.009>



Lutskaya I.

Institute for Advanced Training and Retraining of Healthcare Personnel of Belarusian State Medical University, Minsk, Belarus

Light and Color in Aesthetic Stomatology

Conflict of interest: nothing to declare.

Submitted: 17.12.2025

Accepted: 23.03.2026

Contacts: lutskaja@mail.ru

Abstract

Introduction. One of the main tasks of aesthetic dentistry is to restore the natural optical parameters of the tooth during restoration. This requires knowledge of the histology of enamel and dentine, as well as the interaction of hard tissues with light and color rays.

Purpose. Evaluate the influence of the light and color environment on the quality of tooth restoration.

Materials and methods. Analysis of scientific literature, own laboratory and clinical observations of the visual assessment of the optical properties of teeth.

Results. Are presented in the description of the interaction of natural and artificial light rays with enamel and dentine, as well as their influence on the perception of tooth color. A specialist's knowledge of the aesthetic indicators of dental tissues in a natural environment allows them to ensure the high quality of restorative structures.

Keywords: optical properties of teeth; light and color environment in dentistry

Луцкая И.К.

Институт повышения квалификации и переподготовки кадров здравоохранения Белорусского государственного медицинского университета, Минск, Беларусь

Свет и цвет в эстетической стоматологии

Конфликт интересов: не заявлен.

Подана: 17.12.2025

Принята: 23.03.2026

Контакты: lutskaja@mail.ru

Резюме

Введение. Одной из главных задач эстетической стоматологии является восстановление естественных оптических параметров зуба в реставрации, для чего необходимы знания гистологии эмали и дентина, а также взаимодействия твердых тканей со световыми и цветовыми лучами.

Цель. Оценка влияния светоцветовой среды на качество реставрации зубов.

Материалы и методы. Анализ научной литературы, собственные лабораторные и клинические наблюдения визуальной оценки оптических свойств зуба.

Результаты. Изложены особенности взаимодействия лучей естественного и искусственного света с эмалью и дентином, а также влияние их на восприятие цвета зуба. Знание специалистом эстетических показателей зубных тканей в естественной среде позволит обеспечить высокое качество восстановительных конструкций.

Ключевые слова: оптические свойства зуба, световая и цветовая среда в стоматологии

■ INTRODUCTION

In aesthetic dentistry, composite materials enable the creation of dental structures of varying complexity and functional completeness [1]. This involves recreating optimal aesthetic parameters, including the optical properties of enamel and dentine. The requirements for restoring the front teeth are particularly high [2]. The individual characteristics of the shape, size and surface relief of the crown are also important characteristics of the tooth [3]. In order to achieve the closest possible visual approximation of the restoration to the natural appearance of the teeth, the dentist must have a thorough knowledge of the classical morphological structure of the teeth and the ability to select the right shade of composite [4, 5]. On the other hand, the specialist must understand the peculiarities of the influence of light and color factors of the environment on the eye's perception of the aesthetic characteristics of the color components of the tooth [6]. Such knowledge makes it possible to reproduce the specific features of the appearance of the patient's dentition. The characteristics of modern dental materials fully contribute to the fulfilment of this task.

■ PURPOSE OF THIS STUDY

To evaluate the influence of the light and color environment on the quality of tooth restoration, provided that the rules for using light-cured composite are followed.

■ MATERIALS AND METHODS

The analysis of data from classical sources of scientific literature in the field of optics, ophthalmology, and visual perception psychology, as well as our own laboratory studies conducted using special methods and high-tech equipment. Clinical observations were carried out in dental offices in accordance with classical requirements for research work. Teeth were prepared using diamond and carbide burs. Aesthetic designs were modelled using nano-hybrid light-curing materials with high optical properties.

■ RESULTS

Optical tooth properties have their own specific features owing to the unique structure and composition of hard tooth tissues. They are characterized by the presence of hue, lightness and chroma (Fig. 1). To select composite or ceramic mass, the dentist uses special standards corresponding to tooth color parameters. The tooth color can be changed under the influence of force and spectral light composition as well as light source location and beams direct. Natural sunlight beams are practically parallel and illuminate the tooth surface evenly. The artificial light sources being close located cause bright illumination of vestibular surface and shading the proximal ones.

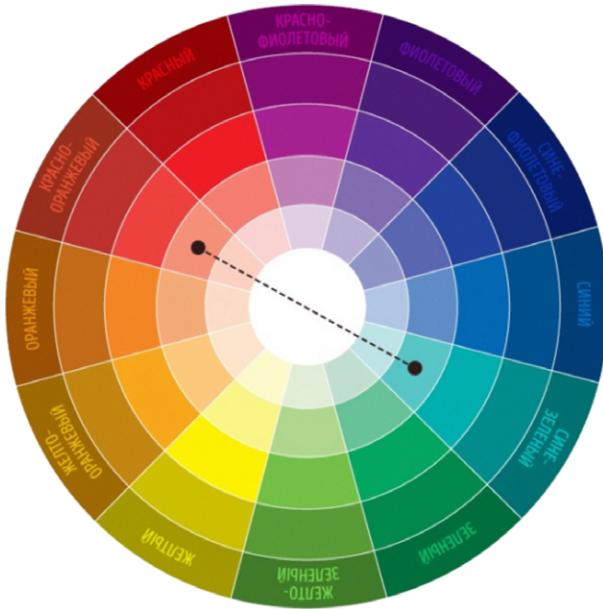

Fig. 1. Basic characteristics of color

The light directed to the surface is distributed irregularly forming light shades because of the macro relief of a tooth (Fig. 2). The difference in a macro relief of these teeth leads to various perception of their color and form. The brightest area reflecting the greatest light quantity creates a catch light (white color area). There is penumbra on the surface which is illuminated by a slanting, sliding beam of light. The darkest area has its own shadow.

If the tooth is close to color objects (cofferdam, painted fingernails, lips), the beams being reflected from these items form the "painted" reflex shadow on the enamel surface. As a result, the illuminated and shadow parts of the tooth also differ in color shadow. The color of cervical areas of a tooth can essentially change under the influence of gum

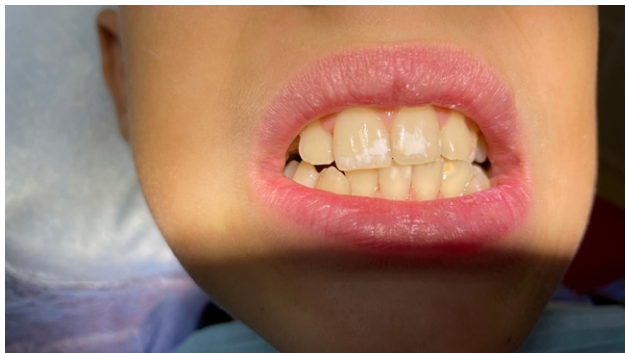

Fig. 2. High level of lighting

coloring. The hyperemic mucous membrane will give pink shades of enamel due to a reflex. The lipstick, the painted fingernails of the assistant can cause similar effect. When using cofferdam, it may cause blue or green shadows on the separate tooth area (Fig. 3).

The position of a tooth in the arcus can influence its illumination, therefore its optical perception. The tooth seems to be darker if it is located orally. If the tooth is located in vestibular position it seems to be light. The color of the shadows will also depend on mutual position of the teeth.

Reclining position of the patient in a dentist's chair will cause shade change and beams reflection and affect the tooth surface illumination. Thus, cervical crown area seems to be darker and cutting edge is very light.

The general color background in the room (dentist's office) is formed by a set of natural and artificial light, as well as the beams reflected from walls, curtains and other objects. So, the light reflected from a dark blue dressing gown contains more dark blue waves. It will affect the perception of tooth color parameters.

Color illumination can give a tooth its own coloring: pink, blue, green (Fig. 4). And the similar influence may be so much essential that it may cause some mistakes during the choice of standards not only by value, but by hue as well.

Besides, the daylight may have different spectral structure during the day: the hues have golden-pink color in the morning, they are reddish in the evening and grayish during a cloudy day. Tooth illumination with incandescent lamps can cause the mistakes during identification of tooth hue as the artificial light has more red waves and less dark blue ones in spectral structure in comparison with the sunlight.

Metamerism influences the tooth color perception and changes it depending on the nature of the light source (natural and artificial light) and the structure of the object dye (Fig. 5). In dentistry this phenomenon is caused by the fact that filling material contains pigments in its structure.

As dentine and composite pigments differ in their structure, the spectra of reflected light and, therefore, tooth color and fillings start to change as well.

The light level influences the tooth color perception. The tooth will seem to be discolored both at high and insufficient illumination. Tooth illumination should not exceed 1600–2400 lx. Higher level of illumination leads to the lowering of color depth and increasing of color value. Tooth color also loses its saturation at low illumination.

Tooth color is not distinguished at faint illumination, especially its details (the thinnest shades and gradation on saturation or color value). Tooth color is mainly defined in grey range. Change of the look from well to badly illuminated surfaces reduces visual acuity and color sensitivity.

The presence of optimal illumination is not yet a guarantee of the proper definition of tooth color hue by a dentist as there are unrealized psychological mechanisms, capable to influence the objectivity of tooth color identification. Being close together, colors can vary by color value, saturation and their tone. Therefore, the background plays an essential role in visual color definition. As it was mentioned above, it can create a reflex – the painted shadows (pink mucous gums, labium, tongue cause a pink coloration on the teeth).

This background can strengthen their own tooth hues. It may be explained by the phenomenon of simultaneous color contrast: reinforcement of perception of colors contrast (additional) intensity if they are located nearby. Dark blue color cofferdam strengthens intensity of sensation of yellow tooth hue. In the first case the perceived tooth

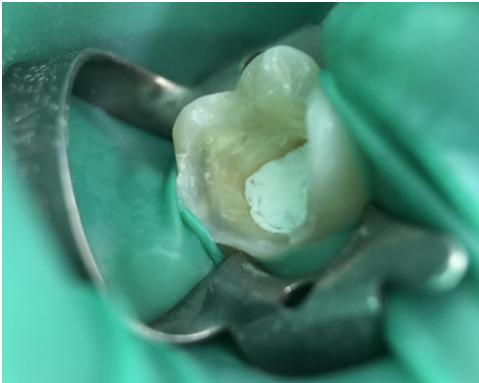


Fig. 3. The influence of cofferdam color

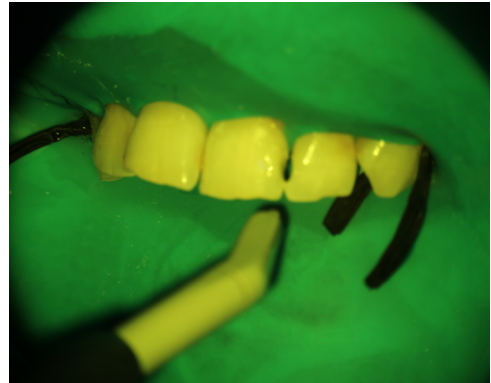

Fig. 4. The effect of lighting color

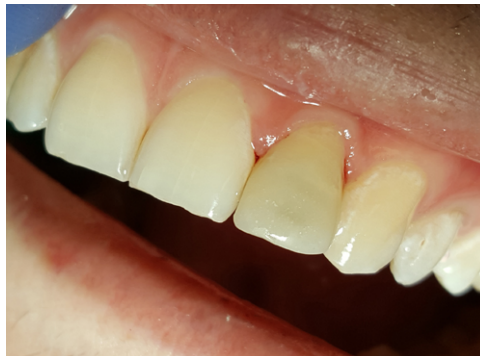

Fig. 5. The phenomenon of metamerism

color is yellower, and bluer than its own color in the second one. Red color of a lipstick or assistant fingernails will strengthen enamel green-blue tone. Teeth can fluoresce under the influence of ultraviolet rays (Fig. 6).

The tooth will be brighter on the dark background and darker on light one.

For example, the color of one and the same tooth differs on the background of bright lipstick or colorless labium border. Hyperemic gum makes darker background, and

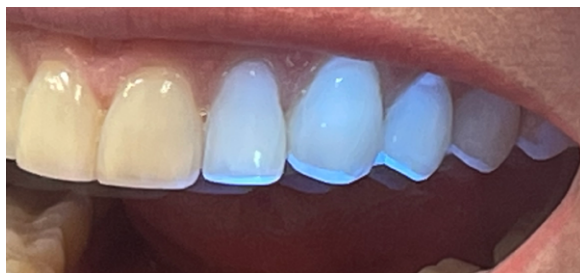

Fig. 6. The phenomenon of tooth fluorescence

anemic one after anesthesia mucous gum makes bright background that will influence the perception.

These illusions are explained by the phenomenon of the color value contrast: the contrast of the color value sensation is reinforced on the border of two different by color surfaces. The teeth seem to be whiter on the dark skin background.

The detection of a tooth hue becomes impossible after examining it with incandescent lamp or sun glint because of the phenomenon of consistent contrast. Long consistent forms can be kept within 1–2 minutes, what makes difficult to perceive tone, color value and saturation.

If one holds a look at the colored background and then shifts onto dentition, the negative consistent form is created. The colors contrasted with the primary stimulus will be added to the tooth hue. For example, preliminary examining of the blue background will strengthen the perception of the yellowish tones in the tooth hues. The consistent form of the red stimulus (patient's clothes) will be light bluish-green and influences the perception of enamel color.

The individual attitude of a man to the color perception depends on experience, interests, knowledge, objectivity or adequacy (apperception). It considerably influences the interpretation of color and its qualities.

■ CONCLUSION

Objective and subjective factors influence the objectivity of color hue identification by a stomatologist. Illumination and background color are presented by the staff and patients' clothes, walls, curtains and furniture color in the dental surgery. The nearby background color is the hair, skin and patient's labia color. The presence of the background factors demands from the expert the analysis of working conditions and also keeping the references of the proper choice of the tooth color hues. However, doctors can make mistakes when choosing color if they take no account of working field illumination and background presence.

■ REFERENCES

1. Kostin K. Using of digital tools in single restoration of esthetic important area. *Esthetic dentistry*. 2016;1–2:108–111.
2. Yalyshev R.K. Esthetic rehabilitation of the front teeth with the help of nanocomposite material. *New in dentistry*. 2018;8(236):58–61.
3. Flury P, Schnellbacher. Like a natural tooth. *New in Dentistry*. 2017;1:52–55.
4. Ubassi G. *Form and Color*. M., 2000; 230 p.
5. Yamamoto S., Takahashi R. Color structure, morphology. *New in Dentistry*. 2014; 57–72 p.
6. Lutszkaya I.K. *Aesthetic stomatology. Textbook*. Minsk, 2023; 248 p.